LISTE DES ABREVIATIONS

CE : Corps étranger

CEVA : Corps étranger des voies aériennes

CHNU : Centre hospitalier national universitaire

CHU : Centre hospitalier universitaire

ORL : Oto-rhino-laryngologie

TDM : Tomodensitométrie

VA : Ventilation assistée

VM : Ventilation manuelle

VPP : Ventilation à pression positive

VRI : Voies respiratoires inférieures

VS : Ventilation spontanée

LISTE DES FIGURES

Figure 1 : Vues endoscopiques du larynx selon les âges 9
Figure 2 : Vue endoscopique de la trachée 11
Figure 3 : Vue endoscopique de la carène..... 11
Figure 4 : Vue endoscopique des bronches..... 11
Figure 5 : Radiographie pulmonaire de face : corps étranger bronchique 21
Figure 6: Radiographie de thorax face et profil montrant une épingle siégeant au niveau de la trachée et la bronche souche gauche..... 22
Figure 7: Manœuvres de désobstruction 26
Figure 8: Matériels utilisés pour extraction des corps étrangers des voies aériennes à l'hôpital de FANN..... 30
Figure 9: Corps étrangers des VRI extraits au service ORL de l'hopital de FANN. 41
Figure 10: Répartition des patients admis pour CE des voies aériennes inférieures en fonction des années. 48
Figure 11: Répartition des patients en fonction des tranches d'âge. 49
Figure 12: Répartition des patients en fonction du sexe. 50
Figure 13: Répartition des malades (n) selon le délai d'admission..... 50
Figure 14: Répartition des patients selon les signes physiques notés à l'examen physique..... 51
Figure 15: Répartition des malades en fonction du caractère urgent ou différé de l'extraction..... 52
Figure 16: Répartition des patients en fonction du type d'induction 53
Figure 17: Répartition des patients en fonction du type d'entretien. 54
Figure 18: Exemples de corps étrangers extraits au niveau de service ORL de l'hôpital de Fann 57
Figure 19: Répartition des malades (n) en fonction des complications post-opératoires. 58

LISTE DES TABLEAUX

Tableau I : Répartition des patients en fonction des motifs de Consultation. 51
Tableau II : Répartition des patients selon les signes radiologiques. 52
Tableau III : Répartition des patients en fonction du type de ventilation à la fin de la bronchoscopie. 55
Tableau IV : Répartition des patients selon les complications per-endoscopiques. 55
Tableau V: CE organiques extraits. 56
Tableau VI : CE inorganiques extraits. 56

Rapport-gratuit.com
LE NUMERO 1 MONDIAL DU MÉMOIRES

TABLE DES MATIERES

INTRODUCTION 1
PREMIERE PARTIE : RAPPELS 4
1. Anatomie des voies respiratoires inférieurs : 5
1.1. Anatomie descriptive 5
1.1.1. Le larynx 5
1.1.2. La trachée 6
1.1.3. Les bronches 6
1.2. Anatomie endoscopique 7
1.2.1. Larynx et trachée 7
1.2.2. Les bronches 10
2. Les corps étrangers des VA 12
2.1. Epidémiologie 12
2.1.1. Fréquence 12
2.1.2. Nature du CE 12
2.2. Physiopathologie 13
2.3. Contexte d'hospitalisation 16
2.3.1. Syndrome de pénétration 16
2.3.2. Syndrome de séjour 17
2.3.3. Signes et symptômes en fonction de la localisation du CE 17
2.3.3.1. CE laryngé 17
2.3.3.2. Corps étranger trachéal 17
2.3.3.3. Corps étranger bronchique 18
2.3.4. Epanchements gazeux 18
2.3.5. Evolution-Complications 19
2.4. Données paracliniques 20
2.4.1. Radiographie du thorax. 20
2.4.2. Autres examens 23

2.5. Modalités de prise en charge 24
2.5.1. CE obstructifs : moyens de réanimation 24
2.5.1.1. Urgence extrême 24
2.5.2. Urgence programmée : Dans un contexte du CE bronchique sans urgence vitale : 28
2.5.2.1. Bronchoscopie à tube rigide 29
2.5.2.2. Anesthésie pour extraction programmée du CE 32
2.5.2.2.1. Prise en charge pré-opératoire 32
2.5.2.2.2. Prise en charge per-opératoire 33
2.5.2.2.3. Prise en charge post-opératoire : 39
2.6. Nature des corps étrangers inhalés 40
DEUXIEME PARTIE : NOTRE TRAVAIL 42
1. CADRE D'ETUDE 43
1.1. Locaux 43
1.2. Méthodologie d'extraction : 43
1.3. Moyens humains 45
2. PATIENTS ET METHODES 45
2.1. Patients 45
2.1.1. Critères d'inclusion 45
2.1.2. Critères de non inclusion 45
2.1.3. Population d'étude 46
2.2. Méthodologie 46
2.2.1. Type d'étude 46
2.2.2. Période d'étude 46
2.2.3. Paramètres étudiés 46
2.2.4. Collecte et analyse des données 47
2.3. Ethique 47
3. RESULTATS 48
3.1. Epidémiologie. 48

3.1.1. Fréquence. 48
3.1.2. Age. 49
3.1.3. Sexe. 49
3.2. Etude descriptive. 50
3.2.1. Délai d'admission. 50
3.2.2. Motifs de consultation. 51
3.2.3. Signes physiques. 51
3.3.4. Signes radiologiques. 52
3.3. Anesthésie pour extraction du corps étranger inhalé 52
3.3.1. Caractère urgent ou différé de l'extraction 52
3.3.2. Induction. 53
3.3.3. Entretien. 54
3.3.4. Techniques de ventilation. 54
3.3.5. Complications per-endoscopiques. 55
3.3.6. Nature des corps étrangers extraits. 56
3.3.7. Réveil. 58
3.3.8. Complications post-endoscopiques. 58
3.4. Durée d'hospitalisation. 58
4. Discussion. 59
4.1. Epidémiologie. 59
4.1.1. Fréquence 59
4.1.2. Âge 59
4.1.3. Genre 60
4.1.4. Origine géographique 60
4.1.5. Le délai de consultation. 60
4.1.6. La localisation et la nature du corps étranger. 61
4.2. La détresse respiratoire aiguë. 62
4.3. Le délai de réalisation de l'endoscopie. 63
4.4. Aspects anesthésiques 64

4.4.1. Induction par inhalation 64
4.4.2. Induction intraveineuse 64
4.4.3. Techniques ventilatoires 65
4.4.4. Incidents per-opératoires 66
4.4.5. Réveil et complications post-opératoire. 67
4.5. Evolution. 68
CONCLUSION 70
REFERENCES 74
ANNEXE

Rapport-Gratuit.com

INTRODUCTION

L'inhalation accidentelle d'un corps étranger (CE) solide au niveau des voies respiratoires inférieures constitue un accident domestique fréquent chez l'enfant, surtout dans la tranche d'âge d'un à trois ans. Sa gravité réside dans la mise en jeu du pronostic vital immédiat, mais aussi dans le risque de survenue de complications et de séquelles graves [1].

Son incidence est de 4 pour 1000 enfants en France, aux États-Unis, elle est responsable de 7 % des décès accidentels chez les enfants de moins de 4 ans [4] [9].

Au Sénégal, sa fréquence varie de 30% à 40% par an [98].

Le syndrome de pénétration est l'élément clinique clé d'un diagnostic précoce. Sa constatation doit conduire, dès que possible, au seul geste à la fois diagnostique et thérapeutique : l'endoscopie bronchique, le recours à la chirurgie est rare.

Les données de l'examen clinique et la radiographie thoracique aident souvent au diagnostic, mais peuvent être tout à fait normales devant une inhalation de CE trachéo-bronchiques, surtout dans les premières heures après l'accident [1].

La bronchoscopie rigide sous anesthésie générale reste le seul examen qui permet de confirmer le diagnostic et d'extraire le corps étranger. Cependant, il n'est pas rare que cet examen ne permette pas de retrouver le corps inhalé, même en présence de signes indirects très évocateurs [4].

L'anesthésie pédiatrique est l'une des spécialités les plus difficiles. Elle nécessite la maitrise des particularités anatomiques, physiologiques et pharmacologiques liées à l'enfant. La prise en charge est d'autant plus difficile

que cette anesthésie pédiatrique se déroule dans un contexte d'urgence, une étroite collaboration entre le médecin anesthésiste et le chirurgien est indispensable.

Le but de notre étude était d'évaluer les différents protocoles anesthésiques pour extraction de corps étrangers des voies aériennes inférieures chez l'enfant au CHNU de Fann afin d'optimiser la prise en charge avec un maximum de sécurité.

A la suite d'une première partie comportant des rappels, nous exposerons les résultats de notre travail dans la deuxième partie dans laquelle ils seront commentés avant de conclure et d'émettre des recommandations.

PREMIERE PARTIE : RAPPELS

1. Anatomie des voies respiratoires inférieurs :

1.1. Anatomie descriptive

1.1.1. Le larynx

Conduit aérifère impair, le larynx est l'organe essentiel de la phonation. Il est situé à la partie médiane et antérieure du cou, en avant du pharynx, en arrière du corps thyroïde, au- dessous de l'os hyoïde et au-dessus de la trachée.

A la naissance, le larynx se trouve en position haute au niveau de C3. Tout au long de l'enfance, parallèlement à sa croissance, le larynx descend progressivement dans le cou jusqu'au niveau de C6 qui correspond à sa position chez l'adulte.

La distance entre la langue, l'os hyoide (C2-C3), l'épiglotte et le plafond de la bouche est très petite par rapport à l'adulte et la proximité de la langue par rapport au larynx peut rendre la visualisation des structures laryngées plus difficiles car l'angle est plus aigu entre la langue et l'ouverture glottique.

L'épiglotte chez l'enfant est moins large, forme oméga, angulation moins parallèle à la trachée donc peut être plus difficile à soulever (avantage de la lame droite).

C'est un organe complexe constitué par des pièces cartilagineuses, des éléments musculo-aponévrotiques, ainsi que des articulations.

Les cartilages laryngés sont constitués par:

- Le cartilage cricoïde: Il est situé à la partie inférieure du larynx et présente une partie antérolatérale appelée arc cricoïdien et une partie postérieure ou chaton.
- Le cartilage thyroïde : C'est le plus volumineux des cartilages laryngés. Il est situé immédiatement au-dessous de l'os hyoïde.
- Le cartilage épiglottique : Il est impair et médian et est situé dans l'angle rentrant du cartilage thyroïde dont il déborde en haut le bord supérieur.
- Les cartilages aryténoïdes : Pairs et symétriquement disposés de chaque côté de la ligne médiane, les cartilages aryténoïdes ont la forme d'une

pyramide triangulaire dont la base repose sur le châton cricoïdien. Chez l'enfant, les aryténoïdes ont un processus vocal relativement important constituant la moitié de la corde vocale. Ceci peut expliquer certaines difficultés d'intubation.

- Les cartilages accessoires : on distingue les cartilages corniculés ou de Santorini, les cartilages de Morgagni, les cartilages sésamoïdes antérieurs et postérieurs et Les cartilages ary-aryténoïdiens ou inter-aryténoïdiens.

Ces différents éléments sont unis entre eux et aux organes voisins par un système articulaire, ligamentaire et musculaire.

1.1.2. La trachée

La trachée est la portion des voies aériennes comprise entre le larynx et les bronches. Elle est placée devant l'œsophage qui la déborde légèrement à gauche. Elle comporte un segment cervical s'étendant du bord inférieur du cartilage cricoïde (C6) au plan horizontal passant par le bord supérieur du sternum, à hauteur de T2 et un segment thoracique.

1.1.3. Les bronches

Ce sont deux conduits aérifères qui font suite à la trachée thoracique, à hauteur de T5 (bifurcation trachéale) : la bronche principale droite et la bronche principale gauche.

Chez le nourrisson, les bronches ont une longueur d'environ 2,5cm pour un diamètre compris entre 3 et 4mm.

La bronche principale droite fait un angle de 25° avec l'axe trachéal, de calibre plus grand que celui de la bronche gauche. A l'opposé, la bronche principale gauche fait un angle de 45° avec l'axe trachéal.

Cette situation explique la fréquence des corps étrangers à droite, les pneumopathies d'inhalation droites et les intubations trachéo- bronchiques droites sélectives en anesthésie (figure 3).

1.2. Anatomie endoscopique

1.2.1. Larynx et trachée

Cette étude peut être effectuée lors d'un examen clinique par laryngoscopie indirecte ou chez un patient sous anesthésie générale par laryngo-trachéoscopie directe. Chez l'enfant, la filière laryngée est très étroite, notamment au niveau du cartilage cricoïde où on note en plus, l'existence de formations lymphoïdes prêtes à s'oedématier et à s'infecter. Ceci rétrécit encore une filière déjà étroite. Le tube laryngé est subdivisé en trois parties:

→L'étage supra-glottique qui est la partie du larynx située au-dessus du plan des cordes vocales. Il comprend la margelle laryngée (épiglotte, replis ary-épiglottiques, aryténoïdes), les bandes ventriculaires et les ventricules. L'épiglotte est recouverte d'une muqueuse fine, sa partie inférieure ou pied de l'épiglotte vient s'insérer juste au- dessus de la commissure antérieure de l'étage glottique. Les bandes ventriculaires sont des structures allongées parallèlement au plan des cordes vocales. Le ventricule est une cavité paire et symétrique située entre l'épaisseur de la bande ventriculaire en haut et le plan de la corde vocale en bas.

→L'étage glottique qui est l'espace compris entre le bord libre des deux plis vocaux en avant et des processus vocaux des cartilages aryténoides en arrière.
Il est constitué par les cordes vocales, la commissure antérieure et la commissure postérieure. A l'état normal les cordes vocales prennent la forme de deux cordons blancs tendus en avant.
La commissure antérieure correspond à la zone d'insertion antérieure des cordes vocales. La commissure postérieure ou glotte cartilagineuse est représentée par les deux apophyses vocales des cartilages aryténoïdes, elle est recouverte par une muqueuse fine.

→L’étage infra-glottique : Il est situé sous l’étage glottique. Il a la forme d’un cône à base inférieure qui se prolonge par la trachée cervicale. Il répond au cartilage cricoïde. Son diamètre est plus étroit chez le nourrisson, et est d’environ 6mm. L’étroitesse de la région sous- glottique permet d’expliquer la fréquence des dyspnées lors de l’inhalation d’un corps étranger, ou de survenue d’une laryngite chez l’enfant. En effet, un œdème d’environ 1mm d’épaisseur peut réduire la filière sous glottique d’environ 60 % dans un plan axial. Il existe également une angulation de l’axe vertical de la sous-glotte par rapport à l’axe pharyngé de la base de la langue. Ceci peut expliquer les difficultés de visualisation du larynx lors de l’examen pharyngo-laryngé mais aussi les difficultés d’intubation chez l’enfant **(**Figure 1).

Avant

↑

Gauche ← → Droit

↓

Arriére

A-Larynx d'un enfant de 3 ans

B-Larynx d'un nouveau-né

C-Larynx d'un adulte

D- Etage sus glottique et glottique

Figure 1 : Vues endoscopiques du larynx selon les âges [6]

En endoscopie la muqueuse trachéale est blanc rosé, soulevée par des anneaux cartilagineux en saillies successives transversales.

La « caréna» sagittale de couleur ivoire marque la bifurcation trachéale et la naissance des bronches principales divergentes asymétriques. La bronche principale droite semble continuer l'axe trachéal. (Figure 3).

1.2.2. Les bronches

Chaque bronche souche va se subdiviser en bronches lobaires qui se subdivisent en bronches segmentaires qui vont à leur tour donner les bronches sous-segmentaires.

L'exploration endoscopique des branches de subdivision bronchique n'est possible qu'avec le bronchoscope souple (Figure 4).

Figure 2 : Vue endoscopique de la trachée [6]

Figure 3 : Vue endoscopique de la carène [6]

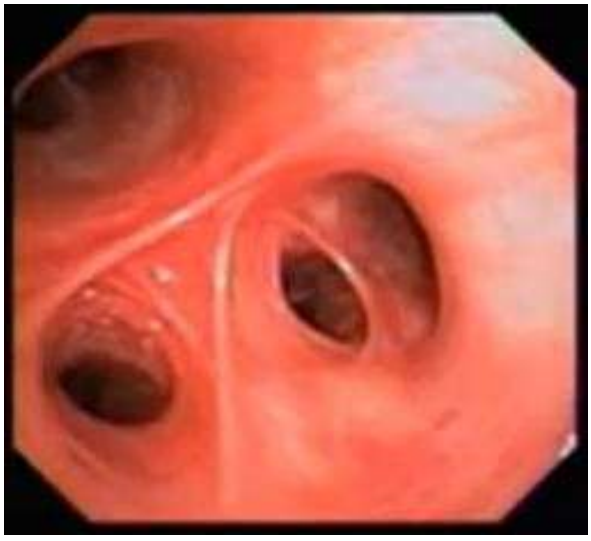

Figure 4 : Vue endoscopique des bronches[6]

2. Les corps étrangers des VA

2.1. Epidémiologie

2.1.1. Fréquence

L'inhalation dès CE laryngo-trachéo-bronchiques est un problème universel, constituant une cause importante de morbidité et de mortalité infantiles [102].

Aux États-Unis, l'inhalation de CE représentait la quatrième cause de décès par accident chez l'enfant et était responsable de 160 décès en 2000 [91].

En Algérie, selon Boufersaoui, pendant plus de 20 ans, le nombre de cas de CE des voies respiratoires est en augmentation régulière : 100 à 150 cas par an sont admis [94].

Au Maroc, selon El Koraïchi 524 cas d'inhalation de CE ont été recensés dans le service de réanimation pédiatrique polyvalente de l'hôpital d'enfants de Rabat entre janvier 2005 et décembre 2010 [95].

Au Sénégal, selon Maiga la fréquence d'inhalation du corps étranger est estimée de 30% à 40% par an [98].

La fréquence de l'inhalation de CE augmente dès l'âge de 5 mois, dès que la préhension manuelle est possible. Après 3 ans, leur fréquence diminue du fait de la maturation des réflexes de déglutition et de l'efficacité de la mastication.

Comme la plupart des accidents de l'enfant et de l'adolescent, il y a une prédominance masculine avec un sex- ratio de 2/1 sur l'ensemble des séries de la littérature [102].

2.1.2. Nature du CE

On distingue les corps étrangers organiques (alimentaires dans 90% des cas) et les corps étrangers anorganiques [16].

La nature des corps étrangers alimentaires dépend de la population étudiée et donc de facteurs géographiques et sociologiques.

2.2. Physiopathologie

La fausse route est la conséquence d'une mise en défaut du réflexe protecteur des voies aériennes inférieures, par la contraction des bandes ventriculaires. Cette fausse route est favorisée par l'inspiration brusque et profonde (quinte de toux, éclat de rire, sanglot).

Le réflexe évacuateur commence au niveau du larynx. Le contact du corps étranger avec la muqueuse laryngée provoque une contraction en fermeture (tendance au spasme) qui persiste après le passage du corps étranger. Le contact avec la muqueuse trachéale est particulièrement tussigène au niveau de la sous-glotte et de la carène.

Cette toux quinteuse, saccadée, laissant une reprise inspiratoire difficile, est l'élément essentiel du diagnostic de syndrome de pénétration. Elle peut aboutir à l'évacuation spontanée du corps étranger, mais peut également être d'emblée asphyxique par obstruction complète et irréductible de la voie aérienne.

Le corps étranger, ayant franchi la glotte, migre sous l'effet de facteurs intrinsèques (volume, forme, consistance, surface, nombre) et extrinsèques (pesanteur, violence de l'aspiration, position du sujet). Un volumineux corps étranger est obstructif, et peut provoquer la mort par asphyxie, tandis qu'un corps étranger de petit volume descend rapidement dans les bronches.

Les corps étrangers arrondis sont, à volume égal, plus dangereux car plus obstructifs, leurs parois moulant les cavités trachéo- bronchiques.

Les corps étrangers fins et pointus, lamellaires (arête de poisson) restent volontiers intra-laryngés. Un corps étranger mou ou malléable s'adapte aux parois et à moindre volume, peut être obstructif (feuille de plastique, fragment de latex).

La surface rugueuse, piquante ou lisse du corps étranger, lui permet un cheminement différent. Un corps étranger piquant peut provoquer un pneumothorax dès son impaction ou après l'extraction.

Le nombre de corps étrangers inhalés est également déterminant : deux

cacahuètes (une dans chaque bronche) peuvent provoquer une asphyxie rapide. La localisation du corps étranger est aussi fonction de la position du sujet lors de l'inhalation. Chez l'enfant, les petits corps étranger prédominent dans la bronche droite, à cause de :

- Son plus grand diamètre.
- L'angle plus ouvert qu'elle fait avec la trachée.
- La situation gauche de la carène.
- Le plus grand volume d'air allant dans la bronche droite lors de l'inspiration.

Les conséquences ventilatoires immédiates sont variables selon le niveau de pénétration du corps étranger.

Le corps étranger bronchique est rarement mobile. Il descend aussi loin que le lui permet le calibre de la bronche.

Comme celui- ci diminue à la naissance de chaque collatérale, c'est en regard d'un orifice de bifurcation, le plus souvent lobaire, qu'il termine sa course. Les bronches lobaires supérieures, en raison de leur orientation, sont rarement en cause.

Une obstruction bronchique unilatérale complète se traduit par une absence totale de ventilation du côté intéressé (atélectasie).

Une obstruction trachéale partielle se traduit par une difficulté de ventilation aux deux temps : bradypnée inspiratoire et expiratoire. Si le corps étranger est mobile, il provoque une irritation muqueuse se traduisant par une toux et des sécrétions qui aggravent la détresse respiratoire.

La mobilité du corps étranger est un facteur aggravant : il peut au cours d'un effort de toux venir s'impacter dans la sous glotte.

Lorsque les signes cliniques évoquent le corps étranger mobile intra-trachéal, il faut éviter de mobiliser le sujet (les mouvements provoquent la toux) et le laisser en position demi- assise pour que le corps étranger reste en position inférieure (sus-carinal), là où le diamètre trachéal est le plus large.

Une obstruction laryngée partielle provoque une bradypnée inspiratoire et une dysphonie.

Lorsque le corps étranger est glotto-sus-glottique (arête de poisson, coquille d'œuf), une dysphagie avec hypersialorrhée l'accompagne, à ce niveau, en particulier chez l'enfant, la muqueuse réagit très rapidement à l'agression (mécanique ou infectieuse) par un œdème important qui aggrave encore la dyspnée.

L'hyperpression expiratoire due à une obstruction bronchique, trachéale ou laryngée, peut provoquer un pneumothorax ou un pneumo-médiastin, par rupture soit de la plèvre viscérale, d'alvéole périphérique ou d'une alvéole proximale, l'air suivant alors les gaines vasculaires ou aériennes vers la périphérie (pneumothorax) ou vers le médiastin (pneumo médiastin).

Un pneumothorax peut également être favorisé par le corps étranger lui-même dont une aspérité a provoqué une blessure de la paroi bronchique et frayé le chemin à la pénétration de l'air.

La persistance du corps étranger au-delà de 48 heures provoque une réaction granulomateuse caractérisée par l'apparition d'un épaississement irrégulier, puis de petits bourgeons pariétaux, et parfois de volumineux granulomes mous et végétant. Cette réaction peut parfois masquer le corps étranger.

La stase sécrétoire favorise l'infection qui se traduit par une bronchite suppurée (Haemophilus est en cause dans plus de la moitié des cas), puis par une broncho-alvéolite au niveau du territoire pulmonaire correspondant.

La compression locale, ajoutée à l'infection au-delà de 3 semaines, peut provoquer une destruction des éléments de soutien donnant naissance à une véritable dilatation des bronches.

La bronchite granuleuse peut engendrer une sténose fibreuse.

La suppuration persistante aboutit aux bronchectasies, ou à des altérations parenchymateuses diverses associées à une rétraction et à une fibrose, que Mounier-Kuhn appelle «broncho-pneumopathie chronique obstructive ».

Il semble qu'un délai de 7 jours soit déterminant pour le pronostic.

2.3. Contexte d'hospitalisation

2.3.1. Syndrome de pénétration

L'inhalation de CE est habituellement survenu dans un contexte ludique ou lors d'un repas chez un enfant antérieurement sain. Elle est responsable d'un tableau clinique aigu, brutal et très suggestif appelé syndrome de pénétration. A l'interrogatoire, qui doit être minutieux, l'entourage décrit un accès brutal de suffocation suivi immédiatement de quintes de toux expulsives puis d'un tirage inspiratoire entre les quintes. Une apnée de quelques secondes avec apparition d'une cyanose est possible [16, 17, 7, 18,19].

Ce syndrome dure de quelques secondes à quelques minutes et conduit à l'expulsion du CE dans moins de 2% des cas [20].

Il correspond à la phase où le CE est mobile dans les voies aériennes Son début est brutal. Il se caractérise par :

- Une toux quinteuse.
- Des accès de suffocation avec : tirage, cornage, cyanose.
- Diminution du murmure vésiculaire à l'auscultation du côté où le CE est enclavé.
- Wheezing du côté où le CE est enclavé.

L'asphyxie est aiguë en quelque minute et entraine le décès par asphyxie.

Traissac et Attali [103] définissent 4 stades :

Stade 1 : Syndrome initial d'intensité variable, aboutissant à un problème respiratoire mineur

Stade 2 : Insuffisance respiratoire importante, quelle que soit l'intensité du syndrome initial

Stade 3 : Accident initial discret ou s'aggravant dans les heures qui suivent le syndrome de pénétration.

Stade 4 : Syndrome de pénétration suraigu au départ, pouvant aboutir au

décès, en l'absence de gestes d'extrême urgence.

Un examen clinique normal n'élimine pas la présence d'un corps étranger laryngo- trachéo-bronchique.

Il est essentiel d'instaurer une surveillance stricte, car l'état respiratoire peut se décompenser à tout moment.

2.3.2. Syndrome de séjour

Après le syndrome de pénétration, une période d'amélioration trompeuse s'installe, elle s'agit habituellement d'un intervalle libre durant lequel les symptômes disparaissent plus ou moins complètement. Cependant, au bout de quelques heures voire quelques jours, le CE entraîne des signes d'irritation bronchique (gêne respiratoire, toux sèche puis grasse) et une surinfection associée à une fièvre et des symptômes qui caractérisent le syndrome de séjour [21].

La présentation clinique est variable suivant la localisation du corps étranger.

2.3.3. Signes et symptômes en fonction de la localisation du CE

2.3.3.1. CE laryngé

Le CE laryngée totalement obstructif est la principale cause de mort subite [21].

Les CE partiellement obstructifs, compatibles avec la vie sont habituellement plats et logés entre les cordes vocales dans le plan sagittal. Leur diagnostic est en général facile. L'accès de suffocation inaugural ne régresse pas. Il s'ensuit un enrouement de la voix, une toux rauque, un stridor, une dyspnée laryngée intense qui s'aggrave avec l'œdème laryngé qui s'installe. Une odynophagie ou douleur rapportée au niveau des oreilles peut également être présente. [21]

2.3.3.2. Corps étranger trachéal

Les corps étrangers trachéaux ont une présentation clinique proche de celle des corps étrangers laryngés, bien que la modification de la voix soit moins

fréquente. La perception d'un bruit de « clapet » ou de « drapeau », provenant de l'impact de l'objet contre le mur trachéal, aux deux temps de la respiration est évocatrice [21,22].

2.3.3.3. Corps étranger bronchique

Le syndrome initial de pénétration est présent dans près de 80% des cas puis les symptômes disparaissent. La détresse respiratoire aiguë est inhabituelle chez les enfants porteurs d'un corps étranger bronchique [21,7].

L'examen clinique objective en général une asymétrie auscultatoire précieuse au diagnostic :

- Diminution du murmure vésiculaire unilatérale
- Sibilants unilatérales, parfois bilatérales
- Distension thoracique unilatérale.

On peut noter aussi des râles bronchiques plus diffus. Parfois l'examen clinique n'est pas évocateur, car sa normalité ou l'absence d'asymétrie auscultatoire peuvent égarer le diagnostic.

Toutefois, l'existence d'un doute sur un corps étranger justifie un geste endoscopique.

2.3.4. Epanchements gazeux

L'hyperpression expiratoire liée à une obstruction de l'axe laryngo-trachéo-bronchique peut engendrer un pneumothorax ou un pneumo-médiastin.

Ils peuvent être secondaires à la rupture d'une alvéole périphérique et de la plèvre viscérale ou d'une alvéole proximale (l'air suivant les gaines aériennes ou vasculaires).

Ils peuvent être dus à une blessure directe de la muqueuse bronchique par le CE lui-même ou lors de l'extraction de celui-ci.

Ils sont à rechercher systématiquement en cas de non amélioration de la symptomatologie respiratoire après extraction du CE [23].

2.3.5. Evolution-Complications

Les conséquences immédiates sont l'insuffisance respiratoire aigüe par emphysème obstructif. Il évolue ensuite vers l'atélectasie du territoire, ce qui aboutit à une inadéquation du rapport ventilation-perfusion et donc à l'hypoxie. Ce phénomène est d'autant plus important lorsque la bronche obstruée est proximale. L'emphysème obstructif peut également conduire à la formation d'un pneumothorax ou d'un pneumomédiastin par rupture alvéolaire. Enfin, en cas de mobilisation du corps étranger, une obstruction partielle peut devenir totale par enclavement sous glottique ou se bilatéraliser **[25].**

Il est fréquent à long terme que le syndrome de pénétration soit méconnu ou même négligé (environ 25% des cas selon les estimations). La persistance d'un CE dans les voies aériennes peut être responsable d'une obstruction bronchique chronique, d'une inflammation de la muqueuse ou d'une surinfection liée à la réaction granulomateuse au contact du CE et à la stase sécrétoire en aval [20, 24]. Cette réaction granulomateuse est une réaction chimique caractérisée par la néoformation de tissu conjonctif contenant des polynucléaires.

Certaines séries retrouvent 50% de granulomes au contact du CE. Un granulome apparait dans 15% des cas si le délai d'extraction est entre J4 et J30 et dans 57% des cas après J30 [25].

Exceptionnellement, cette réaction inflammatoire déclenche une broncho-alvéolite suraiguë dite « peanuts bronchitis » [25].

L'incidence des complications augmente avec le retard diagnostic.

Il faut donc penser à un CE ancien devant tout épisode respiratoire traînant : bronchite récidivante, bronchorrhée, dilatations bronchiques localisées, asthme mal équilibrée, hémoptysies, dilatations de bronches, abcès du poumon [24]. Ces complications graves peuvent entraîner des séquelles définitives sévères et justifiant devant tout doute diagnostique de réaliser une endoscopie bronchique [27,28].

La rétention en intra-bronchique d'un CE organique (cacahuète) au-delà de 30 jours cause une destruction et une fibrose du cartilage dues aux modifications bronchectasiques des voies aériennes [29].

2.4. Données paracliniques

2.4.1. Radiographie du thorax. (Figure: 5,6)

La radiographie thoracique est l'examen clé du diagnostic.

La visualisation directe du CE est rare : il n'est radio-opaque que dans 2 à 20% des cas. [25,31]. Le diagnostic est le plus souvent établi sur les signes indirects comme un :

- Un emphysème du côté du CE (60% des cas).
- Une atélectasie en aval du CE avec attraction médiastinale (10%), parfois associée à un emphysème compensateur controlatéral.
- Un pneumothorax avec pneumo-médiastin beaucoup plus rarement.

Dans le cas d'un retard de diagnostic la radiographie thoracique peut mettre en évidence des signes non spécifiques de complications respiratoires liées au séjour du CE dans les voies aériennes : pneumopathies, bronchectasies, abcès pulmonaire. [21].

Au total, environ 50% des enfants présentent l'association de signes cliniques, radiologiques et un syndrome de pénétration [32].

Mais un cliché normal n'élimine pas le diagnostic.

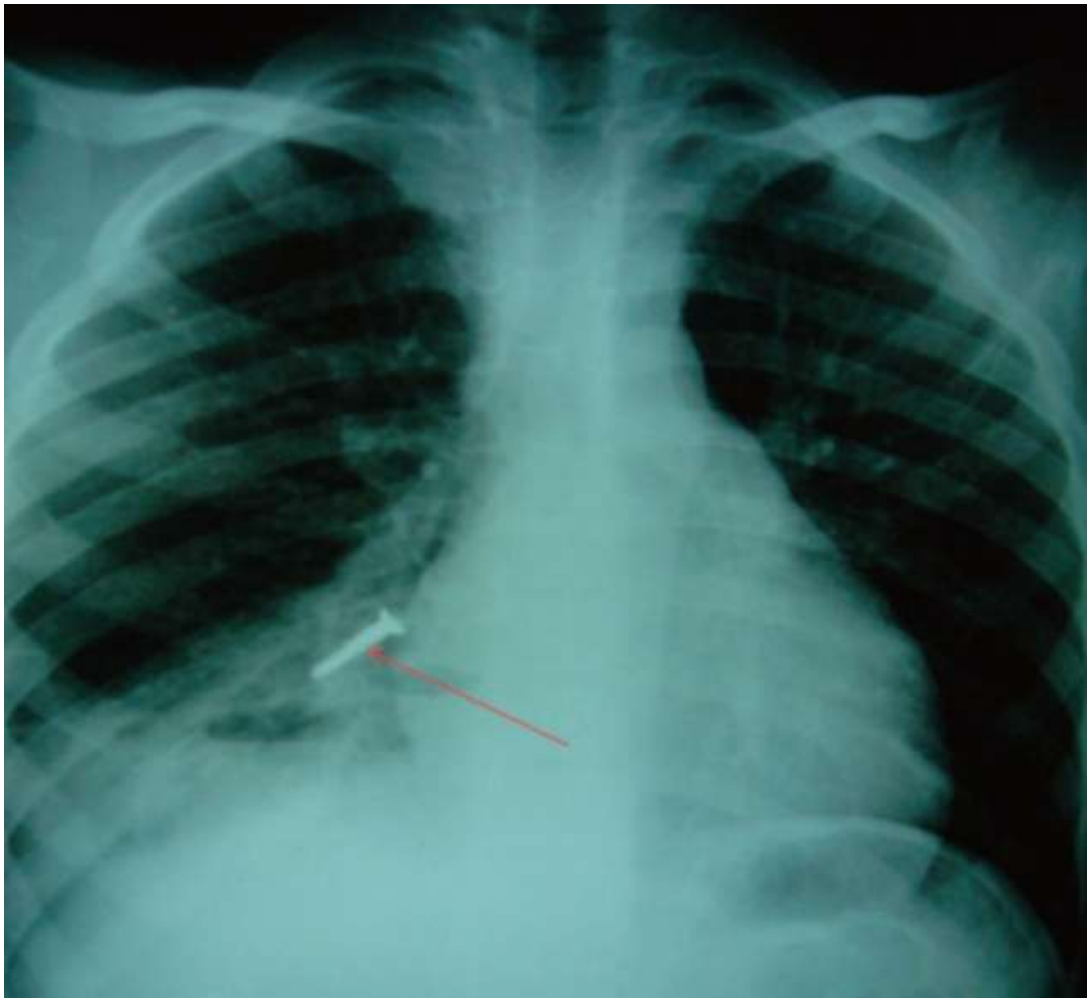

Figure 5 : Radiographie pulmonaire de face : corps étranger bronchique droit de type "clou" [98].

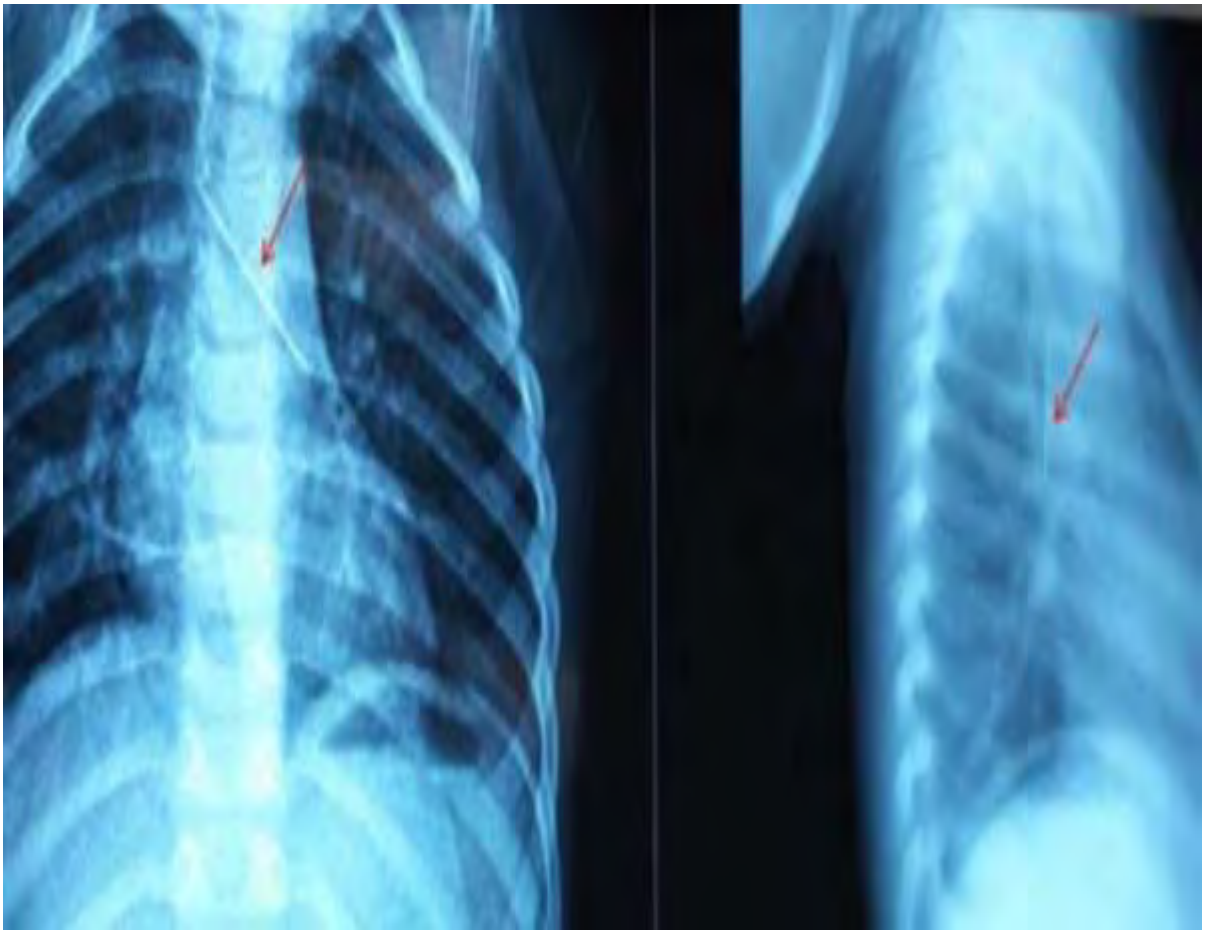

Figure 6: Radiographie de thorax face et profil montrant une épingle siégeant au niveau de la trachée et la bronche souche gauche [97].

2.4.2. Autres examens

Certains examens complémentaires peuvent être contributifs si l'interrogatoire n'est pas suffisamment évocateur :

- **La tomodensitométrie (TDM) et imagerie par résonance magnétique (IRM)**

Leur place peut être discutée comme alternative à l'endoscopie.

La réalisation de la TDM dans le cadre d'une affection broncho-pulmonaire chronique peut mettre en évidence une masse intraluminale et conduire à l'exérèse du CE par une bronchoscopie [35].

Pour l'examen IRM, c'est la pondération en T1 qui permet de reconnaître les CE graisseux (cacahuète) se différenciant nettement du parenchyme pulmonaire [35].

- **La fibroscopie souple**

En l'absence de signes cliniques et radiologiques on peut proposer une fibroscopie souple sous anesthésie locale et prémédication [85] pour diagnostiquer le CE avec une extraction secondaire par bronchoscopie rigide sous anesthésie générale si le diagnostic est positif [39,40].

En régle, tout syndrome de pénétration évident, même en l'absence de signes cliniques ou radiologiques, justifie de pratiquer un examen endoscopique.

- **La scintigraphie pulmonaire de perfusion au technétium** :

Elle est utilisée dans les cas de pneumopathie traînante et peut être une aide au diagnostic. Le CE se traduit par une exclusion ventilatoire et une hyperperfusion focalisée, soit seulement par une altération de la ventilation dans le territoire touché [33].

- **La fluoroscopie :**

Pour certains auteurs permet d'étudier l'obstruction partielle pulmonaire en temps réel [28].

2.5. Modalités de prise en charge

L'extraction de CE des voies aériennes supérieures par bronchoscopie rigide sous anesthésie générale est le traitement de référence [20,7].

Deux situations sont à distinguer :

-Le CE est obstructif, il existe une détresse respiratoire aiguë : l'extraction du corps étranger doit être réalisée en urgence.

-Le CE est diagnostiqué mais il est bien toléré sur le plan respiratoire, son extraction doit se faire dans les meilleures conditions de sécurité et être la moins traumatique possible.

2.5.1. CE obstructifs : moyens de réanimation

Les corps étrangers inhalés associés à une détresse respiratoire sont toujours de localisation laryngée ou trachéale. L'accident débute par le syndrome de pénétration, mais la gêne respiratoire persiste. Il pourra s'agir d'une urgence extrême du fait d'une asphyxie aiguë ou d'une urgence différée.

2.5.1.1. Urgence extrême

Il s'agit d'un CE sus-laryngé obstructif ou d'un CE trachéal bloqué secondairement dans la région sous-glottique. La situation est dramatique et impose des manœuvres de désobstruction (figure 7).

Une dyspnée laryngée majeure qui correspond à une obstruction quasi complète nécessite un traitement d'extrême urgence, l'œdème laryngé surajouté pouvant en quelques minutes compléter l'obstruction. En effet, il faut réaliser des manœuvres afin de tenter d'expulser le CE [41].

Au tableau lié à l'inhalation d'un CE, peuvent s'ajouter les signes liés à des manœuvres d'expulsion : asphyxie aiguë par blocage sous-glottique d'un CE ou inhalation du contenu gastrique par manœuvre de Heimlich ; des fractures costales et un pneumothorax sont également possibles.

En l'absence de tout matériel d'intubation :

Plusieurs manœuvres de désobstruction sont décrites dans la littérature :

La manœuvre de Heimlich décrite en 1974 [10,17] :

L'inhalation ayant lieu le plus souvent lors de l'inspiration, les poumons sont remplis d'air, cette manœuvre va donc utiliser l'énergie cinétique produite par la mobilisation du volume pulmonaire total chassé brusquement de la trachée.

Le déplacement de cet air est obtenu par une hyperpression sous-diaphragmatique exercée de bas en haut. Elle peut être réalisée sur un patient debout, assis, ou couché ;

Si le patient est debout ou assis l'opérateur se place derrière lui et le ceinture de ses bras. Il applique son poing, pousse contre l'abdomen au niveau du creux épigastrique, puis il saisit de son autre main le poing directeur et effectue une rapide pression vers le haut et l'arrière. Si le patient est couché, il faut placer sa tête dans l'axe du corps afin d'éviter toute désaxation de la trachée, l'opérateur est face au patient, il s'agenouille à cheval sur ses cuisses, il place la paume de sa main droite à plat sur l'abdomen et à l'aide de l'autre main, il exerce une pression de bas en haut.

Cette méthode est très efficace en cas de CE vestibulaire, mais n'est pas dénuée de risque. Elle est inefficace si l'inhalation est survenue au cours de l'expiration (poumons vides d'air). Elle peut provoquer des vomissements avec un risque d'inhalation de liquide gastrique, des fractures de côtes, un risque de perforation digestive, de contusion hépatique ou splénique (notamment chez le jeune enfant) [10,17].

Enfin, elle est formellement contre-indiquée en cas de dyspnée au deux temps, ou avec une composante expiratoire du fait du risque de l'enclavement d'un CE trachéal en sous-glottique.

A : Manœuvre de Heimlich

B : Manœuvre de Mofenson

Figure 7: Manœuvres de désobstruction

Pour les nourrissons ou les très jeunes enfants, Mofenson [47] décrit une autre manœuvre. Cette manœuvre consiste à placer l'enfant tête en bas et à lui administrer 4 claques dans le dos rapidement, puis si cette première manœuvre est inefficace, il faut retourner le patient et délivrer 4 compressions thoraciques (réalisés comme pour un massage cardiaque externe), puis si la manœuvre est toujours inefficace il faut retourner l'enfant et lui ouvrir la bouche afin de voir si le CE n'est pas visualisable puis réaliser 4 insufflations par bouche à bouche et recommencer la séquence.

Cette manœuvre permet de déloger un CE en produisant un mouvement vibratoire associé à une élévation de la pression intra-bronchique pendant un temps très court.

Mais aucune de ces manœuvres ne produit autant de pression vis-à-vis d'un CE obstructif que la toux.

En Présence de matériel d'intubation :

La laryngoscopie est le premier geste à réaliser, en même temps que l'oxygénation [20]. Elle peut permettre, en cas d'incarcération glotto-sus-glottique, de visualiser et d'extraire le CE à l'aide d'une pince de Magill. Si le CE est inextirpable ou non visible, l'intubation endotrachéale s'impose. Elle vise à rétablir la perméabilité trachéale en refoulant le CE dans l'une des deux bronches souches.

Quand cette manœuvre réussit, la ventilation redevient possible, même si elle est difficile. En cas d'échec, le patient étant toujours non ventilable, on peut tenter une ventilation par une ponction trachéale directe.

La ponction est réalisée avec une aiguille type cathlon gauge 12 ou 14 au niveau de la membrane crico-thyroïdienne, le larynx étant immobilisé en position médiane, tête en hyperextension. Le cathéter, monté sur une seringue remplie d'eau, est introduit sous une orientation à 45° vers le bas, et l'apparition de bulles dans la seringue signe la pénétration intratrachéale du cathlon et donc sa bonne position. On administre alors de l'oxygène par un ballon de type Ambu.

On peut alors mettre en place plusieurs cathéters, ce qui facilite l'administration des gaz mais peut également permettre l'expiration s'il existe une obstruction laryngo-trachéale complète. L'échec de cette méthode doit faire entreprendre une trachéotomie chirurgicale en urgence [20].

Trois gestes sont formellement contre-indiqués [21] :

- Placer l'enfant la tête en bas car on risque d'enclaver le CE dans la glotte s'il est passé dans la trachée.
- Tenter de faire vomir l'enfant.
- Tenter d'enlever le CE avec l'index.

Ces deux dernières manœuvres ayant pour risque d'enclaver le CE dans la glotte ou d'entraîner une épiglottite traumatique.

2.5.2. Urgence programmée : Dans un contexte du CE bronchique sans urgence vitale :

Malgré la dyspnée, si l'enfant ne présente pas de signe d'épuisement respiratoire tels que battement des ailes du nez, tirage des muscles accessoires, balancement thoraco-abdominal, de polypnée ou de bradypnée, de cyanose, et hypercapnie, il faut discuter la possibilité de différer l'intervention le temps de la vidange gastrique (environ 6 heures) qui permettra de pratiquer l'endoscopie salvatrice dans de meilleures conditions de sécurité en limitant le risque d'inhalation du contenu gastrique lors de l'intervention. L'enfant sera surveillé en secteur de soins intensifs [21].

Il s'agit d'une bronchoscopie à tube rigide qui permet l'extraction du CE sous anesthésie générale. Un délai d'un à deux jours est utile afin de bien préparer le malade. Un traitement par antibiotique à large spectre et corticoïde à la dose de 1 à 2mg/kg/j par voie générale est instauré pour améliorer les conditions d'extraction et diminuer l'incidence des complications respiratoires ou infectieuses après l'intervention [25].

2.5.2.1. Bronchoscopie à tube rigide

➢ **Matériels :**

Ils sont fabriqués en acier léger inoxydable, constitués d'un canal central qui sert aux différentes manœuvres diagnostiques et thérapeutiques.

L'opérateur peut introduire des instruments (pinces, lasso, cathéter de Fogarty) pour l'extraction du CE. Il permet également le passage d'optiques Hopkins à lumière froide à éclairage distal puissant, offrant une vision grossissante d'une netteté exceptionnelle.

L'extrémité proximale est munie de deux ouvertures : à l'une, on fixe un prisme délivrant un éclairage puissant qui permet de travailler dans le canal opérateur central sans utiliser les optiques. A la seconde, on raccorde l'arrivée des gaz et le circuit anesthésique. L'extrémité distale du tube est oblique pour permettre une progression plus facile dans les bronches principales.

Plusieurs ouvertures y sont ménagées pour favoriser la diffusion de l'oxygène et des gaz anesthésiques [95].

Il existe toute une gamme de bronchoscopes adaptée à l'âge et au poids de l'enfant.

Figure 8: Matériels utilisés pour extraction des corps étrangers des voies aériennes à l'hôpital de FANN.

- **Procédure :**

La bronchoscopie rigide doit être faite par une équipe expérimentée, dans un bloc opératoire bien équipé de moyen de réanimation respiratoire pédiatrique [2,4].

En réalité, l'extraction se fait par un chirurgien ORL sénior d'astreinte en collaboration avec un médecin DESAR (diplôme d'études spécialisées d'anesthésie réanimation) sénior de réanimation anesthésie qui est normalement de garde au service de réanimation neurochirurgicale.

Tout au long du geste opératoire, il faut qu'il existe une parfaite collaboration et coordination entre l'anesthésiste et l'endoscopiste, chacun informant l'autre de ses constatations et de ce qu'il va faire [20].

Le manque d'expérience est récemment cité comme facteur contributif dans les mauvais résultats de bronchoscopie [48].

L'enfant est allongé sur la table d'endoscopie, perfusé, sous anesthésie générale. L'endoscopiste introduit le bronchoscope après l'anesthésie locale de la cavité oropharyngée et des cordes vocales [64]. Après branchement du raccord au circuit anesthésique, l'examen débute par la recherche du corps étranger. Son extraction sera effectuée à l'aide d'un jeu de pinces de forme et de calibre variés ou parfois par aspiration si l'extraction est difficile ou si le CE se situe dans les bronches distales. L'examen se poursuit par une évaluation complète de l'arbre trachéo-bronchique avec l'optique, à la recherche d'éventuels débris résiduels.

L'endoscopiste appréciera les aspects morphologiques (anneaux trachéaux, aspects et couleur, vascularisation de la muqueuse, présence de sécrétions muqueuses, séreuses ou purulentes) et dynamiques. Une bactériologie protégée des sécrétions est souvent réalisée. En fin d'examen, il faut penser à observer la trachée sous-glottique et estimer le risque de laryngospasme post-extubation [40].

2.5.2.2. Anesthésie pour extraction programmée du CE

2.5.2.2.1. Prise en charge pré-opératoire

➢ **Evaluation du patient :**

L'extraction d'un CE inhalé par bronchoscopie rigide se déroule sous anesthésie générale. La consultation d'anesthésie permet d'évaluer l'enfant sur le plan anesthésiologique. Cette consultation est un moment privilégié parce que l'enfant est encore sous la « protection » de ses parents.

Leur interrogatoire recherche à faire préciser des antécédents médicaux, d'anesthésies et de chirurgies antérieures, d'allergies, un terrain asthmatique, de saignements anormaux, les thérapeutiques en cours ou récentes, l'existence d'antécédent familial d'accident anesthésique. .

L'examen clinique doit :

Evaluer l'état ventilatoire du malade :

- Une diminution ou abolition du murmure vésiculaire ;
- Des râles bronchiques en foyer systématisé ;
- Une matité.

Rechercher des signes de gravité :

- Généraux : pâleur, sueurs, épuisement, position assise ou demi-assise
- Respiratoires : tirage, cyanose, tachypnée ou bradypnée, balancemant thoraco-abdominal, silence auscultatoire.
- Cardiovasculaires : tachycardie ou bradycardie marquées hypertension ou hypotension artérielle
- Neurologiques : somnolence, agitation, convulsions

L'examen radiographique montre suivant les cas :

- Un corps étranger radio-opaque ;
- Une atélectasie ;
- Un emphysème obstructif ;

- Une broncho-pneumopathie.

Tous ces signes sont très évocateurs ou caractéristiques. Parfois l'examen radiographique classique est normal, il est très utile alors de faire réaliser un cliché comparatif en inspiration et expiration de face pour mettre en évidence le trouble de ventilation (balancement médiastinal)

Cet examen comporte l'examen cardiovasculaire et l'évaluation de la fonction respiratoire (gazométrie artérielle, SpO_2) qui est capitale [40].

➢ **Préparation du malade :**

Prémédication :

Antibiotiques et corticoïdes sont poursuivis la veille et le matin de l'intervention.

Jeûne préopératoire :

Quand le CE inhalé n'est pas obstructif ou provoque une obstruction minime des voies aériennes distales, le jeûne doit être respecté ainsi que les autres préparations pour la bronchoscopie [27].

Le temps optimal du jeûne est de 4 à 6 heures pour les solides et 2 heures pour les liquides [51].

Si le tableau clinique est une obstruction aigue des voies aériennes (10% des cas après inhalation de CE) qui ne permet pas d'attendre six heures après l'ingestion de solides et deux heures pour les liquides clairs, il est logique de faire une induction anesthésique à séquence rapide et d'intuber le patient pour pouvoir aspirer l'estomac [4].

2.5.2.2.2. Prise en charge per-opératoire

➢ **Préparation de la salle opératoire**

La check-list du matériel d'anesthésie est systématiquement faite: elle permet de vérifier la disponibilité et le bon fonctionnement de tout le matériel (ventilation, aspiration, défibrillateur, monitorage essentiel) mais la disponibilité des drogues anesthésiques.

Un matériel d'aspiration efficace doit être préparé.

Le circuit anesthésique peut être raccordé sans problème sur l'orifice latéral du bronchoscope (la valve de Digby-Leigh est la mieux adaptée) : le respirateur est prêt si nécessaire, ainsi qu'un ballon Embu® et une bouteille d'oxygène de transfert.

➢ **Matériel d'intubation :**

Il est vérifié et comporte :

-Un laryngoscope avec des lames droites (Miller ou Guedel) et courbes (Mac Intoch) en rapport avec la taille de l'enfant (lames n°1 pour enfant de moins de 3 ans, lames n°2 pour enfant de plus de 3ans).

-Des sondes d'intubation de calibre adaptée à l'âge, sans ballonnet, non traumatisantes.

-Une pince de Magill enfant.

➢ **Monitorage :**

L'enfant qui va subir une bronchoscopie est monitoré de la même façon que les autres interventions qui se font sous anesthésie générale.

Une attention particulière doit être prêtée à l'oxymétrie du pouls, pour détecter une éventuelle désaturation avant l'apparition de la cyanose [52].

✸ **Electrocardioscopie (ECG)**

Vérifie l'existence d'une activité cardiaque normale, sinusale. Définie la fréquence, dépiste les épisodes d'ischémie myocardique ainsi que certains troubles hydroélectrolytiques [6].

✸ **Monitorage non invasif de la pression artérielle**

La pression artérielle (PA) est l'un des paramètres majeurs de la surveillance hémodynamique en anesthésie-réanimation. Ce monitorage permet des mesures discontinues de la PA en utilisant le principe du brassard de contre pression.

✸ **Oxymétrie du Pouls (SpO2)**

Elle mesure la saturation en oxygène de l'hémoglobine. En général l'écran affiche la SpO_2 et la fréquence cardiaque.

L'appareil comporte des alarmes pour ces deux paramètres, ce qui permet la détection précoce d'une désaturation avant l'apparition des signes cliniques d'hypoxie.

- **Monitorage de la capnométrie**

Il convient de garder à l'esprit que les valeurs de CO_2 et d'agent inhalatoire mesurées sont sous-estimées à cause des fuites autour du bronchoscope et de l'entraînement inspiratoire d'air par effet venturi [52].

➢ Protocole anesthésique

- **Pré-oxygénation**

La pré-oxygénation (PO) consiste à faire respirer au patient de l'oxygène à une FIO_2 à 100%, soit dans son volume courant et à fréquence normale pendant 3 à 5 minutes (chirurgie programmée), soit quatre fois dans sa capacité vitale en l'espace de 30 secondes (chirurgie d'urgence, induction en séquence rapide),afin d'augmenter les réserves d'O_2, en particulier dans sa capacité résiduelle fonctionnelle, ainsi que la PaO_2 et la SaO_2, avant l'induction de l'anesthésie [57].

Chez les enfants en apnée, une désaturation survient d'autant plus vite qu'ils sont plus jeunes, du fait d'une CRF réduite et d'une consommation d'O_2 élevée [58].

- **Abord veineux**

L'abord veineux est fait immédiatement après l'induction inhalatoire [52].

- **Induction**

L'induction de l'anesthésie se fera par inhalation ou par voie intra-veineuse. Cependant la ventilation spontanée doit être maintenue jusqu'à ce qu'il soit certain que l'enfant va être ventilé sous anesthésie [60].

Le sévoflurane est le produit de choix pour l'induction par inhalation. Il est

associé à moins d'incidents et d'accidents comparé à l'halothane quand il est utilisé pour bronchoscopie et fibroscopie gastrique chez l'enfant [61].

Certains auteurs utilisent le propofol associé à un curare d'action brève pour l'induction en cas d'estomac plein [20]. Le propofol administré en bolus reste la meilleure technique d'anesthésie pour les enfants qui vont subir une bronchoscopie, car il permet un réveil et une ventilation spontanée rapides [62,63]. Une anesthésie locale des cordes vocales et la trachée est adjointe à l'anesthésie générale. La lidocaïne 1% a l'avantage de pouvoir utiliser des bronchoscopes de diamètre plus importants [52, 64]:

- **Entretien**

L'anesthésie est entretenue soit par les halogénés, soit en utilisant le propofol en continu et des morphiniques. Cette dernière méthode évite la pollution par les gaz anesthésiques et assure une anesthésie plus stable, compte tenu des impératifs techniques imposés par l'abord des voies aériennes, avec de possibles variations de la concentration en halogéné. Dans la plupart des cas, la curarisation n'apparaît pas indispensable, mais elle peut être nécessaire [20, 64].

- **Technique de ventilation**

La ventilation du patient pourra se faire en mode spontanée (VS) ou en pression positive (VC ou PC).

Le bronchoscope doit être placé au-dessus de la carène au moment de la ventilation pour éviter une atélectasie pulmonaire gauche.

- **Avantages et désavantages de la ventilation spontanée (VS) :**

Les arguments en faveur de la ventilation spontanée ont inclus un risque moindre de migration plus distalement du CE qu'avec la ventilation à pression positive qui peut entraîner des difficultés d'extraction et la possibilité de conduire à l'obstruction de la voie aérienne [2].

En plus, la ventilation spontanée permet une ventilation continue au cours de l'intervention et un contrôle rapide des VA après l'extraction du CE [52].

L'inconvénient de la ventilation spontanée est que la profondeur de l'anesthésie exigée pour permettre l'insertion des instruments dans les VA diminue le rythme cardiaque et la ventilation au cours de l'introduction du bronchoscope entraînant une hypoventilation [4,52].

- **Avantages et désavantages de la ventilation à pression positive (VPP) :**

Un avantage de l'utilisation de la technique à myorelaxants est que les voies aériennes sont immobilisées ce qui facilite l'extraction du CE.

La technique d'anesthésie à myorelaxants permet un équilibre anesthésique car on décrit une diminution des effets anesthésiques sur le rythme cardiaque. En plus, la ventilation à pression positive peut diminuer l'atélectasie, améliore l'oxygénation et maîtrise l'augmentation des résistances des voies aériennes qui se produit au cours de l'introduction du bronchoscope [4,52].

Pour Soodan, garder une anesthésie profonde avec ventilation spontanée au cours de la bronchoscopie rigide pour l'extraction de CE inhalé est une chose impossible et que la ventilation contrôlée avec un myorelaxant ou anesthésie inhalatoire apporte une profondeur régulière et adéquate de l'anesthésie pour bronchoscopie rigide. Il recommande l'utilisation de la ventilation contrôlée au cours de la bronchoscopie pour l'extraction de CE inhalé [66].

Le jet ventilation est un mode qui assure des échanges gazeux efficaces en permettant une visibilité optimale et un abord facile pour les instruments au niveau des voies aériennes [4]. Mais elle est plus réalisée chez l'adulte que chez l'enfant du fait du risque de dissémination de fragments du CE et de l'augmentation importante des pressions intra-pulmonaires responsables d'un barotraumatisme, car le bronchoscope et son optique font obstacle à la sortie de volumes insufflés dans les poumons [67, 68].

Complications per-opératoires

Laryngospasme :

Le laryngospasme peut survenir à tout moment de l'anesthésie mais en particulier à l'induction, lors de l'intubation avec le bronchoscope si l'anesthésie est trop légère.

Les facteurs de risques principaux sont représentés par :

-Le jeune âge.

-Une narcose insuffisante.

Le traitement repose, à un stade précoce, sur l'élimination des facteurs déclenchants et l'application d'une pression positive en O2 pur. Il faut également approfondir l'anesthésie [67]. En cas d'obstruction complète, il faut intuber l'enfant après administration intraveineuse de succinylcholine et d'atropine. Si l'accès veineux est impossible, il faut injecter la succinylcholine par voie intramusculaire à la dose de 4mg/kg [4,45, 67].

Bronchospasme:

La survenue d'un bronchospasme pendant l'induction ou l'entretien de l'anesthésie est le plus souvent due à une irritation par le bronchoscope rigide, d'une muqueuse trachéo-bronchique rendue au préalable inflammatoire par la présence du CE.

Le traitement du bronchospasme per-opératoire repose sur l'approfondissement de l'anesthésie en particulier par les gaz halogénés qui sont bronchodilatateurs et sur la ventilation en oxygène pur [2, 4, 7,70].

L'administration de salbutamol par voie intraveineuse est exceptionnellement nécessaire.

Désaturation :

Toute difficulté respiratoire (obstruction des VA supérieures, laryngospasme, inhalation du contenu gastrique, bronchospasme, pneumothorax) peut entraîner une hypoxémie [2, 4, 7,70].

Ainsi, la bronchoscopie doit être réalisée dans un bloc équipé de tous les moyens

permettant une réanimation respiratoire, matériel d'intubation et ventilation assistée [71].

Troubles du rythme cardiaque

Les conséquences hémodynamiques d'un trouble rythmique sont potentiellement graves. En effet, le débit cardiaque est le produit de la fréquence cardiaque par le volume d'éjection systolique. Chez le nourrisson, et à moindre degré chez le jeune enfant, ce volume est pratiquement constant et la fréquence cardiaque est le principal déterminant du débit-cardiaque [4,70].

Ces troubles de rythme sont le plus souvent de type bradycardie et peuvent aller jusqu'à l'arrêt cardiaque.

Le rôle d'une profondeur d'anesthésie insuffisante a été souligné par Rolf dans une série portant sur 402 patients [72]. Cependant, l'hypoxémie, l'hypercapnie et également le surdosage en agents halogénés, essentiellement l'halothane, sont les facteurs principaux de ces complications cardio- vasculaires [72].

2.5.2.2.3. Prise en charge post-opératoire :

➢ **Réveil et analgésie post opératoire**

Le réveil est la période comprise entre la fin de la bronchoscopie et la disparition des effets des drogues anesthésiques.

Après bronchoscopie, une fois le CE ôté, l'anesthésiste décide de la meilleure méthode permettant de maintenir une ventilation optimale :

-masque facial si la ventilation spontanée est satisfaisante,

-masque laryngé ou intubation endotrachéale si l'acte endoscopique a été long et difficile ou s'il existe des complications patentes ou potentielles [20].

Du fait d'une légère douleur de la gorge, le paracétamol à la posologie de 25 mg/kg est administrée en intra-veineux.

➢ **Complications**

Respiratoires :

Il s'agira de séquelles irritatives de l'arbre trachéo-bronchique représentées

essentiellement par l'œdème laryngé après extraction d'un CE qui peut survenir dans les 24 heures suivant l'acte endoscopique. D'autres complications peuvent survenir comme le laryngospasme et exceptionnellement pneumothorax et hémoptysie [20].

- **Hémodynamiques :**

En n'oubliant pas qu'en pédiatrie, les complications hémodynamiques sont le plus souvent d'origine respiratoire en rapport avec une hypoxémie.

- **Neurologiques :**

Agitation, douleur.

- **Digestives :**

Vomissements postopératoires fréquents dus à la stimulation per-endoscopique de l'arrière cavité pharyngée et aux effets secondaires de l'anesthésie par les halogénés [21].

2.6. Nature des corps étrangers inhalés

La nature de CEVA varie selon les pays. Elle dépend des habitudes alimentaires des populations en question. Néanmoins, le plus souvent il s'agit de CE végétaux (en moyenne 80% d'après l'ensemble des statistiques), plus rarement de jouets [16, 20, 25, 26,73]. (Fig.:9)

En Europe et aux Etats-Unis, les cacahuètes (50% des cas : pathologie de « l'apéritif »), noisettes et autres noix, fragments de carottes ou de pommes sont les plus souvent mis en cause [74].

Exceptionnellement, il s'agit de fragments de graminées qui peuvent migrer vers les bronches distales jusqu'à la plèvre et s'extérioriser sous forme d'abcès sous-cutané [25].

Figure 9: Corps étrangers des VRI extraits au service ORL de l'hopital de FANN.

DEUXIEME PARTIE :
NOTRE TRAVAIL

1. CADRE D'ETUDE

Notre étude a été menée au service d'ORL du centre hospitalier universitaire (CHU) de Fann de Dakar.

Le CHU de Fann a une vocation de soins, de formation en médecine et de soins paramédicaux, et de recherche

Il comprend l'un des cinq services ORL et de Chirurgie Cervico- faciale de Dakar.

Seules six régions administratives du Sénégal sont dotées d'un service d'ORL. L'endoscopie ORL n'existant qu'à Dakar et au niveau des régions de Thiès, Ziguinchor, Kolda, Saint louis et Touba.

1.1. Locaux

Le service d'ORL et de Chirurgie Cervico- faciale du CHU de Fann est un bâtiment à deux (2) niveaux comprenant :

- Deux pavillons d'hospitalisation (hommes et femmes) avec une capacité de 40 lits ;
- Un (1) bloc opératoire disposant de quatre (4) salles d'intervention et d'une salle de stérilisation ;
- Une (1) salle de réveil disposant de cinq (5) lits ;
- Une (1) salle de consultation disposant de cinq (5) box ;
- Une (1) salle de soins ;
- Une (1) salle d'examen audiométrique ;
- Une (1) salle de cours ;

1.2. Méthodologie d'extraction :

- Préoxygénation du malade avec un masque facial adapté en décubitus dorsal ou en position assise si la détresse respiratoire est grave ;

- Mise en place d’une voie veineuse périphérique ;
- Prémédication intraveineuse avec 20 gamma. Kg d’atropine ;
- Les règles d’induction dépend du degré d’urgence et ensuite du jeune préopératoire
- Intubation orotrachéale pour libérer la lumière trachéale en poussant le CE vers les bronches principales de la trachée ;
- Préparation préalable du matériel nécessaire à la réalisation d'une trachéotomie ;
- L'aspiration est vérifiée avant tout geste et branchée sur un tube rigide avec piège à sécrétions pour recueil systématique et analyse bactériologique ;
- Mise sur la table des pinces adaptées au corps étranger ;
- Il faut toujours utiliser un tube de calibre inférieur à celui qu'admet la glotte
- La mobilisation de la tête, la nécessité de latéraliser le tube pour explorer l'arbre bronchique ;
- Repérage du CE réalisé lors d'une exploration au fibroscope facilité par l'utilisation d'optiques auto-éclairantes ;
- Exploration systématique des deux systèmes bronchiques afin de ne pas méconnaître un corps étranger bilatéral ;
- Mobilisation du CE avec précaution, de telle façon que l'extrémité traumatisante puisse être introduite dans le tube ;
- Vérification soigneuse de l'arbre bronchique ;
- Vérification de l'absence de complications (hémorragie, œdème pulmonaire, lésions sous glottiques graves) ;
- Retrait progressif du tube rigide ;
- Maintien d'une ventilation optimale (masque faciale, masque laryngé ou intubation orotrachéale) ;
- Corticothérapie parentérale a but anti-œdémateux ;
- Surveillance au moins pendant 24h après extraction.

1.3. Moyens humains

Le personnel médical comporte :

- Deux (2) professeurs titulaires ;
- Un (1) maitre de conférences agrégé ;
- Un (1) maitre-assistant ;
- Trois (3) praticiens hospitaliers ;
- Quatre (4) médecins vacataires hospitaliers ;
- Deux (2) médecins anesthésiste-réanimateurs ;
- Une (1) technicienne supérieure en anesthésie ;
- Quatre(4) internes d'ORL ;
- Trente neuf (39) médecins-DES ORL dont onze(11) en année de mémoire. ;
- Infirmiers et aides-soignants ;
- Deux (2) secrétaires.

2. PATIENTS ET METHODES

2.1. Patients

2.1.1. Critères d'inclusion

Ont été inclus dans l'étude tous les enfants de 0 à 15 ans devant subir une bronchoscopie rigide sous anesthésie pour extraction de corps étranger des voies aériennes inferieures, diagnostiqué ou suspecté.

2.1.2. Critères de non inclusion

Ont été exclus de l'étude les patients dont le dossier d'hospitalisation était incomplet.

2.1.3. Population d'étude

L'étude a concerné 54 enfants âgés de 0 à 15 ans porteurs d'un corps étrangers des voies respiratoires, admis au service d'ORL du CHU de Fann et devant bénéficier d'une bronchoscopie rigide sous anesthésie pour extraction dudit CE.

2.2. Méthodologie

2.2.1. Type d'étude

Nous avons mené une étude monocentrique, rétrospective, descriptive.

2.2.2. Période d'étude

Il s'agit d'une étude menée sur une période de 4 ans allant du 1er Juillet 2015 au 30 Juin 2019.

2.2.3. Paramètres étudiés

Pour la réalisation de notre travail, nous avons élaboré une fiche d'exploitation qui comportait les données suivantes :

- L'âge ;
- Le sexe ;
- La provenance ;
- Les antécédents pathologiques ;
- Les données cliniques ;
- Les données radiologiques ;
- La préparation pré-opératoire ;
- Le délai de réalisation de l'extraction du corps étranger ;
- La technique d'anesthésie ;
- La technique de ventilation ;
- Les complications per-opératoires ;
- La nature du corps étranger ;

- Le réveil ;
- Les complications post-opératoires.

2.2.4. Collecte et analyse des données

Les sources ayant permis la collecte des données sont :

-Les dossiers d'observation clinique des malades ;
-Les fiches d'anesthésie ;
-Les registres des compte-rendu opératoires ;
-Les registres des résumés de dossier des malades ;
-Le registre des malades sortants.

Les différentes données mentionnées plus haut ont permis de remplir la fiche d'exploitation. Elles ont été secondairement saisies sur Excel et analysées avec le logiciel SPSS (Statical package for science social) version 18.

2.3. Ethique

La liste nominative des patients éligibles et les données des dossiers ont été manipulées avec le respect de la confidentialité, conformément aux règles de l'éthique médicale.

3. RESULTATS

3.1. Epidémiologie.

3.1.1. Fréquence.

Sur la période allant du 1er Juillet 2015 au 30 Juin 2019, 4785 malades ont été admis au service d'ORL de CHNU de Fann. Cinquante-quatre patients ont bénéficié d'une extraction de CE des voies aériennes inferieures. Ce qui représente une fréquence de 1,12 %.

La figure 10 présente le nombre d'enfants admis pour CE des voies aériennes inférieures par an.

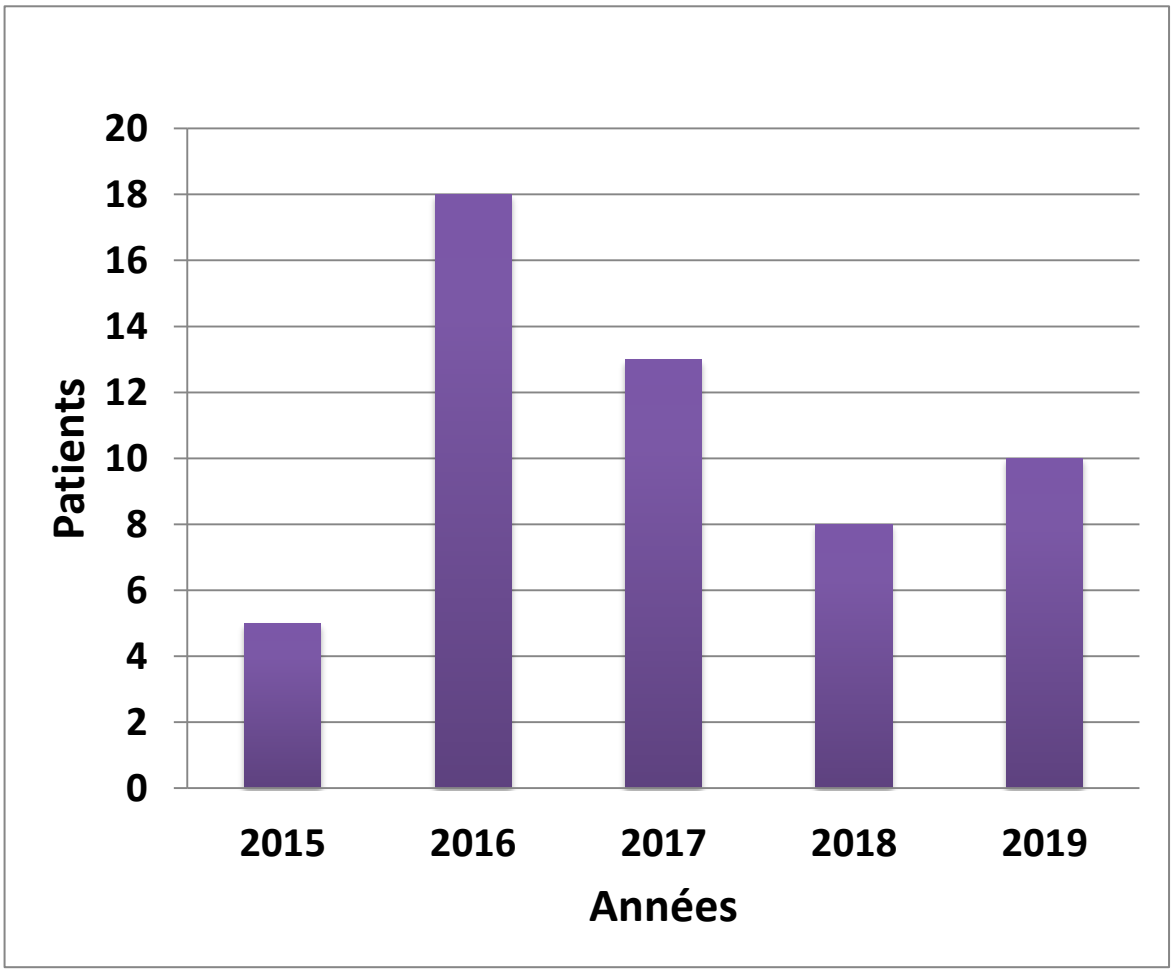

Figure 10: Répartition des patients admis pour CE des voies aériennes inférieures en fonction des années.

3.1.2. Age.

L'âge moyen des patients admis pour inhalation de CE était de 4,39 ans avec des extrêmes de 8 mois et 15 ans. La tranche d'âge comprise entre 2 et 4 ans était la plus représentée (Figure 11).

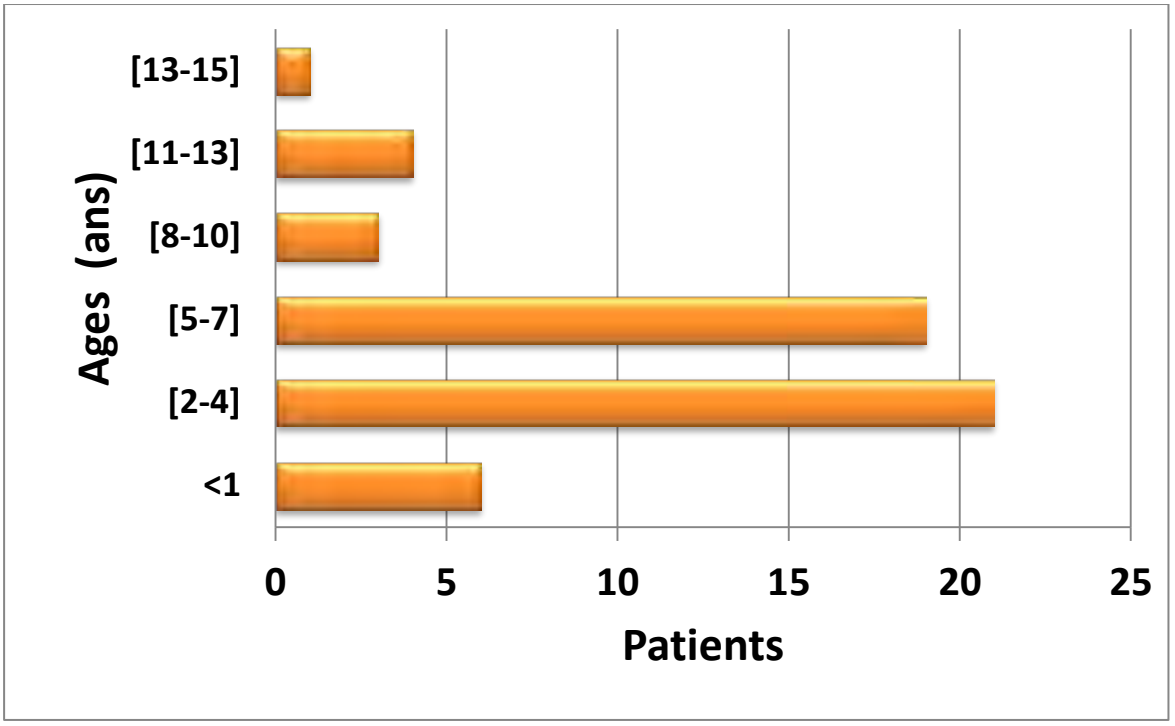

Figure 11: Répartition des patients en fonction des tranches d'âge.

3.1.3. Sexe.

Notre étude relève une prédominance masculine. Sur les 54 patients, 32 étaient de sexe masculin (59,2 %) et 22 de sexe féminin (40,8 %). Ce qui correspondait à un sex-ratio de 1,45 (Figure 12).

Rapport-gratuit.com
LE NUMERO 1 MONDIAL DU MÉMOIRES

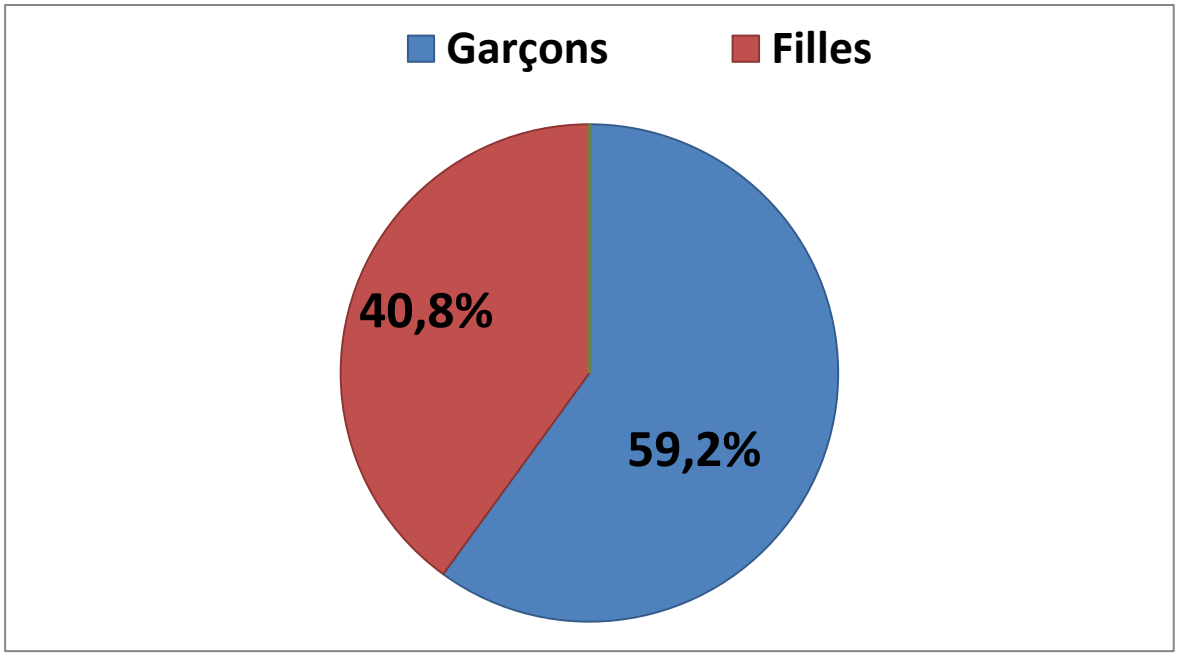

Figure 12: Répartition des patients en fonction du sexe.

3.2. Etude descriptive.

3.2.1. Délai d'admission.

Le délai moyen d'admission était de 5 jours avec des extrêmes d'un et 30 jours. (Figure 13).

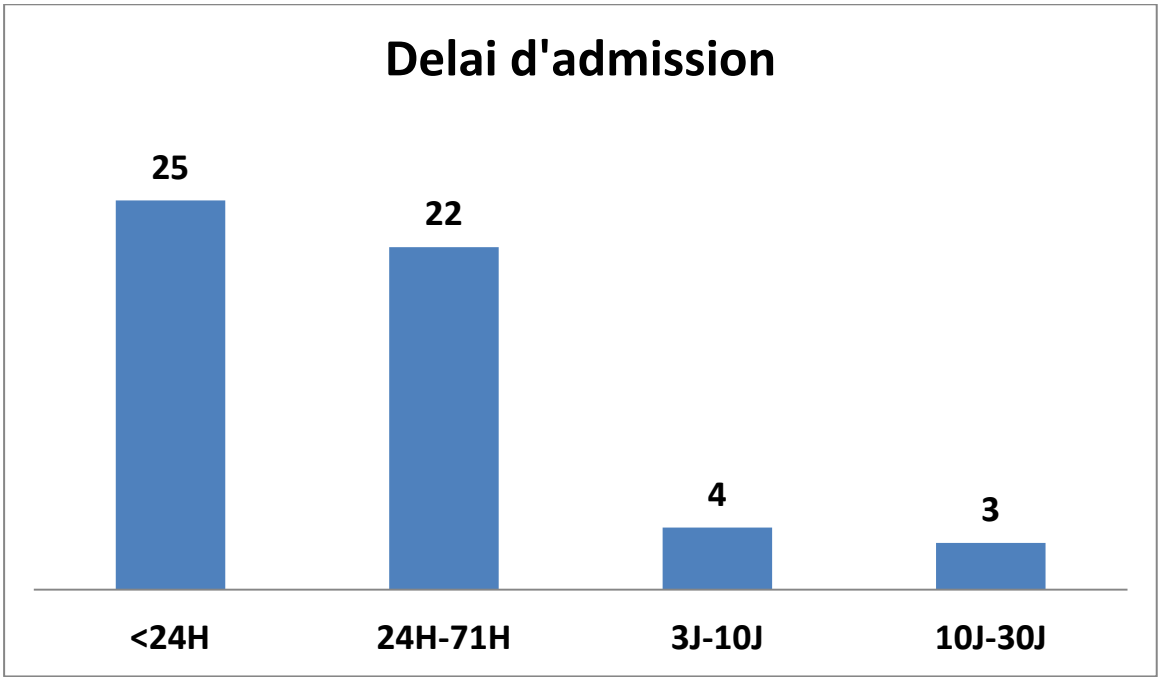

Figure 13: Répartition des malades (n) selon le délai d'admission.

3.2.2. Motifs de consultation.

Les motifs de consultations étaient polymorphes, dominés par la toux quinteuse (85,18%) et par la détresse respiratoire aiguë (38,8%) (Tableau I).

Tableau I : Répartition des patients en fonction des motifs de Consultation.

Motif d'hospitalisation	Nombre de malades	Pourcentages
Toux quinteuse	46	85,18%
Dyspnée laryngée	17	31,40%
Detresse respiratoire aigue	21	38,8%
Bronchopneumopathie à répétition	5	9,40%

3.2.3. Signes physiques.

La figure 14 présente les signes physiques notés lors de l'examen physique des patients.

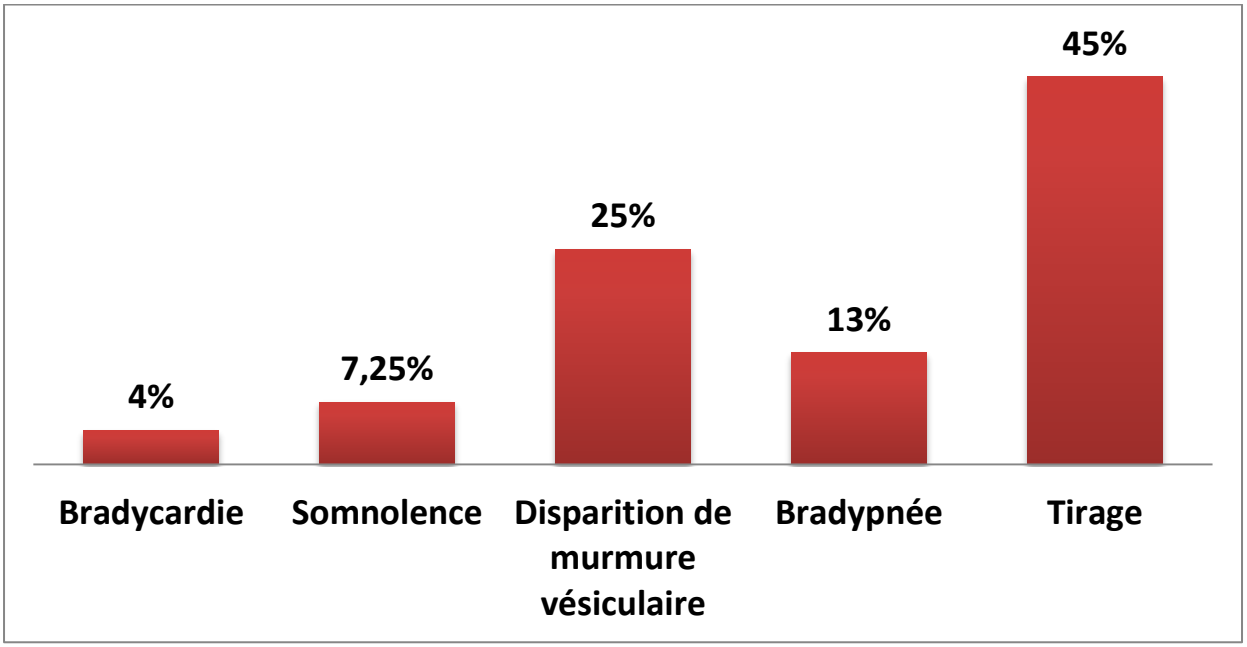

Figure 14: Répartition des patients selon les signes physiques notés à l'examen physique.

3.3.4. Signes radiologiques.

Tous les patients avaient bénéficié d'une radiographie de thorax.

La radiographie du thorax était normale dans 8 cas (14,81%).

Les principaux signes radiologiques sont résumés au Tableau II.

Tableau II : **Répartition des patients selon les signes radiologiques**.

Signes radiologiques	Nombre de malades	Pourcentages
Corps étranger radio-opaque	17	31,48%
Dilatation bronchique localisée	21	38 ,8%
Opacité systématisée	7	13%
Rx thorax normale	8	14,81%
Atéléctasie	11	22%

3.3. Anesthésie pour extraction du corps étranger inhalé

3.3.1. Caractère urgent ou différé de l'extraction

L'extraction en urgence du CE était la conduite à tenir pour 46 patients (85%) (Figure 15).

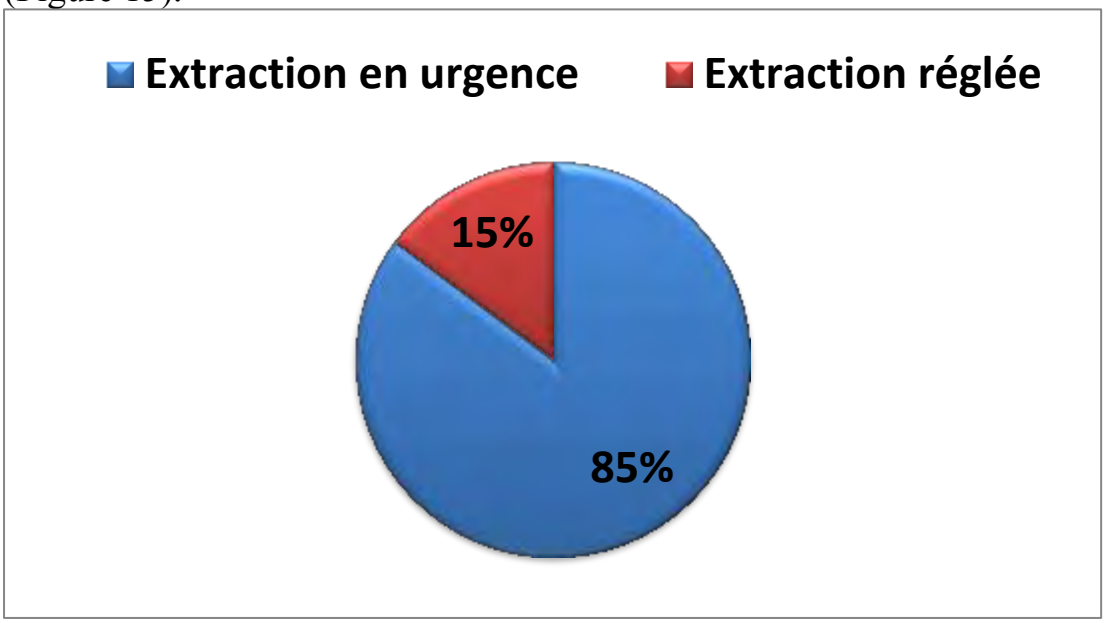

Figure 15: Répartition des malades en fonction du caractère urgent ou différé de l'extraction.

L’intubation trachéale en séquence rapide avait permis de reperméabiliser la trachée en repoussant le CE dans l'une des deux bronches souches et secondairement de l’extraire lors d’une bronchoscopie rigide.

Une durée de bronchoscopie rigide de plus 45min impliquait l’arrêt de celle-ci. Une seconde bronchoscopie était programmée ultérieurement. Ce cas précis avait concerné 8 patients (15%).

3.3.2. Induction.

Pour 35 patients (65%), l’induction de l’anesthésie était intraveineuse avec du propofol à la posologie de 3mg/kg. Pour 19 patients (35%), l’induction était inhalatoire avec de l'halothane (Figure 16).

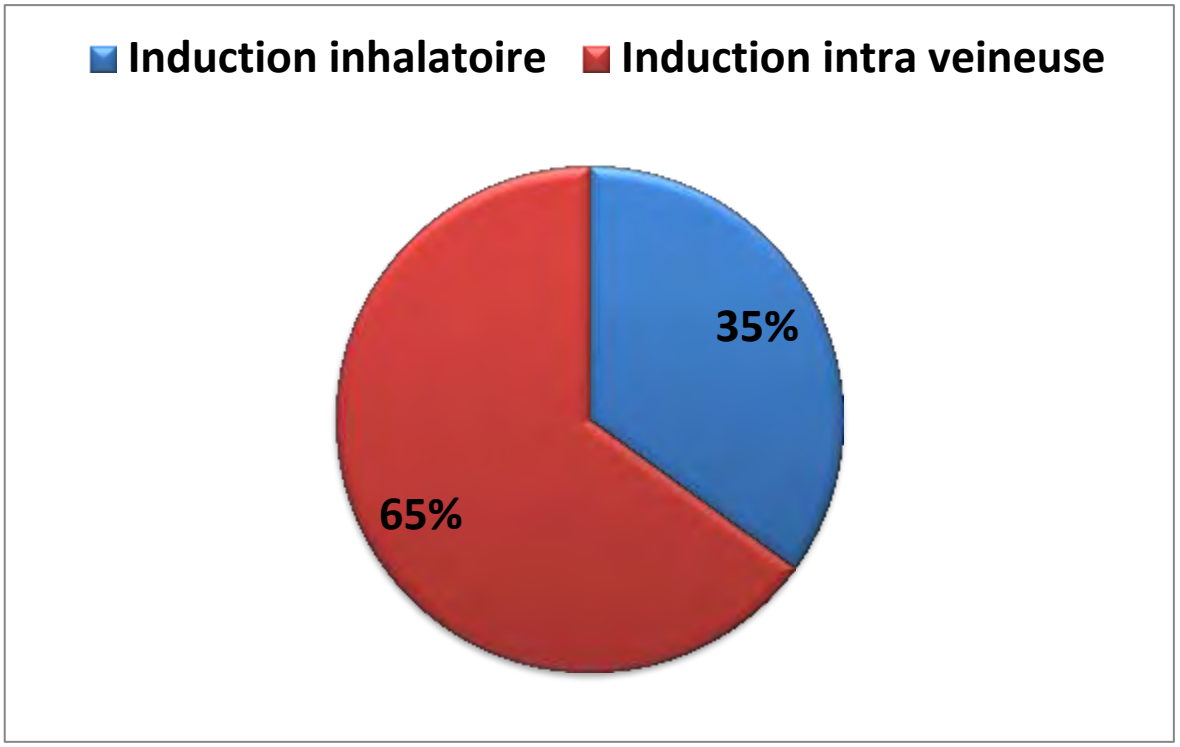

Figure 16: Répartition des patients en fonction du type d’induction

3.3.3. Entretien.

L'entretien de l'anesthésie avait été réalisée par des injections itératives de propofol chez tous les patients ayant bénéficié d'une bronchoscopie rigide en urgence (65%).

Lors des bronchoscopies rigides programmées, l'entretien de l'anesthésie avait été faite avec de l'halothane (35%).

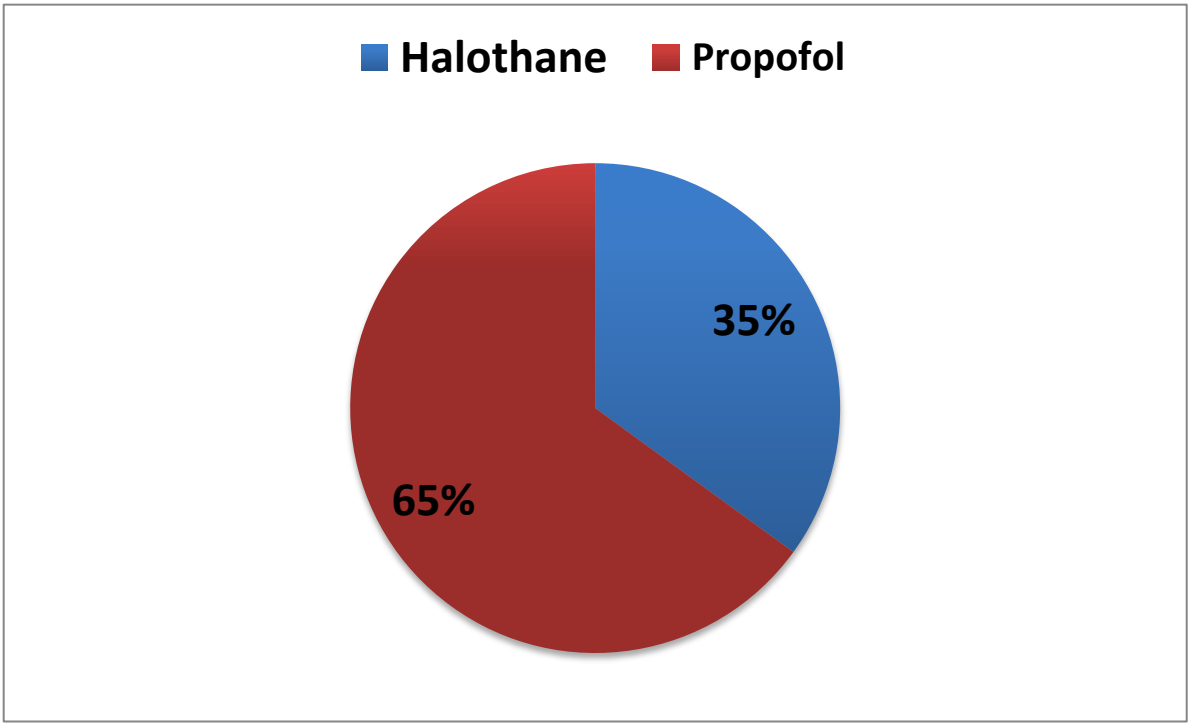

Figure 17: Répartition des patients en fonction du type d'entretien.

3.3.4. Techniques de ventilation.

Tous nos patients étaient ventilés manuellement lors des tentatives d'extraction du CE.

A la fin de la bronchoscopie, devant l'absence d'une ventilation spontanée efficace, une ventilation au masque facial avait été réalisée dans 20,3% des cas et une ventilation mécanique dans 5,5% des cas.

Deux (2) malades avaient subi une trachéotomie en post-opératoire pour un œdème glottique suffocant (Tableau III).

Tableau III : Répartition des patients en fonction du type de ventilation à la fin de la bronchoscopie.

Types de ventilation	Nombre de malades	Pourcentages
Ventilation spontanée efficace	38	70,3%
Ventilation au masque facial	11	20,3%
IOT et ventilation mécanique	3	5,5%
Trachéotomie	2	3,7%

3.3.5. Complications per-endoscopiques.

Les complications survenues lors de la bronchoscopie rigide sont présentées au Tableau IV.

Tableau IV : Répartition des patients selon les complications per-endoscopiques.

Complications per-opératoires	Nombre de malades	Pourcentages
Bradycardie	27	50%
Désaturation	19	35,18%
Bronchospasme	8	14,81%
Décès	3	5,5%

3.3.6. Nature des corps étrangers extraits.

La nature des différents CE extraits est présentée aux Tableau V et VI.

Tableau V: CE organiques extraits.

Corps étrangers organiques	Nombres
Graine d'arachide	**25**
Arête de poisson	**4**
Grain de maïs	**1**
Morceau de pain	**1**
Morceau de date	**1**
Pois chiche	**1**
Végétale non déterminée	**2**

Tableau VI : CE inorganiques extraits.

Corps étrangers inorganiques	Nombres
CE métallique	**5**
Epingle	**3**
Bouton de chemise	**2**
Bouchon de stylo	**1**

Pour 8 patients (14,81%), la bronchoscopie était blanche**.**

La figure 18 présente quelques corps étrangers extraits**.**

Figure 18: Exemples de corps étrangers extraits au niveau de service ORL de l'hôpital de Fann .

3.3.7. Réveil.

Pour tous nos patients, le réveil et l'extubation se sont faits sur table.

Aucun patient n'a nécessité un transfert en réanimation.

3.3.8. Complications post-endoscopiques.

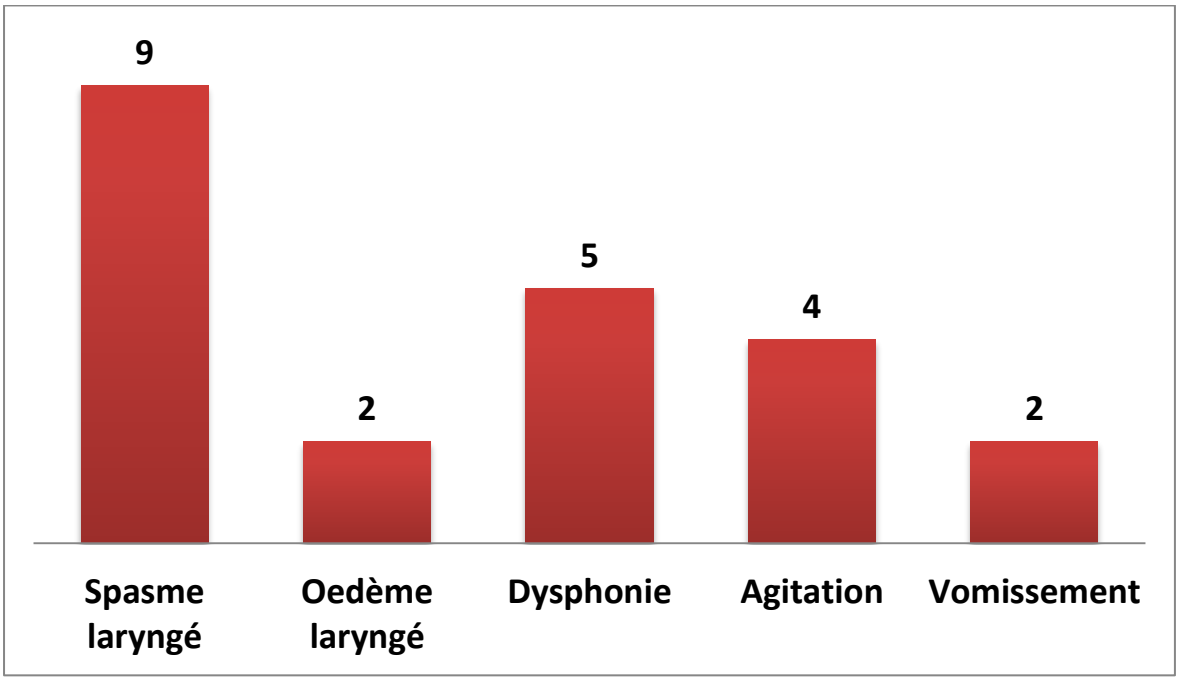

Figure 19: Répartition des malades (n) en fonction des complications post-opératoires.

3.4. Durée d'hospitalisation.

La durée moyenne d'hospitalisation était de 1,35 jours avec des extrêmes d'un et 5 jours.

4. Discussion.

Notre étude s'intéressait à la prise en charge pré, per et postopératoire d'enfants ayant bénéficié d'une extraction du CE des voies respiratoires inférieures, en urgence, ou en programmé par bronchoscopie rigide au service d'ORL du CHU de Fann de Dakar.

4.1. Epidémiologie.

4.1.1. Fréquence

Durant notre période d'étude, la fréquence des CE des voies aériennes inférieures au service d'ORL du CHU de Fann était 1,12 %.

Aux États-Unis, l'inhalation de CE représentait la quatrième cause de décès par accident chez l'enfant et était responsable de 160 décès en 2000 [76,93].

En Chine, sur une période de 30 ans, 3028 cas ont été recensés [93]. Selon le rapport de la santé du gouvernement fédéral de l'Allemagne, environ 1400 cas d'inhalation survenaient chaque année [92].

Au Sénégal, elle constitue le deuxième motif d'hospitalisation des enfants dans les services d'ORL ou le taux de létalité est estimé à 5,8 % [98,99].

En l'absence d'un registre national, il est difficile d'établir un chiffre réel sur la proportion d'inhalation de CE.

4.1.2. Âge

Dans notre étude 48,14 % des enfants présentant un CE des voies respiratoires inférieures avaient un âge compris entre 1 et 4ans. L'âge moyen des patients admis était de 4,39 ans ce qui concorde avec les données de la littérature.

Ndiaye et Maiga retrouvaient respectivement un âge moyen de 4,5 et 3,84 ans [96,98].

Dans la série de Abdala au Maroc, 48,27% des patients avaient un âge inférieur ou égal à 4 ans [97].

En revanche, Ngonyeki au Gabon retrouvait un âge moyen plus élevé de 6,4 ans [12].

On peut admettre que 57 à 91% des inhalations de corps étrangers sont observées entre 1 et 3 ans, avec un pic de 45 à 58% entre 1 et 2 ans, période où l'enfant commence à porter des objets en bouche et à marcher [101].

4.1.3. Genre

La prédominance masculine était notée dans notre étude avec un sex-ratio de 1,45. Diop, Boufersaoui, Mnejja et Abdala font le même constat dans leurs séries [105,94,100,97].

Ceci trouverait son explication dans la plus grande turbulence et le tempérament plus vif du petit garçon.

4.1.4. Origine géographique

La majeure partie des patients de notre série venait des régions du Sénégal.

Les distances parcourues expliquent en partie l'allongement du délai d'admission. Rares sont, en effet, les villes où une prise en charge de ces enfants peuvent être correctement effectuée du fait d'une insuffisance de l'infrastructure médico-sanitaire. Seules six régions administratives du Sénégal sont dotées d'un service d'ORL. L'endoscopie ORL n'existant qu'à Dakar et au niveau des régions de Thiès, Ziguinchor, Kolda, Saint louis et Touba.

4.1.5. Le délai de consultation

Dans notre série, le délai moyen d'admission était de 5 jours avec des extrêmes de 1 et 30 jours. L'admission était faite dans les 24 heures dans 46,29% des cas. Ce délai était supérieur à 10 jours dans 12, 5%des cas.

Ndiaye et Maiga retrouvaient, respectivement, un délai moyen de consultation de 18 et 8 jours [96,98]. Dans la série de Watanabe et al le délai moyen de consultation était beaucoup plus long, de 90 jours [101].

Ce long délai d'admission s'expliquerait par l'existence d'une errance du diagnostic surtout dans les formes où le syndrome de pénétration n'a pas été retrouvé, pouvant ainsi faire évoquer des diagnostics comme l'asthme ou la laryngite. Dans notre série, des enfants avaient été pris en charge dans des structures sanitaires, avant leur admission au service d'ORL, pour une pneumonie bactérienne ou un asthme. Le caractère craintif des enfants, la négligence de l'entourage majorée par l'installation de la période de tolérance du corps étranger (fonction de sa nature et de sa localisation) sont également des facteurs pouvant expliquer l'allongement du délai de consultation. Et de même, un certain « degré d'obscurantisme » reste toujours d'actualité, expliquant le passage « obligé » par le guérisseur.

4.1.6. La localisation et la nature du corps étranger

Dans notre série, nous avons noté une prédominance de la localisation bronchique droite (76,2%). Ceci a été retrouvé dans plusieurs séries et s'explique par des raisons anatomiques [4,16,94,95]. En effet, les corps étrangers des voies respiratoires inférieures migrent électivement dans la bronche droite plus verticale continuant presque la direction de la trachée et de plus gros diamètre.

Dans notre série, le corps étranger était une graine d'arachide dans 46,29% des cas. La nature des corps étrangers dépend directement des habitudes alimentaires de la population étudiée. La prédominance des corps étrangers organiques notés dans notre étude est conforme aux données de la littérature.

En Algérie, sur une série de 2624 cas, les CE organiques représentaient 66.7% des cas et étaient dominés par les cacahuètes (63.9%) [94].

En Tunisie, les CE étaient de nature végétale dans 78,1 % des cas, dominés par les cacahuètes, les grains de tournesol et les amandes respectivement dans 21,1 ; 19,6 et 10,9 % des cas [100].

Au Sénégal, la graine d'arachide est le corps étranger le plus fréquemment retrouvé comme l'atteste les études de Ndiaye (39,2%) et de Maiga (36,66 %) [96,98].

Ceci peut s'expliquer par l'importance qu'occupe la culture de l'arachide au Sénégal. Elle représente le moteur économique et le cœur vivant de sa vie économique et sociale, et donc les enfants en sont très tôt des consommateurs.

Les corps étrangers anorganiques sont caractérisés par leur tolérance et les problèmes diagnostiques qu'ils posent. Ils sont moins fréquents et variés.

Dans notre série, les CE organiques (63,9%) étaient observés chez les enfants de moins de 3 ans, alors que les CE non organiques (20,37%) étaient plutôt retrouvés chez le grand enfant. Avant 3 ans, les corps étrangers sont le plus souvent d'origine alimentaire puisque l'enfant découvre son environnement et sa bouche constitue une zone d'exploration ; et dès l'âge de 3 ans, les corps étrangers anorganiques sont souvent des corps métalliques, 9,25% des cas dans notre étude.

4.2. La détresse respiratoire aiguë.

Lors de la consultation pré-anesthésique, la détresse respiratoire était retrouvée dans 38,8 % des cas. Ceci est conforme aux données de la littérature qui notent une fréquence comprise entre 23 et 83,3 % [11 ,34].

La détresse respiratoire peut engager le pronostic vital à très brève échéance et exige une assistance respiratoire pour lutter contre l'hypoxie majeure. L'apport d'oxygène à haut débit est systématique dès l'admission. Les signes tels, la somnolence, la bradycardie, annoncent un arrêt cardiaque hypoxique imminent. Dans notre série la somnolence et la bradycardie étaient retrouvées dans respectivement 7,25 % et 4% des cas.

L'assistance ventilatoire est intimement liée au siège du CE. Parmi les techniques d'assistance ventilatoire, il y a la trachéotomie. La trachéotomie occupe une place centrale dans la prise en charge des corps étrangers des voies

respiratoires inférieures. Cependant, on note une baisse progressive de son usage, cette place de plus en plus réduite de la trachéotomie est retrouvée dans plusieurs séries. Les trachéotomies en urgence ont pour but de court-circuiter un obstacle laryngé tout en assurant une oxygénation correcte. Ces trachéotomies permettent surtout de disposer de temps pour réunir le matériel et le personnel nécessaire à l'extraction endoscopique du corps étranger (problèmes organisationnels). Dans la série de Maiga 9 % des patients avaient bénéficié d'une trachéotomie avant la bronchoscopie rigide [98]. Dans notre série la trachéotomie avait été réalisée uniquement à la fin de la bronchoscopie du fait d'un œdème glottique suffocant (3,7%). Dans la série de Ndiaye, la trachéotomie n'avait été réalisée qu'après la bronchoscopie dans 4,37% des cas. Après extraction, il pourra s'agir d'une trachéotomie de sécurité réalisée après une endoscopie laborieuse avec risques importants d'œdème laryngé.

4.3. Le délai de réalisation de l'endoscopie.

Dans notre série, le délai moyen de réalisation de la bronchoscopie rigide était de 19 heures après l'admission. Ce délai est proche de celui de Shlizermann et Charasse C qui notaient respectivement des délais moyens de réalisation de 15 et 10 heures [97,105].

Pour 38,8 % des patients de notre série, le geste endoscopique avait été réalisé dans un délai moins de 6 h. Le délai de la bronchoscopie pourrait davantage être amélioré par une meilleure approche organisationnelle et par la présence effective, permanente, 24 heures/24 de tous les intervenants dans la filière de prise en charge (radiologue, biologiste, anesthésiste-réanimateur, chirurgien ORL, aide opératoire, infirmier). Le pronostic étant lié au délai d'extraction du corps étranger.

4.4. Aspects anesthésiques

4.4.1. Induction par inhalation

Dans notre série, l'induction inhalatoire avait été réalisée chez 35 % des patients avec de l'halothane. En l'absence d'estomac plein, la plupart des médecins anesthésistes préfèrent l'induction par inhalation qui permet le maintien d'une ventilation spontanée, afin de ne pas prendre le risque de majorer l'obstruction des voies aériennes en mobilisant un corps étranger proximal. L'halothane et le sévoflurane sont les halogénés de choix pour l'induction inhalatoire chez l'enfant. Le sévoflurane n'avait pû être employé du fait de son indisponibilité liée à son coût onéreux.

À l'heure actuelle, l'agent halogéné de choix est le sévoflurane. C'est un agent bien toléré sur le plan hémodynamique avec des risques de troubles du rythme plus faibles par rapport à l'halothane. L'halogéné est administré par connexion du circuit de ventilation au niveau du raccord latéral du bronchoscope. Le principal inconvénient de l'induction inhalatoire est la pollution de la salle par les halogénés, en raison des fuites autour de l'endoscope, nécessitant l'administration de débits élevés ainsi que le coût représenté par la dispersion du gaz anesthésique.

4.4.2. Induction intraveineuse

Dans notre série, l'induction intraveineuse avait été réalisée dans 65% des cas et associée du propofol et un morphinique, le fentanyl. Elle était suivie d'une assistance ventilatoire au masque jusqu'à l'apparition d'une ventilation spontanée efficace. Le passage rapide du bronchoscope était alors possible par le chirurgien ORL. Certains auteurs conseillent la vidange gastrique avant le passage du tube rigide [1]. À l'inverse de ce qui est observé sous sévoflurane, l'administration de propofol seul expose à un risque plus élevé de réactivité bronchique [71]. Il est donc nécessaire d'associer un morphinique. L'administration de propofol et d'un morphinique permet la réalisation de

l'endoscopie dans de bonnes conditions, tout en maintenant la ventilation spontanée [69].

Cependant plusieurs auteurs rapportent une incidence élevée d'épisodes de désaturation artérielle en oxygène profonde, chez les patients sous anesthésie intraveineuse totale [67, 70,72].

Bien que rapidement résolutifs, ces épisodes sont plus fréquemment observés sous propofol-rémifentanil que sous sévoflurane [73]. Cela s'expliqurait par la sommation des effets dépressifs des 2 types de drogues sur les centres respiratoires.

Les deux techniques d'induction sus-mentionnées peuvent être utilisées avec succès. Le débat n'est pas tranché et le choix reste une affaire d'expérience. Dans les deux cas, le maintien d'une profondeur d'anesthésie adéquate demeure l'élément déterminant, afin de garantir la réalisation de l'endoscopie dans les bonnes conditions et éviter des complications dont les conséquences peuvent être dramatiques.

4.4.3. Techniques ventilatoires

Les patients de notre série ayant bénéficié d'une extraction de CE en urgence (65%) étaient maintenus en ventilation spontanée après l'induction intraveineuse. L'intubation orotrachéale associée à la ventilation mécanique avait été faite chez 3 patients (5,5%) devant l'absence de signes de réveil et devant une durée de procédure relativement longue. Aucun de nos patients n'avait été d'emblée intubé et ventilé mécaniquement. La pression positive est souvent accusée de permettre la mobilisation d'un corps étranger proximal (trachée, bronches souches), augmentant la difficulté d'extraction ou le risque d'obstruction complète d'une bronche. Cette théorie est discutée car les données de la littérature sont faibles [83]. Elle est privilégiée dans les extractions longues et un CE distal car elle facilite la procédure, contrairement à la ventilation spontanée qui entraine une hypoventilation alvéolaire plus importante. La

ventilation mécanique permet aussi d'atteindre une fraction expirée de l'halogénée cible plus rapidement et donc une narcose rapide et profonde inhibant des complications graves comme laryngospasme, bronchospasme, traumatisme glottique, trachéal ou bronchique lors d'un effort de toux.

L'application d'une PEEP lors de la ventialtion mécanique permet de limiter les atélectasies et limite les interruptions de procédure suite aux désaturations [83]. Le réglage du respirateur doit permettre une expiration suffisante pour éviter une surdistension car le fibroscope est aussi un obstacle à l'expiration. Il faut donc favoriser un temps expiratoire long, une fréquence respiratoire basse et des volumes courants minimum de 6ml.kg avec une FiO2 à 100% pour maintenir une SpO 2 à 96% car il s'agit d'une ventilation de fuites. La ventilation se fait par un raccord latéral au bronchoscope nécessitant un débit de gaz frais élevé et pouvant engendrer une pollution de l'air ambiant par les gaz halogénés. L'entretien par anesthésie intraveineuse permet d'éviter cette pollution.

La Jet ventilation est également une technique ventilatoire pouvant être employée. Mais elle doit être pratiquée par une équipe expérimentée avec une sonde double courant de ventilation en parallèle du bronchoscope. Elle permettrait de diminuer le nombre d'épisodes de désaturations. Toutefois, certaines séries rapportent des taux élevés de barotraumatismes par obstacle à l'expiration par rapport à la pression contrôlée [56].

4.4.4. Incidents per-opératoires

Les complications majoritairement notées au cours de la procédure dans notre série étaient la bradycardie (50%), la désaturation (35,18%) et le bronchospasme (14,81%).

L'incidence des complications varie dans la littérature, selon les définitions et la population étudiée [56]. Une étude prospective réalisée à Singapour sur 10 000 anesthésies pour extraction de CE des voies aériennes inférieures rapporte un taux de complications per anesthésiques de 2,97% [77]. Les incidents critiques

étaient 4 fois plus fréquents chez les enfants de moins de 1 an que chez les enfants plus âgés [77]. Dans une série de 1996 anesthésies pédiatriques pour extraction de corps étrangers, Cohen retrouve 157 complications respiratoires per-anesthésiques soit une incidence de 7,9% [87]. Il s'agissait essentiellement de bradycardies hypoxiques. Cette complication est rapidement résolutive sous ventilation manuelle avec une FiO2 à 100% sans recours à l'atropine.

Les épisodes de bronchospasme de nos patients relevaient très probablement d'une stimulation de la muqueuse trachéale et bronchique par le bronchoscope, sur des niveaux d'anesthésie peu profonds. Pour tous les cas, il y eu réversibilité sous l'effet de l'halothane dont la CAM (concentration alvéolaire minimale) avait été majorée.

4.4.5. Réveil et complications post-opératoire.

Pour tous nos patients, le réveil avait été réalisé sur table.

Apres extraction d'un CE des voies aériennes inférieures, la période de réveil peut être délicate, notamment s'il existait une symptomatologie respiratoire pré-opératoire ou si la procédure d'extraction a été complexe et prolongée. L'extubation doit se faire dans les conditions habituelles de sécurité. Dans notre série 40,74% des patients avaient présenté des complications post-opératoires. Dans la moitié des cas il s'agissait de complications majeures (œdème laryngé, laryngospasme).

Le laryngospasme est la complication immédiate principale.

L'œdème laryngé ou sous-glottique doit être recherché en fin de procédure (stridor) mais peut également survenir de façon différée de 1 à 4h après la fibroscopie. En pratique courante, son traitement repose sur l'administration de corticoïdes et la nébulisation à base d'un béta 2-mimétique. Dans notre série, le recours à la trachéotomie en post opératoire a été indiqué pour 2 malades devant un œdème laryngé suffocant apparu 30 min après le geste endoscopique.

La complication gravissime qu'est le pneumothorax n'a pas été notée dans le groupe de nos patients et traduirait une maitrise de la procédure.

4.5. Evolution.

L'évolution s'est faite vers le décès pour 3 patients (5,5%). Diouf, Maiga et Ndiaye notaient un taux de décès respectif de 6,2 ,3 et 0,8% [107, 98,96].

Les longues distances parcourues par certains patients, l'insuffisance des infrastructures médico-sanitaires et des équipements notamment de l'endoscopie sont des facteurs de décès. Seules six régions administratives du Sénégal sont dotées d'un service d'ORL. L'endoscopie ORL n'existant qu'à Dakar et au niveau des régions de Thiès, Ziguinchor, Kolda, Saint louis et Touba.

Le retard de prise en charge aggrave, majore le risque de survenue de complications et de séquelles à long terme. Ces complications ont été décrites dans plusieurs séries. ZERELLA a rapporté les traumatismes des cordes vocales, la lacération des cordes vocales, l'œdème sub-glottique sévère [86]. COHEN a noté des complications plus sévères comme l'emphysème médiastinal, le pneumothorax, l'atélectasie, les fistules trachéo-oesophagiennes et les bronchiectasies [87].

Khiati, dans une série de 100 cas, a montré que le risque de complications était multiplié par 3 si le corps étranger séjourne plus de 7 j dans les bronches. Ainsi, la fréquence des troubles cliniques résiduels passe de 13 à 18%, celle des anomalies radiologiques de 30 à 75 %, des anomalies de perfusion et surtout de ventilation en scintigraphie persisteraient même 1 an après l'extraction du CE [75]. Dans cette série, 6 enfants avaient eu une chirurgie d'exérèse pour dilatation des bronches (2 lobectomies, 2 bi-lobectomies et 2 pneumectomies totales).

Après un suivi de 8 années de patients ayant bénéficié d'une extraction de CE par endoscopie, Karakoc note que le délai d'extraction est le facteur le plus important dans l'apparition de séquelles bronchiques. Aucune complication n'est notée si le CE est enlevé avant 24 h, 60 % de complications étaient rapportées après 30 j avec surtout l'apparition de bronchectasies dans 25 % des cas [4]. Les phénomènes inflammatoires seraient d'autant plus importants qu'il s'agit d'un CE organique [89].

Le CE peut être à l'origine d'une réaction inflammatoire locale qui s'organise en un véritable granulome intra-bronchique masquant totalement le CE lors de la bronchoscopie. Selon Rizk, dans 64 % des interventions jugées difficiles un granulome était retrouvé [17].

La corticothérapie inhalée semble donner de bons résultats sur les lésions inflammatoires retrouvées au cours de la réalisation de la bronchoscopie, évitant les complications dans 81 % des cas avec une excellente tolérance [90].

La persistance de signes cliniques (toux et wheezing) est rapportée dans 25 % des cas si le CE a été extrait après 3 j, ces symptômes respiratoires s'améliorent sous bronchodilatateurs et anti-inflammatoires [40].

Dans notre série, l'évolution était favorable dans 85% des cas, nous avons observé comme séquelles pulmonaires : un granulome bronchique (7 cas), des bronchectasies localisées (5 cas) et une atélectasie (2cas).

CONCLUSION

L'inhalation de corps étranger est une cause importante dans le monde de mortalité et de morbidité dans la population pédiatrique, surtout entre 1 et 3 ans, avec une prédominance masculine.
La recherche du syndrome de pénétration est la clé du diagnostic, elle doit être systématique devant toute détresse respiratoire. Cependant, son absence ne doit jamais faire éliminer le diagnostic du corps étranger inhalé, et la seule évocation de ce dernier doit faire effectuer une fibroscopie.

Le traitement actuel de cet accident est l'extraction du corps étranger par la technique de bronchoscopie qui se pratique sous anesthésie générale. Il s'agit d'une anesthésie difficile. L'intervention est exposée à des complications potentiellement graves, notamment l'hypoxémie par hypoventilation, le laryngospasme, le bronchospasme et les troubles de rythme cardiaque, dont l'anesthésie est en partie responsable.

Notre étude rétrospective au service d'oto-rhino-laryngologie et de chirurgie maxillo-faciale du CHU de Fann a été réalisée à partir d'une population de 54 patients durant la période allant du 1er Juillet 2015 au 30 Juin 2019. L'objectif de cette étude a été d'évaluer la prise en charge anesthésique de l'extraction des corps étrangers inhalés chez l'enfant.

Il en est ressorti les points suivants :

- L'âge moyen des patients admis pour inhalation du CE était de 4,39 ans avec des extrêmes de 8 mois et 15ans.
- Les deux sexes étaient inégalement répartis avec un sexe ratio de 1.45, et donc une prédominance masculine.
- Les motifs de consultations étaient polymorphes, dominés par la toux quinteuse (85,18%).

- Le délai moyen d'admission était de 5 jours avec des extrêmes de 1 et 30 Jours.
- L'examen pulmonaire retrouvait des signes de détresse respiratoire aiguë dans 38,8 % des cas.
- Ces malades avaient bénéficié d'une extraction en urgence du CE dans 85% des cas. Ceci témoigne de la prise en charge de plus en plus précoce de cette pathologie.
- Après une pré-oxygénation de 3 min, l'induction était de nature intra-veineuse. Ces patients avaient été ventilés manuellement entre les tentatives d'extraction.
- L'entretien de l'anesthésie avait été réalisé par des injections itératives de propofol chez 65% des patients ayant bénéficié d'une bronchoscopie rigide en urgence.
- Lors des bronchoscopies rigides programmées (15%), l'induction et l'entretien de l'anesthésie avaient été réalisés avec de l'halothane.
- Les corps étrangers étaient dans 63,9 % de nature organique concernant les enfants de moins de 3 ans. Les enfants de plus de 3 ans de notre série avaient inhalé des corps étrangers anorganiques soit (20,3 %).
- Les complications per-opératoires étaient dominées par la bradycardie (51%), la désaturation (35%) et le bronchospasme (14%).
- La durée d'anesthésie était moins d'une heure avec des extrêmes de 45 min à 1h 30 min.
- La durée d'extraction était inférieure à 25 min dans 43% des cas et inférieure à 90 min dans 57% des cas. Notons que 8 bronchoscopies effectuées étaient blanches.
- Pour tous nos patients, le réveil avait été fait sur la table opératoire.
- L'analgésie était faite avec du paracétamol seul (78,7%) ou associé à un anti-inflammatoire non stéroïdien (21,3%).

- Les complications postopératoires étaient dominées par le spasme laryngé dans 16,6 % des cas.
- La mortalité était de 5,5%.

De ces constatations, nous émettons les recommandations suivantes :

Aux populations :

➢ Ne laisser à la portée des enfants de bas âge, aucun objet ou aliment qui puisse être inhalé.

➢ Proscrire la consommation de graines d'arachide chez l'enfant de moins de 7 ans.

➢ Vérifier l'absence d'arêtes lors de la consommation de poissons.

➢ Devant une suspicion de syndrome de pénétration, transférer rapidement l'enfant en milieu hospitalier spécialisé.

Aux autorités étatiques :

➢ Favoriser l'ouverture de services d'ORL dans les centres hospitaliers régionaux.

➢ Le renforcement du plateau technique anesthésique et endoscopique dans les services d'ORL aussi bien à Dakar que dans les hôpitaux régionaux.

Aux services ORL :

➢ Introduction et maintien d'un plan pour classement des fiches anesthésiques et si possible de les informatiser.

REFERENCES

1-Zinedine A, Gueddari W,Abid A.
Corps étrangers trachéo-bronchiques chez l'enfant.
Archives de Pédiatrie 2009; 16:959-96.

2-El Koraichi A, Mokhtari M, El Haddoury M.
Bronchoscopie rigide pour extraction d'épingle chez l'enfant à l'hôpital d'enfant de rabat, Maroc.
Revue de pneumologie clinique 2011 ; 67 : 309-313.

3- Naud J, Picard C.
Corps étranger dans les voies aériennes de l'enfant.
51e Congrès national d'anesthésie et de réanimation (Elsevier, Paris) ; 2009.

4- Radu AD.
Anesthésie pour bronchoscopie rigide interventionnelle.
Le Praticien en anesthésie réanimation 2010 ; 14 : 309-312

5-Contencin P , Narcy P.
Sténoses laryngées de l'enfant. Editions techniques.
Encycl Méd Chir, Oto-rhino-laryngologie 20736A10, 6- 1990 :8.

6- Triglia JM, Nicollas R.
Laryngites aiguës dyspnéisantes de l'enfant.
Encycl Méd Chir, Oto-rhino-laryngologie 20-645-E- 10, 1997:5p.

7- **Le Gac M-s, Vazel L, Trendel D, Marianowski R.**
Corps étranger laryngo-trachéo-bronchique.
Encycl Méd Chir, Oto-rhino-laryngologie 20-730-A-10, 2009:11p.

8-Brama I,Fearon B.
Laryngeal foreign bodies in children.
Int J Pediatr-Oto-rhino- laryngol 1982; 4: 259-265.

9- Blazer S , Naveh Y , Friendman A.
Foreign body in the airway. A review of 200 cases.
Am J Dis Child 1980; 134: 68-71.

10-Ployet MJ, Robier A,Goda D.
Corps étrangers laryngo-trachéo-bronchiques.
Encycl Méd Chir Oto-rhino-laryngol 1987; 20730-A-10, 7: 10p.

11- Hassen F Boussoufara R, Mahjoub B.
Corps étrangers intra-bronchiques de l'enfant à propos de 94 cas.
Revue maghrébine de pédiatrie 2007, vol. 17, no 6, pp. 301-3

12-Ngonyeki AR,Miloundja J, Bouba Dali A.
Les corps étrangers Laryngo-trachéo-bronchique : expérience de l'hopital d'instruction des armées Omar Bongo Ondimba (HIAOBO) de Libreville
The pan african Médical Journal. 2015; 20: 298.

13-Pradhan B.
Anesthetic management of tracheobronchial foreign body removal Journal of Institute of Medicine 2010; 32: 1.

14-Catherine B.
Anesthésie pour extraction d'un corps étranger trachéobronchique.
Le Praticien en anesthésie réanimation, November 2012Vol 16, 5, Pages 277–284.

15-François M, Thach T, Maisani D, Prevost C.
Endoscopie pour recherche de corps étrangers des voies aériennes inférieures chez l'enfant : à propos de 668 cas.
Ann Oto laryng 1985; 102 : 433-441.

16-Tinsa F, Yahyaoui S, Jallouli MF.
Les corps étrangers trachéo-bronchiques chez l'enfant : Aspects diagnostiques, thérapeutiques et évolutifs.
Rev Maghreb Pédiatr 2000; 10, 104: 185-191.

17- Rizk H, Rassi S.
Foreign body inhalation in the pediatric population: lessons learned from 106 cases.
Eur Ann Otorhinolaryngol Head Neck Dis. 2011 Sep;128 (4):169-74

18-Pierrot S, Manach H.
Corps étranger laryngé ou trachéo-bronchique : suspicion ou réalité : que faire ?
Rev Prat 2004 ; 652-53 : 618-621.

19-Laccourreyel L, Grifon C, Monvigal JP, Dubin J.
Conduite à tenir devant un corps étranger des voies aériennes supérieures.
Le Praticien en Anesthésie-Réanimation 2003 ; 7, 6.

20-Ferrier LA.
Anesthésie et bronchoscopie rigide pour corps étranger inhalé chez l'enfant.
Thèse Méd Toulouse III 1998.

21-Gerson P, Orliaguet G.
Les dyspnées aiguës de l'enfant en période pré-hospitalière.
Annales Françaises d'Anesthésie et de Réanimation 22 (2003) 642–647

22- Soudabeh H, Shideh M, Shadman N.
Tracheobronchial Foreign-Bodies in Children; A 7 Year Retrospective Study. Iran J Otorhinolaryngol. 2015 Sep;27(82):377-85.

23- Liancai M, Ping H, Deqiang S.
The causes and complications of late diagnosis of foreign body aspiration in children: report of 210 cases.
Arch Oto-laryngology Head Neck Surg 1991; 117: 876-879.

24-Wroblewski I, Pin I.
Que deviennent les enfants ayant présenté un corps étranger
bronchique ?
Ann Fr AnesthRéanim 2003 ; 22 : 668-670.

25- Karatzanis AD, Vardouniotis A, Moschandreas J, Prokopakis EP.
The risk of foreign body aspiration in children can be reduced with proper education of the general population.
2006; 34: 30-36.

26-Inglis A.F, Wagner V, Lower V.
Complication rates associated with bronchial foreign bodies over the last 20 years.
Ann Oto-Rhino-Laryngol 1992; 101: 61-66.

27-Reilly JR, Thompson J.
Pediatric aerodigestive foreign body injuries are complications related to timeless of diagnosis.
Laryngoscope 1997; 107: 17-20.

28- Bedrettin Y, Ferzat Z, Mustafa Y.
Effects of intrabronchial foreign body retention.
Pediatric Pulmonology 2002; 33: 362-367.

29-Arvind S, Varinder S, Jagdish C.
Foreign body aspiration.
Indian Pediatrics 2002; 39: 1006-1010.

30-Martinot A, Deschildre A, Brichet A.
Indications de l'endoscopie bronchique en cas de suspicion de corps étrange trachéo-bronchique de l'enfant.
Rev Mal Respir 1999 ; 16, 4 bis : 673-678.

31-Dutau G, Bremont F.
Corps étrangers bronchiques en pneumologie de l'enfant.
Ed ArnetteBlackwell 1996 : 203-21.

32- Pitcher R, Zar H.
Two new radiological findings to improve the diagnosis of bronchialforeign-body aspiration inchildren.
Pediatric Pulmonology 2004; 38: 261-264.

33-Guillet J, Basse-Cathelina B, Christophe E.
Scintigraphie pulmonaire de ventilation et de perfusion en pathologie respiratoire infantile. Une expérience de 157 exploitations couplées chez 180 enfants.
Ann Pédiatr 1983 ; 30 :247-255.

34-Marouf S, Hamraoui I, Alloubi I.
Un corps étranger bronchique négligé pendant 23 ans
Revue des Maladies Respiratoires
Volume 36, Issue 8, October 2019, Pages 1002-1007

35-Imaizumi H, Kaneko M, Saito H, Asakura K.
Definitive diagnosis and location of peanuts in the airways using magnetic resonance imaging techniques.
Ann Emerg Med 1994; 6: 1379-1382.

36-Wood RE, Gauderer MWL.
Flexible fiberoptic bronchoscopy management of tracheobronchial foreign bodies in children: the value of a combined approach with open tube bronchoscopy.
J PediatrSurg 1984; 19: 693-4.

37-Martinot A, Glosset M, Marquette CH, Ramon P.
Indications for flexible versus rigid bronchoscopy in children with suspected foreign-body aspiration.
Am J RespCrit Care Med 1997; 155: 1676-9.

38-Nicolai T.
Pediatricbronchoscopy.PediatricPulmonology 2001; 31: 150-164.

39-Devictor D, Chevret L.
Détresse respiratoire aiguë du nourrisson, de l'enfant et de l'adulte : corps étranger des voies aériennes supérieures. 2ème partie : chez le nourrisson et l'enfant.
Rev Prat 2003 ; 53, 15 : 1723-1731.

40- Howard C, Mofenson MD, Joseph G.
Management of the choking child.
Ped Clin North Am 1985; 32, 1: 183-192.

41- Dale GJ, Virgil R.
Foreign bodies in the pediatric patient
Vol 35, Iss 4, April 1998, Pages 271, 273-379

42-Black RE, Choik J.
Bronchoscopic removal of aspirated foreign bodies in children.
Am J Surg 1984; 148: 776-781.

43-Camboulives J, Paut O, Martij Y.
Anesthésie du nourrisson et de l'enfant.
EncyclMédChirAnesth-Réanim 36-A-20, 1996 : 25p.

44-Law J, Koloskea M.
Management of tracheobronchial foreign bodies in children : a reevaluation of postural drain age andbronchoscopy.
Pediatrics 1976; 58: 362-367.

45-Keenan RL, Shapiro JH, Dawson K.
Frequency of cardiac arrest in infants. Effect of pediatricanesthesiologists.
J ClinAnesth 1991; 3: 433-437.

46-Pawar DK.
Dislodgement of bronchial foreign body during retrieval in children.
PaediatrAnaesth 2000; 10: 333-335.

47-Wodey E, Gai V, Ecoffey C.
La consultation d'anesthésie pédiatrique.
Conférences d'actualisation 1998, 4èmecongrès national d'anesthésiologie et de réanimation, éd. Elsevier ; 9-20.

48-Pamis SJ, Vanderwalt JH.
A national survery of atropine use by australiananaesthesists.
Anaesth Intensive Care 1994; 22: 61-65.

49-Dutau G, Bremont F.
Corps étrangers bronchiques en pneumologie de l'enfant.
Ed Arnette Black well 1996 : 203-21.

50-Farrell PT.
Rigid bronchoscopy for foreign body removal: anaesthesia and ventilation.
Pediatric Anesthesia 2004; 14: 84-89.

51-Lescanne E, Soin C, Ployet MJ, Lesage V.
Corps étrangers laryngo-trachéo-bronchiques.
Encycl Méd Chir (Elsevier, Paris) Oto-Rhino-Laryngologie, 20-730-A-10, 1997 : 10p.

52-Bazin JE, Langlade I.
Monitorage peropératoire : matériel, indications et techniques. In : Bernard Dalens.Traité d'anesthésie générale, chapitre 3, édition2001.

53-Jarreau PH, Fougere S, Bourgain JL.
Définitions et fiabilité des paramètres monitorés : surveillance des gaz du sang.RéanimUrg 2000 ; 9 : 421-31.

54-Nouette K, Sztark F.
La capnographie au-delà deschiffres.
Conférences d'actualisation 2000 : 293-306

55-Seguara P, Billaud-boichon A, Ottenij C.
Préoxygénation en anesthésie.
EncyclMédChir (Elsevier, Paris) Anesthésie-Réanimation, 36-375-A-50, 2000 : 4p.

56-Kinouchi K, Tanigami H, Tashiro C.
Duration of apnee in anesthetized infants and children required for desaturation of haemoglobinto95%.
Anesthesiology 1992; 77: 1105-1107.

57-Videira RL, Neto PP, Gomide DO, Amaral RV.
Preoxygenation in children : for how long ?
Acta AnaesthsiolScand 1992; 36: 109-111.

58-Jackson E, Facer E.
Anaesthesia for car, nose, and throat surgery. In: Summer E, Hatch D, eds. PaediatricAnaesthesia. London: Arnold, 1999: 459-478.

59-Meretoja OA, Taivainen T, Raiha L.
Sevoflurane-nitrous oxide or halothane-nitrous oxide for paediatric bronchoscopy and gastroscopy.
Br J Anaesth 1996; 76:767-771.

60-Éon B, Gouvitsos F.
Anesthésie pour endoscopies trachéobronchiques thérapeutiques Conférences d'actualisation 1998, p. 181-190.Elsevier, Paris, et SFAR

61-Perera C, Strandvik GF.
Propofol anesthesia is an effective and safe strategy for pediatric endoscopy.
PediatricAnesthesia 2006; 16: 216-225.

62-Ronald S. Litman DO, JyothsnaPonnuri F, Igor T.
Anesthesia for Tracheal or Bronchial Foreign Body Removal in Children: An Analysis of Ninety-FourCases
AnesthAnalg 2000; 91:1389–91

63- Hoeve LJ, Rombout J, Potd J.
Foreign body aspiration in children. The diagnostic value of signs, symptoms and preoperative examination.
Clin Otolaryngol 1993; 18: 55-7.

64-Soodan A, Pawar D, Subramanium R.
Anesthesia for removal of inhaled foreign bodies in children.
PediatricAnesthesia 2004; 14: 947-952

65-Eyrich JE, Riopelle JM, Naraghi M.
Elective transtracheal jet ventilation for bronchoscopie removal of tracheal foreign body.
South Med J 1992; 85: 1017-1019.

66- Maria MZ, Debashish B, Sankar R.
Propofol decreases anesthetic gas exposure during pediatric bronchoscopy.
Laryngoscope 2004; 114: 212-215.

67-Camboulives J, Paut O, Stephanazzi J.
Laryngospasme périopératoire. In : contrôle des voies aériennes en anesthésie. JEPU, Paris 1994 : 320-325.

68- Ferrand O, Legros M C, Prudhomme G.
Extraction des corps étrangers des voies aériennes de l'enfant par trachéobronchoscopie ; problèmes pratiques et résultats
ActaEndoscopica Tome XI - N0 1 – 1981

69-De Blic J.
Exploration endoscopique et interventionnelle de l'arbre respiratoire chez l'enfant.
EncyclMédChir (Elsevier, Paris) Pédiatrie, 4-063-B-70, 2000 : 8p.

70-Rolf N, Coté CJ.
Persistent cardiac arhytmias in pediatric patients: effects of age, expired carbon dioxid values, depth of anesthesia, and airway management.
AnesthAnalg 1991; 73: 720-724.

71- Ramirez-Figueroa JL, Laura G , David H.
Foreign body removal by flexible fiberoptic bronchoscopy in infants and children.pediatric Pulmonology 2005; 40: 392-397.

72-Pasaoglu I, Doganr D.
Bronchoscopic removal of foreign bodies in children: retrospective analysis of 822 cases.
ThoracCardiovasc Surgeon 1991; 39: 95-98.

73- Sevval E , Akin Eraslan B , Bünyamin D.
Foreign body aspiration in children: experience of 1160 cases.
Ann Trop Paediatr 2003; 23: 31-37.

74-Mu L, Ping H, Deqiang S.
Inhalation of foreign bodies in Chinese children: A review of 400 cases.
Laryngoscope 1991; 101: 657-660.

75-Khiati M, Couvreur J, Grinfeld A.
Les aspects pneumologiques du corps étranger bronchique chez l'enfant. Expérience de 100 cas.RevPneumol Clin 1984 ; 40 : 221-6.

76- Maren T , Andreas C G , Markus W.
Anesthesia and peri interventional morbidity of rigid bronchoscopy for tracheobronchial foreign body diagnosis and removal.
PediatricAnesthesia 2006; 16: 123-129.

77-Rimell FL, Thome A, Stool S.
Characteristics of objects that cause choking in children.
JAMA 1995; 274, 22: 1763-1766.

78-Lifschultz BD, Donogue ER.
Deaths due to foreign body aspiration in children: the continuing hazard of toy balloons.
J FSCA 1996; 41, 2: 247-251.

79-Haines JD.
Wheezing as a sign of foreign body aspiration in infants and children.
Postgrag Med 1991; 90, 6: 153-154.

80- Dutau G, Bremont F.
Corps étrangers bronchiques en pneumologie de l'enfant.
Ed ArnetteBlackwell 1996 : 203-21.

81- Sissoko B, Conessa C, Faye M.
Sissokho B, Conessa C, Petrognani R. Endoscopie rigide et corps étrangers laryngo-trachéo-bronchiques chez l'enfant: Réflexions à propos de 200 endoscopies réalisées en milieu tropical.
Medecine Tropicale. 1999;59(1):61–67. [PubMed] [Google Scholar]

82-Lescanne E ; Soin C ; Ployet M J.
Corps étrangers laryngo- trachéo- bronchiques
Encycl. Med. Chir. (Paris France) Traité d'oto- rhino- laryngologie : 20- 730- A-10 (1997)

83- Cros A-M, Hervey Y.
Dyspnée aiguë laryngée.
Rev Prat 2003; 53, 9: 985-8

84-Kartzanis AD, Vardouniotis A, Moschandreas J.
The risk of foreign body aspiration in children can be reduced with proper education of the general populationInternational journal of pediatric otorhinolaryngology 2007; 71:311- 315

85-Swanson KL; Prakash BSU; Midthun DE.
Flexible bronchoscopic management of airway foreign bodies in children Chestjournal by American College of Chest Physicians; May 2002; 121(5)

86-Zerella JT; Dimler M; Mc Gill LC.
Foreign body aspiration in children: value of radiography and complications of bronchoscopy.
J. Pediatr. Surg 1998, Nov; 33(11):1651- 4

87-Cohen SR.
Unusual presentation and problems created by mismanagement of foreign bodies in the aerodigestive tract in the pediatric patient
Ann OtolRhinolLaryngol 1981; 90- 316- 22

88-Yadav SPS, Sing J, Aggarwal N.
Airway foreign bodies in children: experience of 132 cases Singapore Med J 2007; 48 (9): 850

89- Christina WF, Hui Z , Paul GF.
The Anesthetic Considerations of tracheobronchial Foreign Bodies in Children A literature Review of 12 979 cases. Anesth Anal. 2010 Oct; 111(4): 1016-25.

90- Thamboo A, Ludemann JP, Riding KH.
Christmas decorations may become aerodigestive foreign bodies. Int J PediatrOtorhinolaryngol 2008;3:57–60.

91- Kaushal P, Brown DJ, Lander L.
Aspirated foreign bodies in pediatric patients, 1968-2010: a comparison between the United States and other countries. Int J PediatrOtorhinolaryngol 2011;75:1322–6.

92-Dirk S, Kerstin L, Antje S.
Foreign Body Removal in Children: Recommendations Versus Real Life—A Survey of Current Clinical Management in Germany, PediatrPulmonol. 2016 ; 11;451-7.

93- Diouf Ba MS, Ndiaye M, Deguenonvo R.
La mortalité chez les enfants porteurs de corps étrangers des voies respiratoires inférieures : expérience du service d'ORL de l'Hôpital Aristide le Dantec. Med Afr Noire 2014;6107:368—72.

94- Boufersaoui A, Smati L , Benhalla KN.
Foreign body aspiration in children: Experience from 2624 patients. International Journal of Pediatric Otorhinolaryngology (2013) Oct;77(10):1683-8

95- Pan H, Lu Y, Shi L.
Int J Pediatr Otorhinolaryngol. 2012 Juin; 76 (6): 911-4.

96- Ndiaye N.
Anesthésie pour extraction de corps étranger des voies respiratoires inferieures a prepos de 60 cas ; 2015 juillet ; 1120 ;53-11

97- Abdala S.
Corps étrangers des voies aériennes inférieures chez l'enfant.
Expérieces du service des urgences pédiatriques de Marrakech
These 2017 Marrakech ;140-28

98- Maiga S,Barry MW, Diom ES.
Corps étranger laryngo-bronchique a propos de 130 cas
Médecine d'Afrique Noire • 2016, Vol.63, N°12

99-: Diagne-Guèye NR, Ndiaye-Diawara N,Ndongo AA.
Difficultés diagnostiques et complications des corps étrangers des voies respiratoires inférieures chez l'enfant: à propos d'un cas.
Journal de pédiatrie et de puériculture 2016.

100-Mnejja M, Chakroun AM, Bougacha L.
Bronchoscopie pour inhalation de corps étrangers chez l'enfant
à propos 223 cas. archives de pédiatrie, 2012 ; 2 :31-35.

101-Watanabe K, Kagawa K, Kinouchi K.
Perioperative management of airway foreign bodies in 35 pediatric patients. Masui. 2007;56(9):1065–70. [PubMed] [Google Scholar]

102-Hamonic Y; Nouette-Gaulin K.
Anesthésie pour corps étranger trachéobronchique en pédiatrie
Le praticien en anesthésie réanimation (2020) 24 ;304 ;311

103- Traissac L ,Attali JP.
Notre expérience sur les corps étrangers laryngo-trachéo-bronchique
De l'enfant à propos de 113 cas.
JFr ORL 1981 ;30 :575-579

104-Van S, Umuhoza C, Casimir G.
Inhalation d'un corps étranger bronchique au Centre Hospitalier Universitaire de Kigali, Rwanda
2013

105-Diop EM, Tall A, Diouf R.
Corps étrangers laryngés : prise en charge chez l'enfant au Sénégal. arch. Pédiatr. 2000 ; 7 : 10-5

106-Shlizerman L, Mazzaw I, Rakover Y.
Foreign body aspiration in children : the effects of delayed diagnosis
Am L Otolaryngol.Oct. 2010;31 5:320-4.

107-Diouf BA MS.
Mortalité liée à l'inhalation de corps étranger laryngo-trachéo-bronchique au CHU Le Dantec de janvier 1988 à décembre 1977
These Rabat 2006.

ANNEXE

Fiche d'exploitation

1. Données épidémiologiques :

Nom et prénom :.....

Numéro de téléphone : .....

Numéro de dossier :.....

Sexe : M ☐ F ☐

Age :.....

Origine : urbain ☐ rural ☐

Antécédents :

- Personnels :
- périnataux :

- Vaccination ☐
- Infections respiratoires à répétition ☐
- Déficit immunitaire ☐
- Atémie ☐
- cardiopathie ☐
- Pathologie pulmonaire existante : ☐.....
- Autres.....

- Familiaux : .....

2. Données cliniques :

2.1. Anamnestiques :

- Circonstances d'inhalation :

✓ Le temps : jeux d'enfants ☐ repas ☐

✓ autres (à préciser) :.....

✓ Nature du corps étranger :

➢ Végétal (à préciser) : .....

➢ Non végétal : plastique ☐ à préciser :.....

Métallique ☐ à préciser :.....

- Délais entre l'inhalation et la consultation : .....

- Syndrome de pénétration :

  - accès de toux ☐
  - Suffocation ☐ : a préciser.....
  - Cyanose ☐
  - Dyspnée laryngée ☐
  - Sifflement ☐
  - Tirage ☐
  - Corna ge ☐
  - dysphonie ☐

- Syndrome de séjour :
  - toux paroxystique
  - Pneumonie récidivante dans le même territoire
    Syndrome asthmatique inhabituel
  - Bronchorrhée
  - Insuffisance respiratoire aigüe : cyanose
    Apnée Aphonie
  - Troubles de conscience Décès
  - Hémoptysies douleurs thoraciques

2.2. Examen clinique :

- Conscience :.....
- FR :.....cpm FC :.....bpm
- SpO2 %
- Cyanose TRC <3s ≥3s
- Pression artérielle mmHg
- Température :.....°C
- Hippocratisme digital
- Signes de lutte respiratoire : tirage sous costal intercostal xiphoïdien sus sternal sus

clavi culaire□ Balancement thoracoabdominal□
Battement des ailes du nez□ Geignement□

- Déformation thoracique□ Diminution de la mobilité du hémithorax□ Diminution des murmures vésiculaires□ silence auscultatoire□
- Emphysème sous cutané□
- Syndrome de pendement aérien□ syndrome de épanchement liquidien□
- Râles sonorants□ crépitants□ sibilants□ Autres (à préciser) :.....
- Bruits cardiaques B1 et B2 :.....
- Souffles ou bruits surajoutés :.....

2.3. Examen paracliniques

- Radiographie thoracique
  - Réalisation: Face□ profil□
  - Interprétation : normale oui□ non□
  - CE radio opaque oui□ non□
  - Localisation unilatérale□ bilatérale□
    Droite□ gauche□
  - Opacité alvéolaire□ localisation. .....

- Atélectasie ☐ localisation :.....
- Poumon blanc ☐ : .....
- Image de trapping radiologique (piégeage de l'air).....
- Distension thoracique ☐
- Lésions associées : Pneumonie ☐ DDB localisée
  Pneumothorax ☐ Pneumomédiastin ☐
  Pleurésie ☐

- TDM thoracique : Résultats.....

3. Thérapeutique :

- Sur les lieux : Manœuvre de Heimlich :
  Manœuvre demofenson :
- Hospitalisation en réanimation ☐
- Délai entre l'admission et l'extraction :.....
- Mode de l'extraction : bronchoscopie rigide ☐
  bronchoscopie souple ☐
- Mode d'induction :.....
- Mode d'entretien :.....
- Mode de ventilation : .....
- Trachéotomie :.....

- Prémédication : Antibiotiques □ 1. ..... .
  corticothérapie □ 1. ..... .
- Incidents au cours de l'extraction :

  Arrêt cardiorespiratoire non récupéré □
  Laryngospasme □ lacération trachéale □
  Rupture bronchique □ paralysie des cordes vocales □
  Bradycardie □ bronchospasme □ hypoxie □
  Nécessité d'une intubation et ventilation assistée en fin de geste □
- Résultats de la bronchoscopie :

  CE : sa nature :..... Nombre .....
  Localisation : trachée □ bronche souche droite □
  bronche souche gauche □
  bronches distales □ 1. .....
  Cicatrice □ granulome □ sécrétions purulentes □ Abcès bronchique contre latérale : .....
  Efficacité □
- séjour en réanimation oui □ Non □
- Traitement à la sortie :

  Antibiotiques :
  Corticothérapie :
  Bronchodilatateurs :
  Kinésithérapie respiratoire :

4. Evolution :

- Durée de l'hospitalisation : .....
- **Favorable :** ☐
- Jugée sur :
- L'état clinique :.....
- La radio thorax de contrôle :.....
- **Défavorable :** ☐ **Complications :**

  Décès post opératoire ☐

  Suppuration chronique ☐ **bronchectasies localisées** ☐

  atélectasie ☐ **Crésidul** ☐ **trachéotomie** ☐

  Autres : .....

PRISE EN CHARGE PERIOPERATOIRE DES EXTRACTIONS ENDOSCOPIQUES DES CORPS ETRANGERS DES VOIES AERIENNES AU CHU DE FANN : ETUDE SUR 5 ANNEES.

Objectif :

Evaluer les modalités anesthésiques de l'extraction des corps étrangers des voies aériennes inférieures chez l'enfant.

Patients méthodes :

C'est une étude rétrospective incluant 54 cas d'extraction de corps étrangers sur une période de 5 ans (de juillet 2015 à juillet 2019) réalisée au service d'ORL de CHUN de Fann de Dakar. Nos critères d'inclusion étaient tous les enfants de tout âge chez qui on a suspecté une inhalation de CE sur des données anamnestiques, cliniques ou radiologiques.

Résultats :

Notre étude porte sur 54 cas d'extraction de CE rassemblés sur une période de 60 mois. L'âge moyen des patients était de 4,39 ans avec des extrêmes de 8 mois et 15ans. Le sexe masculin était prédominant 59,2 % des enfants admis avec un sex-ratio à 1,45. Le délai d'extraction était inférieur à 24heures dans 46,29% des cas. Toutes les extractions étaient faites sous anesthésique générale. Le propofol et les gaz inhalatoires ont été utilisés chez tous nos malades. L'association d'un morphiniques s'est avérée nécessaire et d'un curare. En post opératoire 2 malades étaient trachéotomisés. Le recours à l'intubation orotrachéale en post opératoire était nécessaire dans 5,5 % des cas. Les complications ont été dominées par des désaturations transitoires (43, 75%). Trois décès per opératoires. Le réveil était sur la table opératoire pour tous nos malades.

Conclusion :

L'extraction endoscopique de corps étrangers des voies aériennes est une technique maitrisée au CHU de Fann. Elle devra se faire le plus précocement et en parfaite collaboration entre anesthésiste et chirurgien ORL pour une évolution favorable.

Mots clés : Corps étrangers des voies aériennes - Syndrome d'inhalation -Induction inhalatoire - Œdème laryngé.