

# « *Abréviation* »

GIST :Tumeurs gastro-intestinale

IHC : Immunohistochimie

KIT : proteine tyrosine kinase

*Kit* : gène *kit*

PDGFR : Récepteur pour les plaquettes dérivé du facteur de croissance.

*Pdgfr* : gène *pdgfr*

SCF : Stem cell factor

CIC : Cellules interstitielle de Cajal

M-CSF : Colony stimulating factor

PCR : Réaction de polymérisation en chaine

Taq : *Thermus aquaticus*

TAE : Tris acétate EDTA (acide éthylène diamine tétraacétique)

TK1 ; TK2 : tyrosine kinase (1,2)

Domaine JM : Domaine juxtamembranaire du récepteur KIT

BET : Bromure d’Ethidium

Ig :immunoglobines

ITK : Inhibiteur de tyrosine kinase

Ac :Anticorps

# Résumé :

Les tumeurs stromales gastro-intestinales ou GIST sont des tumeurs mésenchymateuses localisées dans la paroi digestive. Très étudiées par la présence de la protéine tyrosine kinase KIT. Longtemps classées parmi les tumeurs dérivées des cellules musculaires lisses ou des cellules de la gaine nerveuse (schwanommes), les GIST sont aujourd'hui reconnues comme une entité tumorale particulière grâce à l'application de l'immunohistochimie et de la biologie moléculaire.

Les GIST dérivent des cellules interstitielles de Cajal (ICC) ou des cellules précurseur des ICC, qui expriment à leur surface le récepteur KIT.

Le diagnostic des GIST repose principalement sur les caractéristiques histologiques et immunohistochimiques. Les tumeurs sont formées de cellules fusiformes dans 70 % des cas et de cellules épithélioïdes dans 20 % des cas. Les GIST expriment la protéine KIT dans 95 % des cas et sont très souvent associées à des mutations sur le gène *Kit*. 5 % des tumeurs sont KIT négatives et peuvent présenter des mutations sur un autre gène, *Pdgfra*,

Le rôle de la protéine KIT dans la pathogénie des GIST a permis le développement de nouvelles molécules thérapeutiques, les inhibiteurs de tyrosine kinase ou ITK, dont le chef de file est l'imatinib.

# SOMMAIRE

INTRODUCTION -----	11 -
GENERALITES-----	12 -
CHAPITRE 1 : LES TUMEURS STROMALES GASTRO-INTESTINALES -----	13 -
<b>I. LES GIST</b> -----	13 -
1) <i>Définition</i> -----	13 -
2) <i>Historique</i> -----	13 -
3) <i>Origine cellulaire des GIST</i> -----	13 -
4) <i>Epidémiologie</i> -----	13 -
<b>II. DIAGNOSTIC</b> -----	14 -
1) <i>Clinique</i> -----	14 -
2) <i>Anatomopathologie</i> -----	15 -
2-1. <i>Macroscopique</i> -----	16 -
2-2. <i>Microscopique</i> -----	16 -
2-3. <i>Immunohistochimie (IHC)</i> -----	17 -
<b>III. Indications de biologie moléculaire dans les GIST</b> -----	18 -
<b>IV. EVOLUTION DES GIST ET FACTEURS PRONOSTIQUES</b> -----	18 -
1) <i>Facteurs pronostiques</i> -----	18 -
1-1. <i>La classification de Miettinen</i> -----	19 -
1-2. <i>Classification de Fletcher :</i> -----	20 -
2) <i>Evolution tumorale</i> -----	20 -
CHAPITRE2 : LES ANOMALIES GENETIQUE IMPLIQUEES DANS LE GIST -----	21 -
<b>I. ANOMALIES DU GENE KIT</b> -----	21 -
1) <i>La protéine KIT</i> -----	21 -
2) <i>Le gène c-kit</i> -----	22 -
3) <i>Fonction du récepteur kit</i> -----	24 -
<b>II. ANOMALIES DU GENE PDGFR</b> -----	25 -
1) <i>Gène PDGFR</i> -----	25 -
2) <i>Fonctionnement du gène pdgfra parallèlement avec c-kit</i> -----	26 -
<b>III. TRAITEMENT</b> -----	26 -
1) <i>Traitement chirurgical</i> -----	26 -
1-1 <i>Chirurgie des GIST non métastasées</i> -----	27 -
1-2 <b>TRAITEMENT CHIRURGICAL DES GIST METASTATIQUES</b> -----	27 -
2) <i>Traitement adjuvant par les médicaments</i> -----	27 -
MATERIEL & METHODES -----	29 -
<b>I. POPULATION ETUDIEE</b> -----	30 -
1) <i>Étude histologique et immunohistochimique</i> -----	30 -
1-2 <i>technique pour l'étude histologique</i> -----	31 -
2-2 <b>Immunohistochimie</b> -----	33 -

2) <i>Etude moléculaire :</i> -----	33 -
2.1 <i>Extraction d'ADN à partir de tissus tumoraux</i> -----	34 -
<b>II .METHODES STATISTIQUES</b> -----	43 -
1. <i>Recueil des données</i> -----	43 -
2. <i>Analyse statistique</i> -----	43 -
<b>RESULTATS</b> -----	<b>45 -</b>
<b>I. ETUDE DESCRIPTIVE</b> -----	46 -
1) <i>Répartition des tumeurs gastro-intestinales selon l'âge</i> -----	46 -
2) <i>Répartition selon le sexe</i> -----	46 -
3) <i>Localisation des tumeurs gastro-intestinales sur le tube digestif</i> -----	47 -
<b>II. ETUDE ANALYTIQUE</b> -----	53 -
1) <i>Corrélation et type histologique et siège</i> -----	54 -
2) <i>Corrélation entre les mutations, le risque, le siège et le type histologique</i> -----	54 -
3) <i>Corrélation entre les types de mutation et l'expression de CD117 et le risque de récurrence</i> ----	55 -
<b>DISCUSSION</b> -----	<b>57 -</b>
<b>CONCLUSION</b> -----	<b>60 -</b>
<b>REFERENCES</b> -----	<b>61 -</b>
<b>ANNEXES</b> -----	<b>65 -</b>

# INTRODUCTION

Les tumeurs stromales gastro-intestinales ou GIST (pour Gastro-Intestinal StromalTumor), sont les tumeurs mésoenchymateuse les plus fréquentes du tube digestif prennent naissance à partir des cellules interstitielles de Cajal, localisées dans la paroi intestinale.

Elles sont considérées comme des tumeurs rares, même si leur incidence réelle est probablement sous-estimée ; elles sont cependant suffisamment fréquentes pour que tout pathologiste ayant une activité en pathologie digestive y soit régulièrement confronté.

L'intérêt actuel pour les GIST vient des progrès remarquables réalisés.

La mise en évidence du rôle fondamental joué par le gène *kit* codant pour un récepteur ayant une activité tyrosine kinase dans la pathogénie des GIST forme la base du traitement de ces tumeurs par l'imatinib ; un inhibiteur de la protéine Kit ; cette approche constitue un modèle de thérapie ciblée en oncologie

Le diagnostic de ces tumeurs est basé sur un examen anatomopathologique et complété par l'analyse moléculaire qui joue un rôle important dans la prise en charge de ces tumeurs.

Le but de ce travail :

- Rapporter les aspects anatomopathologiques des GIST.
- Evaluer l'apport du génotypage KIT et PDGFR dans les GIST.

# Généralités

# Chapitre 1 : Généralités sur les tumeurs stromales gastro-intestinales

## I. Les GIST

### 1) Définition

Les tumeurs stromales gastro-intestinales (GIST), est une forme rare de cancer prennent souvent naissance dans la paroi du tube digestif (ou tractus gastro-intestinal) On l'appelle tumeur stromale parce que c'est une tumeur mésenchymateuse ou conjonctif. Ces tumeurs peuvent se développer à partir de tous les segments du tractus digestif, depuis l'œsophage jusqu'à l'anus [15.1].

### 2) Historique

Le terme de tumeurs stromale a été introduit par Mazur et Clark en 1983 pour regrouper les tumeurs inclassables du mésenchyme gastro-intestinal.

Les GISTs ont initialement été considérées comme des tumeurs musculaires lisses, sur base de leur localisation murale et de leur ressemblance avec les leiomyomes. Le type de différenciation de ces tumeurs a cependant été mis en doute dès les années 70 suite à plusieurs études ultrastructurales. Celles-ci n'ont en effet pu confirmer la présence de myofilaments et ont même parfois montre des signes de différenciation ou nerveuse.[37]

### 3) Origine cellulaire des GIST

Les cellules qui forment cette tumeur dérivent de progénitures des cellules interstitielles de Cajal (CIC). Les CIC font partie du système nerveux et reçoivent des signaux du cerveau. Selon ces signaux, les CIC provoquent le resserrement (contraction) et le relâchement (dilatation) des muscles de l'estomac, de l'intestin grêle et du gros intestin afin de faire circuler la nourriture et les liquides dans l'appareil digestif (processus appelé péristaltisme).[24]

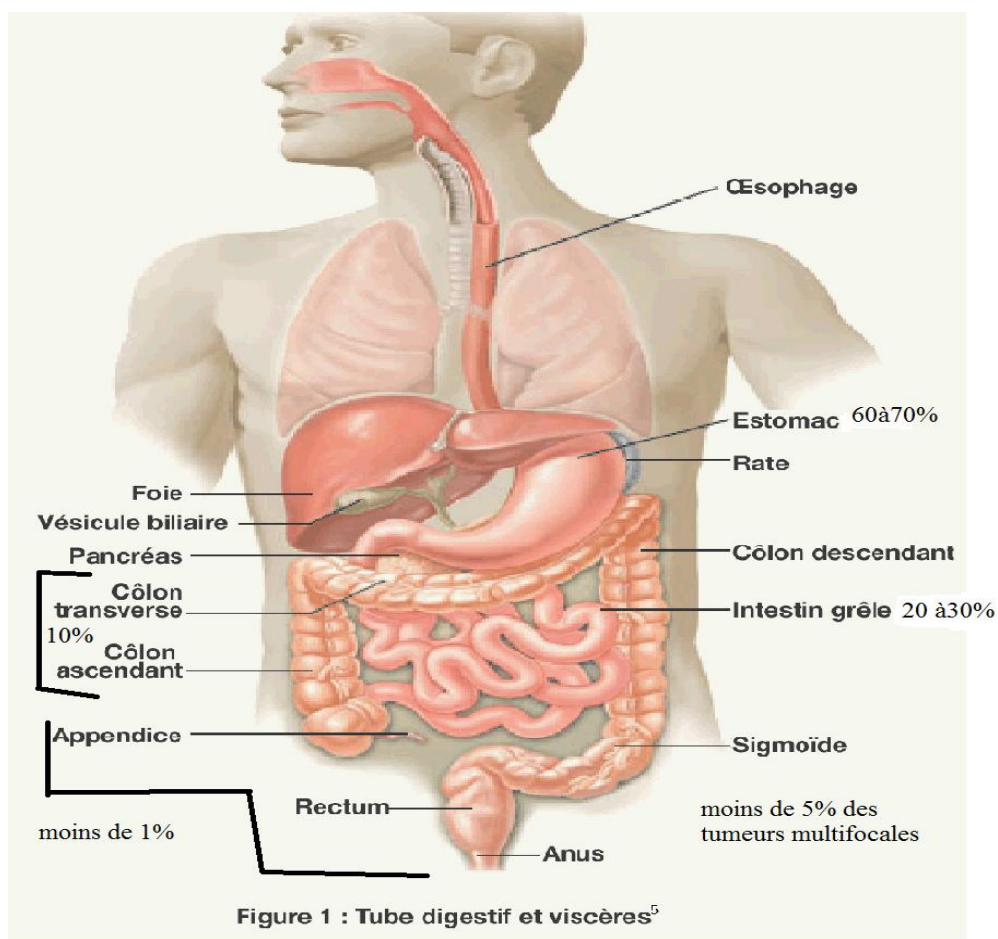
### 4) Epidémiologie

Chez l'homme, les GIST sont les tumeurs mésenchymateuses les plus fréquentes du tube digestif: elles représentent près de 80 % des tumeurs mésenchymateuses digestives.

Néanmoins, elles sont très rares : elles ne représentent que 1 à 3 % des tumeurs malignes gastro-intestinales.

Les GIST surviennent généralement chez l'adulte, avec un âge moyen et médian au diagnostic de 60 ans, et la fréquence est globalement identique entre les sexes. L'incidence est actuellement évaluée par des études rétrospectives entre 10 et 20 nouveaux cas/an/million d'habitant [45, 38], et ne semble pas varier en fonction des origines.

Les tumeurs stromales peuvent se former dans n'importe quelle partie du tube digestif, mais elles siègent principalement dans l'estomac ou l'intestin grêle ; on en trouve plus rarement dans le gros intestin, le rectum, l'épiploon ou le mésentère (membrane recouvrant les organes de l'abdomen et fixant l'intestin à la paroi abdominale) ou l'œsophage [17]. (Voir figure1)



## II. Diagnostic

### 1) Clinique

Souvent, la tumeur stromale ne produit pas de symptômes initialement, mais il arrive aussi qu'elle provoque des signes qui dépendent de l'emplacement où elle se développe, soit l'estomac ou l'intestin grêle le plus souvent on trouve :



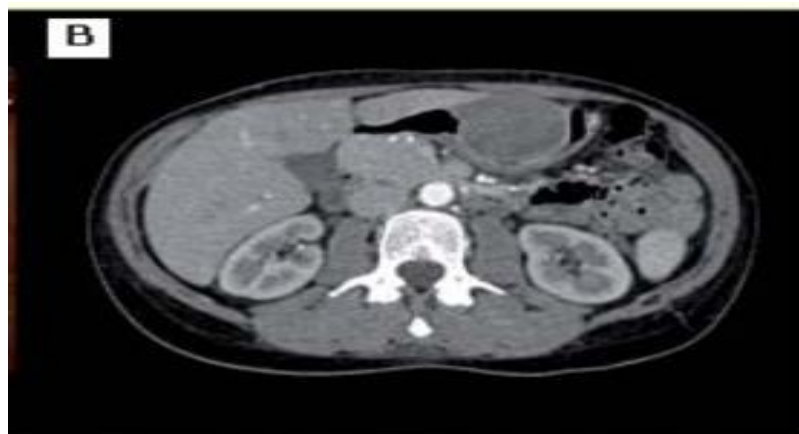- Douleur abdominale
- Sang dans les selles ou les vomissements
- Présence d'une masse palpable

En général, la GIST précoce n'engendre pas de symptômes. Les symptômes ont tendance à se manifester seulement lorsque la tumeur est suffisamment grosse pour causer des problèmes. [31, 43,9]

La présence d'une tumeur stromale gastro-intestinale est souvent difficile à déceler, car la tumeur peut se dissimuler dans la paroi de l'estomac et ne provoquer aucun signe ni symptôme au début. Comme il n'existe actuellement aucun test de dépistage efficace ni de recommandation préconisant les dépistages de routine, la tumeur peut devenir assez grosse ou se propager à un autre organe avant d'être détectée. Il arrive parfois qu'une tumeur stromale soit découverte fortuitement au cours d'un examen périodique ; par exemple, lors d'une coloscopie de dépistage (du cancer colorectal), d'une radiographie ou d'un examen par tomodensitométrie (scanner).

Le bilan comprend un examen clinique et une fibroscopie oesogastroduodénale au cours de laquelle sont effectuées des biopsies. Le diagnostic du cancer est confirmé par les résultats de l'examen anatomopathologique des cellules ou des tissus prélevés dans l'estomac.

Le diagnostic de GIST est de plus en plus fréquemment évoqué par les radiologues, devant une tumeur hypervascularisée développée en exoluminal à partir de la paroi de l'estomac ou du grêle et sans métastase ganglionnaire. Toutefois, seule l'analyse histologique permet de confirmer le diagnostic de GIST.



**Figure 2 : Image scannographique typique d'une GIST gastrique**

## **2) Anatomopathologie**

La classification histologique permet de regrouper les cellules de la GIST selon leur apparence et leur comportement lorsqu'on les observe au microscope. Pour connaître la classification histologique d'une tumeur, on examine au microscope le prélèvement fait par biopsie. On lui donne ensuite un grade en

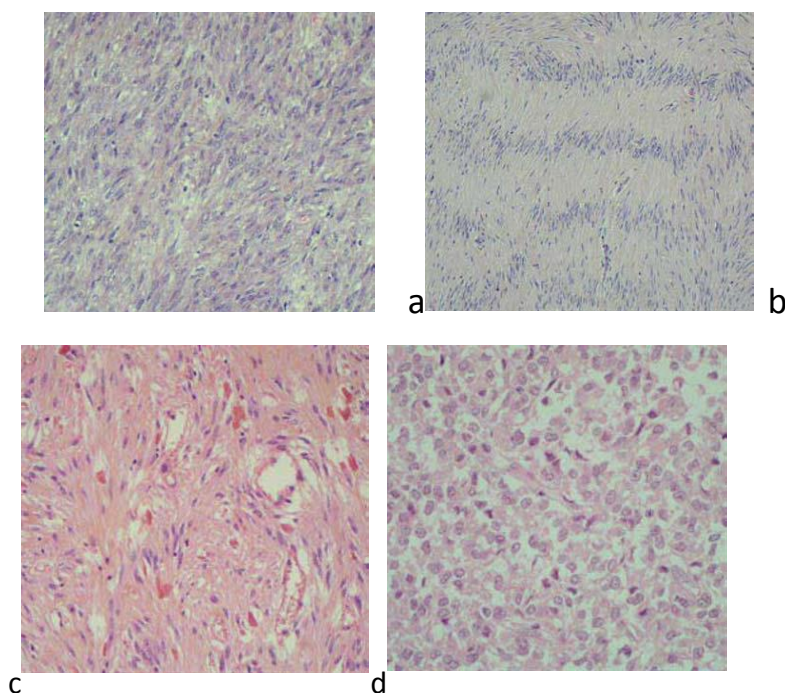
fonction de l'apparence et du comportement des cellules cancéreuses qu'on compare à ceux des cellules normales (différenciation). Cela peut donner à l'équipe soignante une idée de la rapidité à laquelle le cancer pourrait se développer et de la probabilité qu'il se propage.[37]

## **2-1.Macroscopique**

Les GIST sont des tumeurs bien limitées mais sans encapsulation, qui se développent préférentiellement sur le versant séreux de la paroi digestive (figure 1). Lors de la macroscopie, la mesure du diamètre maximal de la tumeur primitive est un paramètre majeur pour l'évaluation du potentiel évolutif .Il est important de bien échantillonner la tumeur, pour le diagnostic différentiel avec d'autres sarcomes (exemple : liposarcome), et parce qu'il peut exister des variations dans l'index de prolifération.[26]

## **2-2.Microscopique**

Il existe une grande diversité morphologique .Les cellules sont fusiformes dans 70 % des cas, avec une architecture le plus souvent fasciculée (figure 2a), évoquant une prolifération musculaire lisse. Plus rarement, les cellules fusiformes se disposent en palissade (figure 2b) ou en « bulbe d'oignon ». Les cellules fusiformes ont un noyau ovalaire court, et un cytoplasme éosinophile qui présente fréquemment des pseudo-vacuolisations (formation d'un aspect vacuolaire à l'intérieur des cellules) évocatrices du diagnostic. Le stroma tumoral (tissu conjonctivo-vasculaire non tumoral, joue un rôle de soutien et de nutrition indispensable à leur croissance)est généralement très peu abondant, constitué de capillaires sanguins, dans les localisations intestinales, contenir des fibres presque sphérique très spécifiques du diagnostic (figure 2c). Dans environ 20 % des cas, les cellules sont épithélioïdes (figure 2d). Ce type histologique est plus fréquent dans les localisations gastriques. Les autres variantes histologiques sont plus rares, avec des variantes mixtes (fusiformes et épithélioïdes).[37,21,31,32]



### **Figure 3 : aspect histologique des GIST**

Les GIST ont le plus souvent une histologie fusiforme (a), avec parfois des agencements palissadiques des noyaux (b) ou, dans les localisations intestinales, des fibres en aspect sphérique (c). L'histologie peut également être épithélioïde (d).

## 2-3.Immunohistochimie (IHC)

Même lorsque la clinique et l'histologie sont évocatrices, le diagnostic de GIST doit être confirmé par une étude immunohistochimique, qui permet notamment de mettre en évidence une expression :

- KIT ou le CD117 dans 95 % des cas
- CD34+ dans 70 % des cas
- H-caldesmone+ dans 80 % des cas
- DOG.1+ dans 98 % des cas.

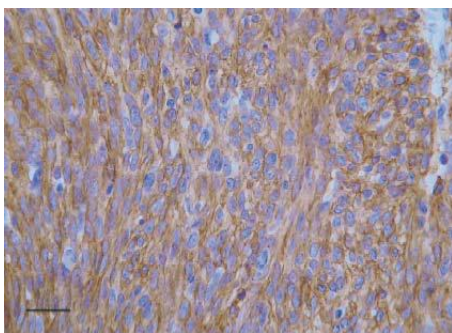
L'immunohistochimie a joué, comme nous l'avons vu, un rôle essentiel dans l'émergence et la validation du concept de GIST : elle conserve actuellement une importante fonction diagnostique. Elle consiste à rechercher et à identifier des protéines fabriquées par les cellules tumorales au moyen d'anticorps.

Nous étudierons successivement les marqueurs caractéristiques des GIST, KIT (CD117), CD34 et PDGFRA ; les nouveaux marqueurs potentiels des GIST (protéine DOG1 et protéine kinase C) ; et les autres marqueurs immunohistochimiques susceptibles de compléter la caractérisation phénotypique des GIST.

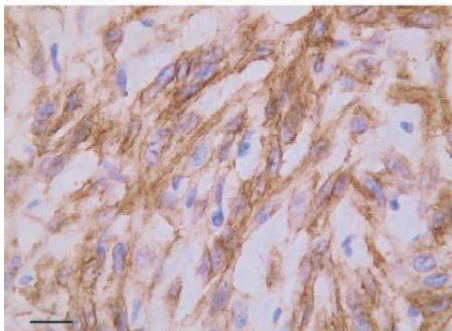
[40]

Le développement des méthodes d'immunohistochimie et de différents anticorps pour la définition de l'immunophénotype des tumeurs stromales a fait apparaître de nouveaux critères d'évaluation des GIST. La détermination de la positivité au c-kit est indispensable au diagnostic des tumeurs stromales. Il s'agit de la mise en évidence de l'expression d'un récepteur tyrosine kinase, CD117, qui est présente dans tous les GIST contrairement aux tumeurs musculaires lisses variées. De plus, la majorité des GIST sont CD34 positif.

[44,3]



*(A) GIST duodénale : cellules fusiformes avec une immunoréactivité cytoplasmique forte et homogène pour la protéine KIT.*



*(B) GIST caecale : cellules épithélioïdes présentant une immunoréactivité cytoplasmique granulaire pour la protéine KIT « marquage en zone péri-golgiennne ».*

**Figure4 : aspect des cellules après l'immunomarquage**

### **III. Indications de biologie moléculaire dans les GIST**

Il est bien démontré aujourd'hui que la très grande majorité des GIST s'associent à des anomalies moléculaires dans deux gènes cibles : Kit et PDGFR. Cependant, la recherche de ces anomalies n'est pas actuellement considérée comme nécessaire pour le diagnostic, sauf dans le cas particulier des GIST KIT négatives évoquées ci-dessus, et ne peut être réalisée que dans des laboratoires spécialisés. D'autre part, les gènes Kit et PDGFR sont impliqués dans d'autres pathologies : ce qui est spécifique des GIST n'est donc pas la nature du gène impliqué mais le type et le siège des anomalies moléculaires.[37]

Les altérations de gènes codant pour KIT et PDGFRA sont présentes dans plus de 80 % des GIST. Ces altérations génétiques sont responsables d'une activation constitutionnelle de ces récepteurs. La détection des mutations dans l'ADN des cellules tumorales est indiquée pour confirmer un diagnostic difficile, notamment en cas de suspicion de GIST KIT négatives.

L'analyse de mutation – appelée aussi parfois «séquençage du exon» – qui permet de déterminer l'endroit de la mutation dans la protéine du récepteur prend une importance croissante lorsqu'il s'agit d'apprécier l'évolution de la maladie et de décider en faveur ou en défaveur d'un traitement médicamenteux. Ainsi, nous savons par ex. à l'heure actuelle que les patients avec une «mutation du exon 11 » répondent très bien au traitement médicamenteux par imatinib, que des «patients exon 9» devraient être traités dès le début avec une dose plus élevée d'imatinib de 800 mg/jour ou encore que les GIST résultant de la mutation primaire spécifique d' exon 18 ne répondent pas à l'imatinib.

Désormais les experts en GIST et les organisations de patients atteints de GIST à l'échelle mondiale exigent l'intégration impérative de l'analyse de mutation dans une gestion thérapeutique optimale des GIST. C'est notamment aux patients dont le diagnostic de GIST est récent que le type de mutation devrait déjà être communiqué au moment du diagnostic ou, tout au plus, quelques semaines après celui-ci.

Le pathologiste se sert du tissu tumoral pour effectuer l'analyse de mutation. Il peut s'agir de tissu frais, par exemple. récupéré directement après un prélèvement de tissu (= biopsie) ou une opération (= résection), mais aussi d'échantillons (même plus anciens) de tissu préservés dans un bloc de paraffine. Ce qui compte le plus lors d'une analyse de mutation en cas de GIST, ce sont l'expertise et l'expérience du pathologiste concerné. [37]

### **IV. Evolution des GIST et facteurs pronostiques**

#### **1) Facteurs pronostiques**

Le comportement biologique des GIST est difficile à prévoir. En effet, il est souvent difficile de préciser formellement le caractère bénin ou malin de ces tumeurs selon les critères histologiques conventionnels, et de les corrélés à la clinique. Le problème récurrent était que beaucoup de tumeurs histologiquement

bénignes étaient malignes d'un point de vue clinique, et inversement. De plus, certaines tumeurs présentaient à la fois des critères de bénignité et de malignité.

Une série de critères morphologiques ont été proposés pour évaluer le potentiel malin des GIST. Mais ces critères ne permettent pas toujours de faire la différence entre tumeurs bénignes et tumeurs malignes. Prédire la malignité des GIST représente donc un véritable challenge pour les pathologistes. En dehors de la présence d'un envahissement locorégional ou de métastases qui constituent une preuve formelle de malignité, le pronostic des GIST est souvent difficile à établir.

### **1-1.La classification de Miettinen**

La classification de Miettinen prend en compte la localisation tumorale en plus de la taille et de l'index mitotique. La taille tumorale et le taux de mitoses sont les critères les plus fréquemment utilisés par les pathologistes pour évaluer le comportement biologique des GIST.

Chez l'homme, une étude suggère que la localisation anatomique est un facteur pronostique indépendant de la taille de la tumeur, du taux de mitose et de l'âge du patient.

Dans les études plus récentes montrent que la grande majorité des tumeurs gastriques sont d'évolution bénigne, alors que la plupart des tumeurs coliques et œsophagiennes se comportent comme des tumeurs malignes.

La taille tumorale est un facteur pronostique important et la difficulté est d'établir un seuil de malignité. Les tumeurs de petite taille ont généralement un comportement bénin, et celles de plus de 5 cm de diamètre sont généralement considérées comme malignes. La taille tumorale est également une variable pronostique importante dans les GIST.

Cependant des tumeurs plus petites (< 2 cm de diamètre) ont pu se révéler métastatiques donc la taille seule n'est pas un critère fiable pour prédire le comportement biologique des GIST.

L'index mitotique est l'un des facteurs pronostiques les plus fiables permettant d'apprécier le comportement biologique des GIST. Il correspond au pourcentage de cellules cancéreuses en train de se diviser, en phase de mitose. Cet index permet donc d'évaluer grossièrement la vitesse de prolifération tumorale, en général corrélée à l'agressivité du cancer. Les tumeurs qui montrent un taux mitotique faible (< ou = à 5/50 HPF) ont généralement un comportement bénin. Mais, il existe un nombre non négligeable de GIST « inactives » qui métastasent secondairement, ce qui montre que même un taux mitotique faible ne peut exclure avec certitude un comportement malin.

Un petit nombre de GIST métastasent malgré une apparence histologique bénigne, c'est pourquoi certains auteurs préfèrent classer les GIST en termes de risque de malignité (très faible, faible, intermédiaire, et haut risque) plutôt que de les séparer en tumeurs bénignes et malignes.[40]

## 1-2. Classification de Fletcher :

En 2002, Fletcher. Élaborent une classification histo-pronostique des GIST basée sur l'évaluation du risque de malignité en fonction de la taille tumorale et de l'index mitotique (voir tableau 3). [26,2]

**Tableau 1 : classification de Fletcher :**

Index mitotique [1]	Taille tumorale	Risque de récurrence			
		Estomac	Jéjunum Iléon	Duodénum	Rectum
≤ 5 mitoses	≤ 2 cm	Aucun	Aucun	Aucun	Aucun
	>2 et ≤ 5 cm	Très faible	Faible	Faible	Faible
	>5 et ≤ 10 cm	Faible	Modéré	Elevé	Elevé
	>10 cm	Modéré	Elevé	Elevé	Elevé
>5 mitoses	≤ 2 cm	Aucun <sup>[2]</sup>	Elevé <sup>[2]</sup>	ND	Elevé
	>2 et ≤ 5 cm	Modéré	Elevé	Elevé	Elevé
	>5 et ≤ 10 cm	Elevé	Elevé	Elevé	Elevé
	>10 cm	Elevé	Elevé	Elevé	Elevé
		↑ Le compte mitotique sur "50 hpf est évalué sur une surface de 5 mm <sup>2</sup> (soit 20 à 25 champs X 400 sur des microscopes récents) ↑ <sup>2.0</sup> et <sup>2.1</sup> Très faible nombre de cas			
		ND : pas de données disponibles (aucune tumeur de ce type incluse dans l'étude)			

## 2) Evolution tumorale

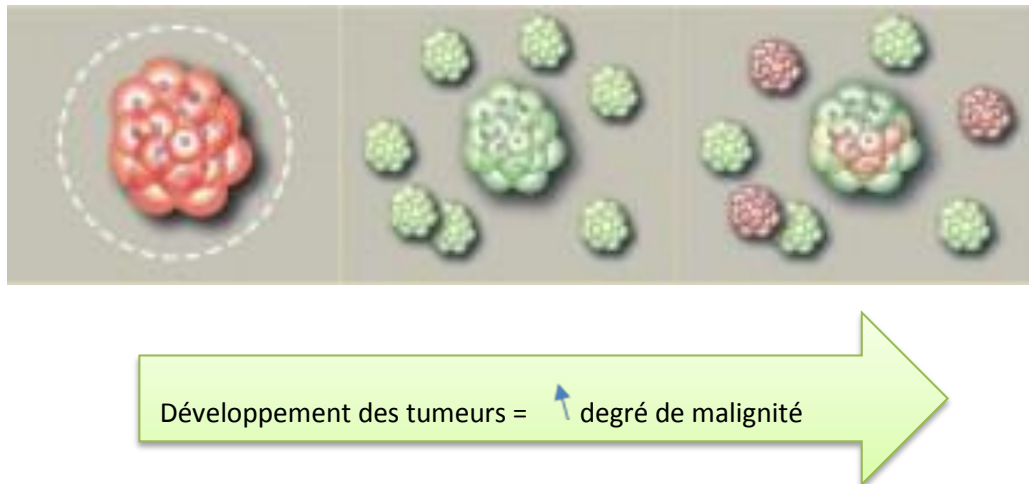L'évolution d'un GIST dépend de divers facteurs tels que par ex. le site d'apparition de la tumeur primaire, la taille de la tumeur, le type de cellule, la vitesse de division des cellules, le statut mutationnel (exon), l'importance de l'ablation au moment de la résection, le degré d'avancement des métastases, pour n'en nommer que quelques-uns. C'est pourquoi il est extrêmement difficile de prédire l'évolution future d'un GIST voire de donner un pronostic. Ce qui compte pour tous les patients atteints de GIST : grâce à des interventions chirurgicales, des médicaments modernes que l'imatinib ou sunitinib, des standards de diagnostic et de traitement ainsi que des examens de contrôle ultérieurs à intervalles réguliers, le «pronostic GIST» connaît une importante amélioration. [17 ; 11 ; 12]

Tous les GIST ne se ressemblent pas. La maladie apparaît sous différentes formes, des petites tumeurs presque insignifiantes de 1 à 2 cm en passant par des tumeurs bien encapsulées et opérables ou des néoplasmes tissulaires de grand volume à aspect hémorragique jusqu'aux formes métastasées qui traversent



le tissu abdominal avec de nombreuses métastases comme des perles [13,25].

En règle générale vaut pour les GIST ce qui vaut aussi pour d'autres types de tumeur : plus qu'il est découvert tôt et traité de manière appropriée, plus l'évolution et le pronostic d'un patient seront meilleurs.



**Figure 5 : les différentes formes des tumeurs**

### **Stades de la maladie**

Nous distinguons principalement les trois stades de la maladie ci-dessous:

- une tumeur primaire bien délimitée, opérable (absence de métastases)
- un GIST inopérable / métastasé (avec progression tumorale)
- Progression = évolution négative de la maladie malgré le traitement médicamenteux

Le mot bénin ne devrait jamais être associé à un GIST étant donné que tous les GIST sont potentiellement des tumeurs malignes, c'est à dire que tous les GIST, même d'un volume minime, peuvent entraîner au fil du temps des foyers de dissémination.

## **Chapitre2 : les anomalies génétique impliquées dans le GIST**

### **I. Anomalies du gène *kit***

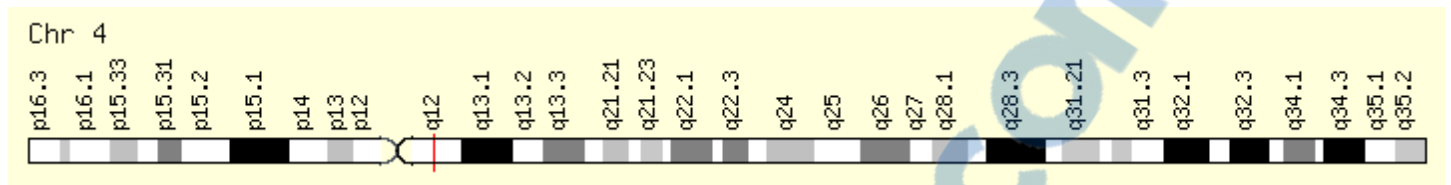
#### **1) La protéine KIT**

Le récepteur KIT, produit du gène Kit, est une glycoprotéine transmembranaire de 145 kDa dont le ligand spécifique est une cytokine plus connue sous le nom de Stem Cell Factor (SCF). Il appartient à la famille des récepteurs de type III à activité tyrosine kinase, qui est la principale famille d'oncogènes en pathologie





Chez l'homme, le gène Kit est localisé sur le bras long (q) du chromosome 4 (4q11-q12) à proximité du gène PDGFRA. [34]



**Figure 7 : la localisation du gène *c-kit***

La fixation à KIT de son ligand spécifique, le stem cell factor (SCF), induit son activation et la transmission de signaux intracellulaires responsables de la prolifération et de la survie des cellules, dans 70 à 80 % des GIST, mais également parfois dans d'autres tumeurs telles les mastocytoses ou les leucémies,[82,102]. une mutation du gène KIT est responsable de l'activation spontanée du récepteur KIT, y compris en l'absence de SCF ; il s'agit d'une mutation dite « gain de fonction ». Il est intéressant de noter que KIT est activé au sein des GIST, même en l'absence de mutations « gain de fonction ». Dans 5 à 10 % des GIST, une mutation « gain de fonction » est détectée sur un gène très proche de *kit*, le *pdgfra*. Les mutations de ces deux gènes sont mutuellement exclusives. Elles sont de nature très variable dans leur localisation et leur type (délétion, insertion, substitution). Les plus fréquentes sont localisées sur les exons 11 et 9 de KIT [14,8].

**Tableau 2 : Les mutations de *kit* et *pdgfr* dans les GIST d'après [corless 4]**

Gène	Exon	Fréquence	Type de mutation
<i>kit</i>	9	10%	Unique (insertion)
<i>kit</i>	11	66%	Très variable
<i>kit</i>	13	1%	Unique (substitution)
<i>kit</i>	17	<1%	Variable
<i>pdgfr</i>	12	<1%	Variable
<i>pdgfr</i>	14	<1%	Variable
<i>pdgfr</i>	18	6%	Variable

La recherche de mutation est indispensable pour le diagnostic de GIST KIT négative, ou les GIST d'histologie inhabituelle. Elle est souvent requise par les oncologues pour les patients atteints de GIST sévère. En effet, la présence de mutations de l'exon 11 de KIT est associée à une forte fréquence de réponse au traitement par le Glivec®, alors que lorsqu'il existe une mutation de l'exon 9 de KIT, un doublement de la dose est préférable

Pour les autres patients, la recherche systématique de mutations serait également utile pour mieux connaître les formes clinico-biologiques, leur pronostic et leur sensibilité aux thérapies ciblées. C'est l'objectif de l'étude Moléculaire des GIST.

### 3) Fonction du récepteur kit

KIT est un monomère enzymatiquement inactif lié à la membrane plasmique. SCF soluble se présente majoritairement sous la forme d'un dimère bivalent. L'interaction de KIT avec son ligand SCF entraîne la dimérisation du récepteur, ce qui à son tour entraîne la phosphorylation et l'activation de la fonction tyrosine kinase de son domaine intracellulaire.

L'activation de cette fonction permet à la protéine KIT de phosphoryler à son tour des protéines intracellulaires effectrices qui assurent la transmission du signal jusqu'au noyau (voir figure 11). Les principales conséquences de l'activation de la protéine KIT sont : induction et régulation de la croissance et de la prolifération cellulaire, et contrôle de la différenciation cellulaire [6].

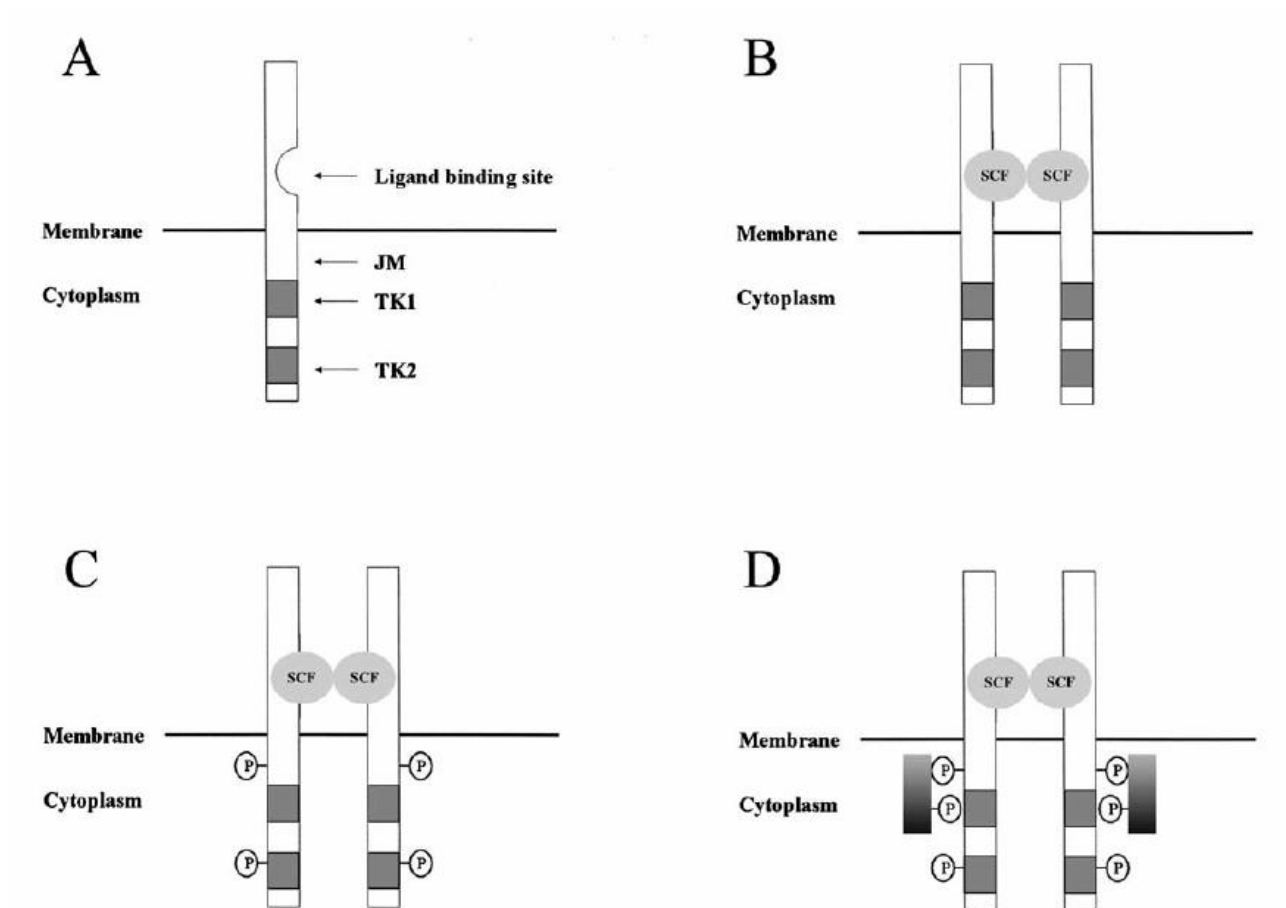


Figure 8 : Fonctionnement normal du récepteur KIT

- (A) Le récepteur KIT se présente sous la forme d'un monomère inactif à la surface de la membrane plasmique.
- (B) L'interaction de KIT avec son ligand SCF entraîne la dimérisation du récepteur.
- (C) Phosphorylation et activation des domaines TK1 et TK2.
- (D) Les phosphotyrosines servent de site de liaison pour différentes protéines intracellulaires effectrices, qui assurent la transduction d'un signal jusqu'au noyau.

## II. Anomalies du gène *pdgfr*

### 1) Gène PDGFR

Chez l'homme, le gène *pdgfra* est situé à côté du gène *Kit* sur le chromosome 4. Les séquences des gènes *kit* et *pdgfra* sont très proche ; il en résulte une grande ressemblance dans la structure des récepteurs correspondants

Dans le tube digestif normal, *pdgfra* est exprimée dans les cellules ganglionnaires matures et les cellules nerveuses. [36]

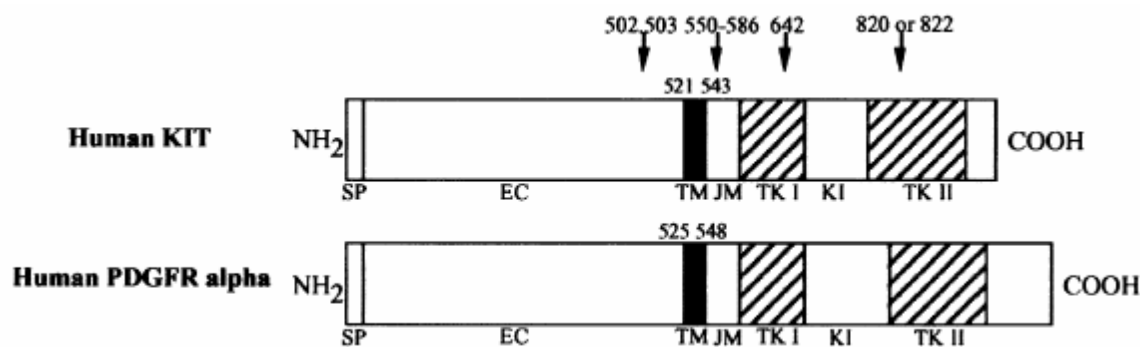


Figure 9: Séquences schématisées des gènes *kit* et *pdgfra* chez l'homme [43]

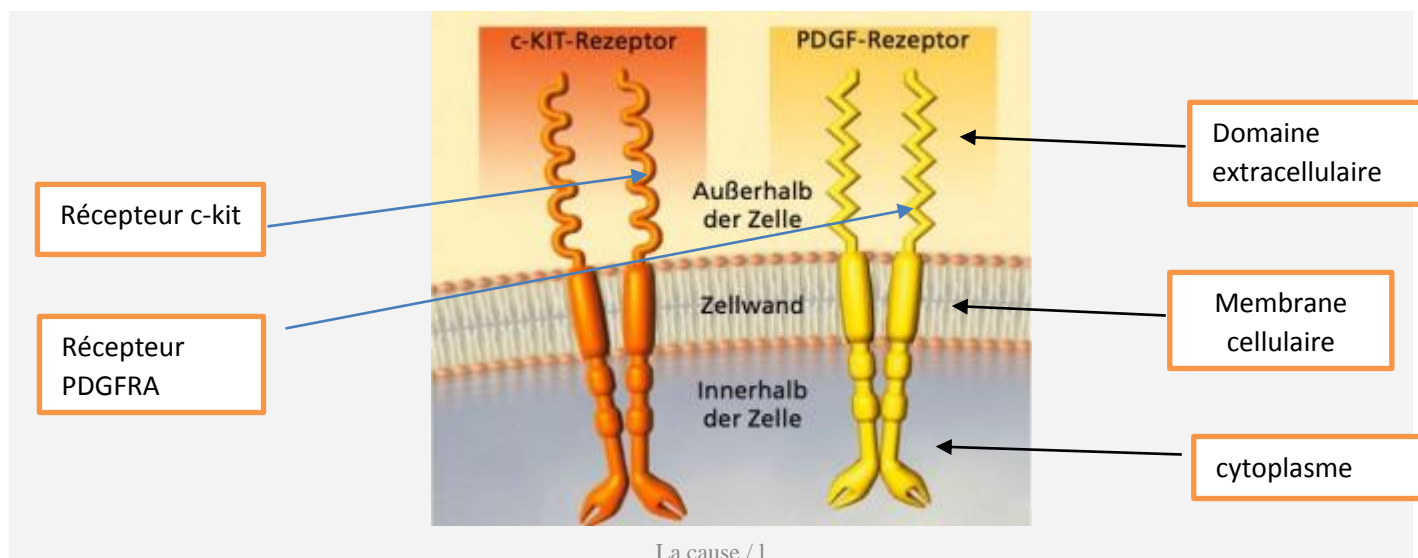
Les mutations de PDGFRA détectées dans les GIST sont essentiellement localisées sur les exons 12 et 18, qui codent respectivement pour les domaines JM et TK2 de PDGFRA. Il s'agit le plus souvent de mutations par substitution, qui touchent le codon 561 pour l'exon 12 et le codon 842 pour l'exon 18. Comme dans le gène *Kit*, un seul allèle est touché par la mutation. Ces mutations jouent également un rôle important dans le développement des GIST. [40]

Environ 10 % des GIST chez l'adulte ne possèdent pas de mutation dans *Kit* et PDGFRA.

Malgré cela, la majorité de ces tumeurs expriment fortement la protéine *KIT* et montrent une activation de *KIT* [27, 23,100]

## 2) Fonctionnement du gène *pdgfra* parallèlement avec *c-kit*

Le gène *kit* et le gène *pdgfra* contiennent les «instructions de construction» pour des protéines de récepteurs spécifiques (récepteurs KIT ou récepteurs PDGFRA) à la surface des cellules. Ces protéines sont les récepteurs des signaux émis par une cellule – comparables à une antenne.



**Figure 10 : fonctionnement des récepteurs**

En présence d'une cellule «saine», des «transmetteurs» (= facteurs de croissance) se lient à la surface au récepteur KIT par ex. Dans ce cas, un enzyme (= tyrosine kinase) est activé en tant qu'élément du récepteur pour envoyer des signaux partiels à l'intérieur de la cellule. Or, le processus de division ainsi stimulé est arrêté de manière naturelle. Pour les cellules GIST, des changements (= mutations) subis par les gènes *kit* et *pdgfra* ont entraîné des «erreurs de construction» pour les protéines des récepteurs – donc des antennes. On assiste alors dans le récepteur KIT par ex. – sans transmetteurs (= facteurs de croissance) de l'extérieur – à un signal durable de division de la tyrosine kinase. En d'autres termes: l'affection GIST rend cet enzyme durablement actif et empêche sa désactivation naturelle. Il en résulte une croissance incontrôlée des cellules – c'est-à-dire une tumeur. Bien que nous parlions ici de «gènes défectueux», il ne s'agit nullement d'un problème héréditaire. Selon nos connaissances actuelles, les GIST résultent de changements (= mutations sporadiques) dans les gènes des cellules de l'organisme et ne seraient donc pas transmis aux enfants. [30,5]

### III. Traitement

Les nouvelles connaissances sur la biologie des GIST ont permis de faire des progrès considérables en médecine humaine dans le traitement de ces tumeurs.

#### 1) Traitement chirurgical

Avant la découverte de l'imatinib, la chirurgie était le seul traitement potentiellement curatif des GIST. Malheureusement, les rechutes sont fréquentes.

### **1-1 Chirurgie des GIST non métastasées**

Le traitement standard des GIST localisées et résécables est chirurgical [1, 5]. L'objectif de l'intervention est une résection complète des tissus pathologiques visibles. Ce faisant, il est capital d'éviter toute effraction tumorale afin de prévenir une dissémination intrapéritonéale qui entraînerait une diminution significative de la durée de survie.

La chirurgie constitue la principale méthode de traitement; elle a pour but d'enlever toute trace de cancer. Dans le cas d'une tumeur de petite taille, il est souvent possible de tout retirer lors de la chirurgie. Lorsque la tumeur est de grande taille ou qu'elle s'est propagée à d'autres organes, on peut quand même tenter d'effectuer une extraction complète, mais, dans ces circonstances, l'ablation d'une partie des autres organes atteints peut s'avérer nécessaire [46].

Une résection en coin (wedge resection) avec marge de sécurité suffisante est recommandée pour les GIST de petite taille siégeant dans l'estomac, alors qu'une résection segmentaire est préférable pour les GIST intestinales. Il est possible cependant que la taille et la localisation de la tumeur nécessitent un traitement chirurgical plus étendu, y compris une gastrectomie partielle ou totale. Pour les GIST oesophagiennes, duodénales et rectales, le traitement de choix est une résection large (wide resection).[33,34]

### **1-2 TRAITEMENT CHIRURGICAL DES GIST METASTATIQUES**

Les métastases sont principalement intra-abdominales, péritonéales, hépatiques.

**Les thérapies ciblées constituent le traitement standard, en première comme en seconde ligne :**

- **Chez les patients métastatiques qui ne répondent pas** à une première ligne de traitement, la chirurgie donne de mauvais résultats et n'est donc pas recommandée. Le recours à un autre médicament doit être privilégié.
- **Chez les patients répondeurs**, la place de la chirurgie reste débattue car le traitement médical devra malgré tout être poursuivi après l'intervention et il n'est pas certain que la chirurgie apporte un réel bénéfice car si elle permet de retirer les lésions visibles, les lésions non visibles (microscopiques) restent en place. En outre, elle peut générer des complications. Il est néanmoins probable que certains patients longs répondeurs puissent bénéficier de cette chirurgie secondaire.[13]

## **2) Traitement adjuvant par les médicaments**

Dans un contexte de maladie métastatique (atteinte abdominale, métastases hépatiques ou les deux) et/ou d'inopérabilité (tumeur trop volumineuse et/ou mauvaise localisation), le traitement de référence devient alors médicamenteux.

## **GIST et prescription d'imatinib**

Dans la plupart des cas, l'oncologue ou le gastro-entérologue prescrira de l'imatinib pour tenter :

- *D'arrêter la croissance des métastases et de stopper la progression de la maladie ou ;*
- *De diminuer le volume de la tumeur, lorsque celle-ci est localisée, afin de rendre le patient opérable.*

Plus connu sous le nom commercial de « Glivec® », l'imatinib est un traitement anti-cancéreux appartenant à la famille des thérapies dites « ciblées » c'est un inhibiteur tyrosine kinase (ITK) dont l'action consiste à bloquer l'activité des cellules responsables du développement tumoral, tout en épargnant les cellules saines de l'organisme, ce qui explique leur faible niveau de toxicité.

Le dosage préconisé est de 400mg/jour (sauf pour les patients présentant une mutation de l'exon 9 qui doivent d'emblée recevoir un dosage quotidien de 800mg).

Pour limiter les risques d'évolution de la maladie, ce traitement doit être pris 7 jours sur 7, sans plage d'interruption (sauf avis contraire du médecin en charge de la prescription), pour une durée indéterminée.

La prescription de ce traitement doit impérativement être combinée à un suivi médical rigoureux incluant :

- *des bilans sanguins pour mesurer la tolérance de l'organisme au médicament (Toxicité)*
- *des examens d'imagerie pour évaluer l'efficacité du traitement, autrement appelée « réponse tumorale ».*

En situation métastatique, la question de la chirurgie, quand elle peut être posée, ne doit pas être soulevée avant 6 à 9 mois après le démarrage du traitement par imatinib ce, même lorsque le patient ne présente qu'une seule lésion métastatique, même lorsque celle-ci est de très petite taille. Ce temps d'attente est indispensable car il permet de s'assurer que d'autres métastases encore microscopiques ne sont pas présentes dans l'organisme, mais aussi de mesurer l'impact réel de la thérapie sur les tumeurs, cette période de 6 à 9 mois correspondant au pic d'efficacité de l'imatinib.[15,30]

# **Matériel & méthodes**



## **I. Population étudiée**

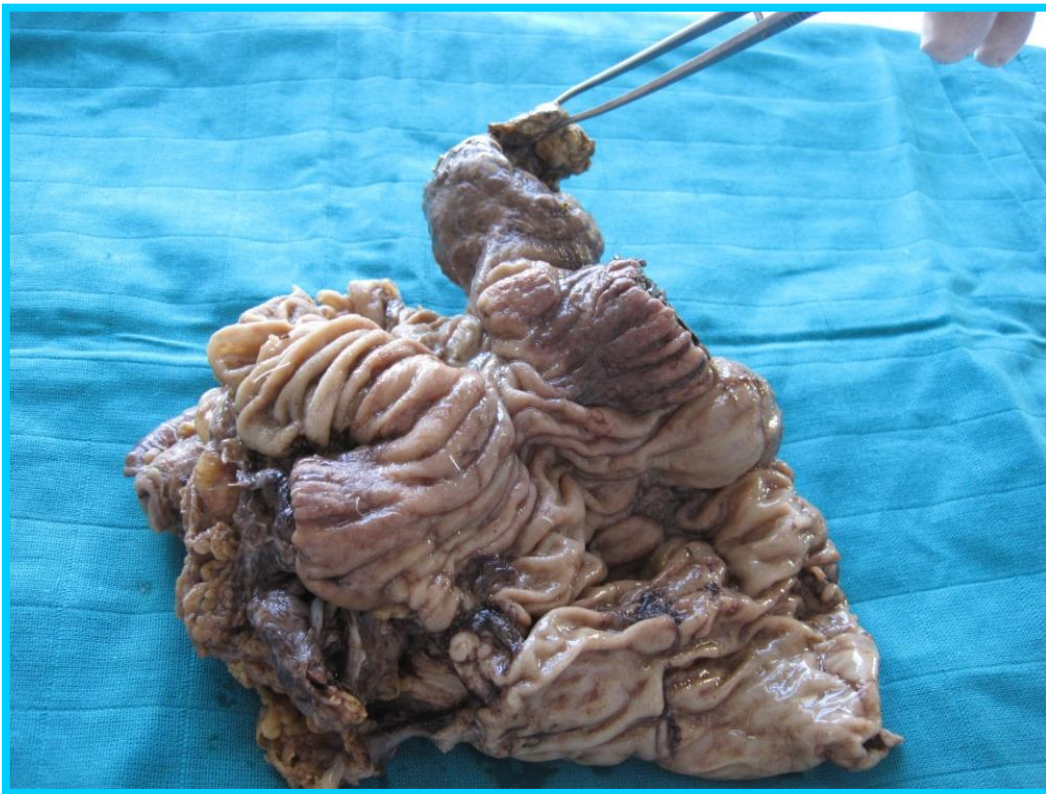Notre étude inclut tous les cas de tumeurs gastro-intestinales diagnostiquées au service d'anatomie pathologique du CHU Hassan II de Fès sur une durée de 5 ans (2009-2014) comprenant 39 patients.

### **1) Étude histologique et immunohistochimique**

#### 1-1 étape macroscopique

Pour les biopsies après fixation de 12h à 24h dans le formol 10% et rinçage à l'eau courante, tous les fragments sont mesurés et inclus en totalité

Pour les pièces opératoires (figure12):après orientation, mesuré mesure et description de la pièce ,elle est photographiée ,encreée et des prélèvements des limites de résection sont réalisés ; ensuite les différentes plans cutanée sous cutané et profonds sont disséqués jusqu'à la tumeur .cette dernière est mesurés et décrite.la pièce est ensuite sélectionnée selon un axe sagittal, frontal ou para-frontal selon l'extension de la tumeur .un schéma de la pièce et une photographie à l'état ouvert sont réalisé



**Figure 11 : Examen macroscopique d'une pièce opératoire**



## 1-2 technique pour l'étude histologique

- -inclusion en paraffine
- -enrobage
- -Coupes et coloration

### ➤ L'inclusion

Les prélèvements ayant achevé leur fixation sont déposés dans des cassettes en plastique, .Puis les tissus contenus dans les cassettes sont déshydratés par passage dans l'alcool ; qui est ensuite éliminé par des bains de toluènes puis inclusion dans la paraffine liquide à 56 °C.


Cette étape est réalisée par un automate appelé histokinette qui se charge de toutes les étapes de l'inclusion.



**Figure12 : Histokinette**

### ➤ Enrobage

La préparation des blocs de paraffine se fait au moyen d'un petit moule préalablement chauffé dans lequel on verse de la paraffine fondue grâce à un distributeur de paraffine, dans lequel on place rapidement la pièce en l'orientant suivant les coupes transversales ou longitudinale pré-envisagées. Puis on laisse refroidir.



**Figure 13 : Appareil d'enrobage**

(A1) : orientation des prélèvements dans la paraffine liquide.

(A2) : refroidissement de la paraffine

➤ **Coupes et colorations**

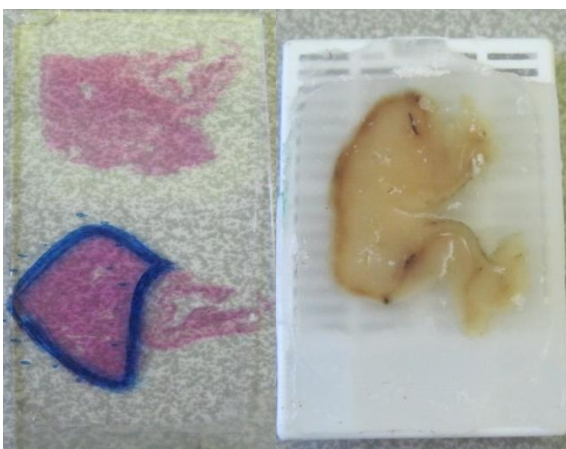
Le bloc solide de paraffine contenant le tissu est coupé grâce à un microtome ; les coupes de 3 à 5 microns d'épaisseur sont étalées sur des lames .

➤ **Coloration Hématoxyline Eosine Safran (HES)**

Après dissolution de la paraffine par passage à l'étuve pendant 15 min le tissu est coloré. La coloration usuelle associe un colorant basique nucléaire (hémateïne, hématoxyline) et un colorant acide cytoplasmique (éosine, érythrosine, ou phloxine). On y ajoute souvent du safran qui se fixe sur le collagène (figure 15) c'est la coloration HES.

Le tissu est coloré à l'aide de colorants basiques tels que l'hématoxyline qui colore les noyaux en bleu ou en noir, et de colorants acides teintant le cytoplasme en rose ou en rouge tel que l'éosine. Le safran colore les fibres conjonctives en jaune

La coupe colorée est protégée par une lamelle de verre collée.



**Figure 14 : étalement sur lame**

## 2-2 Immunohistochimie

Dans cette étude, la recherche de l'expression de *kit* a été réalisée par l'automate (Ventana benchmark) ou par technique manuelle l'automate réalise presque la totalité des étapes :

- Déparaffinage
- Démasquage antigénique
- Blocage des peroydasesendogène : permet de réduire le bruit de fond
- Application de l'Ac primaire
- Révélation
- Contre coloration
- Poste contre coloration
- Montage a l'eau entre lame et lamelle

L'immunomarquage a été recherché au niveau des cellules mononuclées et des cellules multinuclées .seul le marquage nucléaire a été considéré comme positif .nous avons évalué le pourcentage de cellules marquées et l'intensité du marquage d'une façon semi-quantitative.



Figure 15 : appareil d'immunohistochimie

### 2) Etude moléculaire :


L'étude des mutations des GIST par biologie moléculaire est recommandée à visée diagnostique (des GIST CD117 négative en immuno), pronostique et thérapeutique.

Il est bien démontré aujourd'hui que la très grande majorité des GIST s'associent à des anomalies moléculaires dans deux gènes cibles : *kit* et *pdgfra*. Cependant, la recherche de ces anomalies n'est pas actuellement considérée comme nécessaire pour le diagnostic, sauf dans le cas particulier des GIST KIT négatives, et ne peut être réalisée que dans des laboratoires spécialisés. D'autre part, les gènes *kit* et *pdgfra* sont impliqués dans d'autres pathologies, ce qui est spécifique des GIST n'est donc pas la nature du gène impliqué mais le type et le siège des anomalies moléculaires.

### 2.1 Extraction d'ADN à partir de tissus tumoraux

L'Extraction d'ADN est faite à partir de tissus inclus en paraffine (FFPE formaldéhyde/paraformaldehydfixed/parafin-embedded tissues).

Soit par coupe au microtome ou par forage :



Coupe au microtome



forage des tissus

### **Figure 16 : Obtention des tissus tumoraux**

#### **Principe général :**

- ➡ Les tissus inclus en paraffine sont incubés dans le toluène, et ensuite lavés dans des solutions d'alcool pour enlever les traces de toluène.
- ➡ Les échantillons ainsi déparaffinés sont sujets d'une étape de digestion des protéines liées à l'ADN par l'action d'une protéinase K.
- ➡ Enfin les acides nucléiques sont purifiés par capture sur un filtre puis lavage et élution d'ADN.

#### **Protocole**

Le protocole expérimental utilisé dans l'unité d'oncogénétique du CHU Hassan II dispose d'un kit (Applied system) pour la réalisation d'extraction d'ADN.

Solutions utilisées:

Deux solutions de lavage (Wash 1 et Wash2/3) dont la composition est la suivante :

- 42 ml d'éthanol 100% sont ajoutés à la bouteille de concentré de lavage Wash 1.
- 48 ml d'éthanol 100% sont ajoutés à la 2ème solution de lavage Wash 2/3.

### Déparaffinage

- Dans un tube de 1,5 ml contenant 6 coupes de 10 µm ou 4 coupes de 20 µm, 1 ml de toluène est ajouté pour éliminer le complément de paraffine.
- Une centrifugation brève puis une incubation de 3 min à 50°C.
- laver le culot 2 fois avec l'éthanol absolu pour enlever l'excès de toluène
- Le culot récupéré est séché dans l'étuve à 45°C pendant 30 min pour éliminer l'éthanol.

Digestion à la protéase :

100 µl du tampon de la digestion (Invitrogen) avec 4 µl de protéase sont ajoutés au culot séché puis on procède à une incubation de 16h à 56°C sous agitation.

**Tableau 3: Volume du tampon de digestion selon la taille des échantillons FFPE**

Taille de l'échantillon	Tampon de digestion par échantillon
≤40 µm	100 µl
40-80 µm	200µl

### Isolement des acides nucléiques :

Après avoir Préparé extemporanément le mélange « Isolation Additif/Ethanol », il sera ajouté et mélangé à l'échantillon.

**Tableau 4: Volume du mélange Isolation Additif/Ethanol selon le volume du tampon de digestion.**

	Volume du tampon de digestion	
	100µl	200µl
Isolation additif	120 µl	240 µl
Ethanol 100%	275 µl	550 µl
Total	395 µl	790 µl

- ❖ Le mélange ainsi obtenu, est passé à travers un filtre puis lavé avec 700 µl de la solution de lavage Wash1. Une centrifugation pendant 30sec est réalisée, suivie d'un Lavage avec 500 µl de la solution de lavage Wash 2/3 puis d'une centrifugation de 30 secondes à 10000 rpm.
- ❖ Ajouter 700 µl de Wash 1 au filtre, le tout est incubé pendant 30 sec à la température ambiante, suivie d'une centrifugation à vitesse maximale 10000 rpm pendant 30sec.
- ❖ Les échantillons sont ensuite lavés 2 fois avec 500 µl de Wash 2/3, puis centrifugés pour éliminer le liquide résiduel. Le filtre est transféré dans un nouveau tube de collecte et 60 µl de la solution d'éluion à 95°C sont ajoutés suivis d'une centrifugation pendant 1min à 14000rpm. L'ADN est enfin récupéré et conservé à -20°C.

### 1) -Dosage de l'ADN :

#### *But :*

Après extraction de l'ADN à partir d'un tissu tumoral, un dosage quantitatif de l'ADN est nécessaire au Nanovue<sup>+</sup> avant de réaliser la technique PCR.

#### *Principe :*

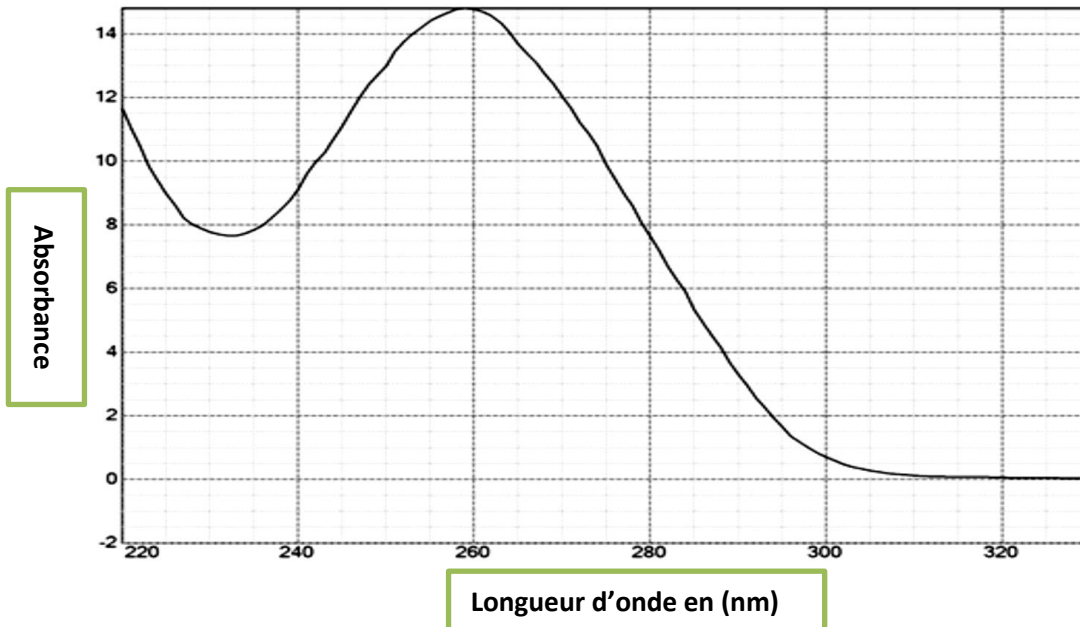
La quantification et la détermination de la quantité d'ADN extrait se fait par mesure de l'ADN sur 2 longueurs d'onde 260 et 280 nm.

La longueur d'onde 260 nm, est la zone d'absorbance maximale des acides nucléiques dans l'ultraviolet, alors que la longueur d'onde 280 nm est la zone d'absorbance des protéines.

Le rapport  $R = A(260)/A(280)$  permet d'évaluer la pureté de l'ADN (à savoir la présence des protéines résiduelles. Il doit être compris entre 1,8 et 2).

La figure 18 montre un exemple de résultats obtenu après détermination des spectres d'absorption de l'ADN extrait par Nanovue<sup>+</sup>





**Figure 17 : Dosage d'ADN du gène c-kit par Nanovue (unité d'oncogénétique de CHU de Fès)**

## 2) Amplification de l'ADN extrait par PCR (réaction de polymérisation en chaîne) :

### Principe :

La réaction PCR permet d'amplifier *in vitro* une région spécifique d'un acide nucléique donné afin d'en obtenir une quantité suffisante pour le détecter et l'étudier.

Pour réaliser une amplification sélective du fragment recherché, l'expérimentateur va devoir optimiser les conditions expérimentales :

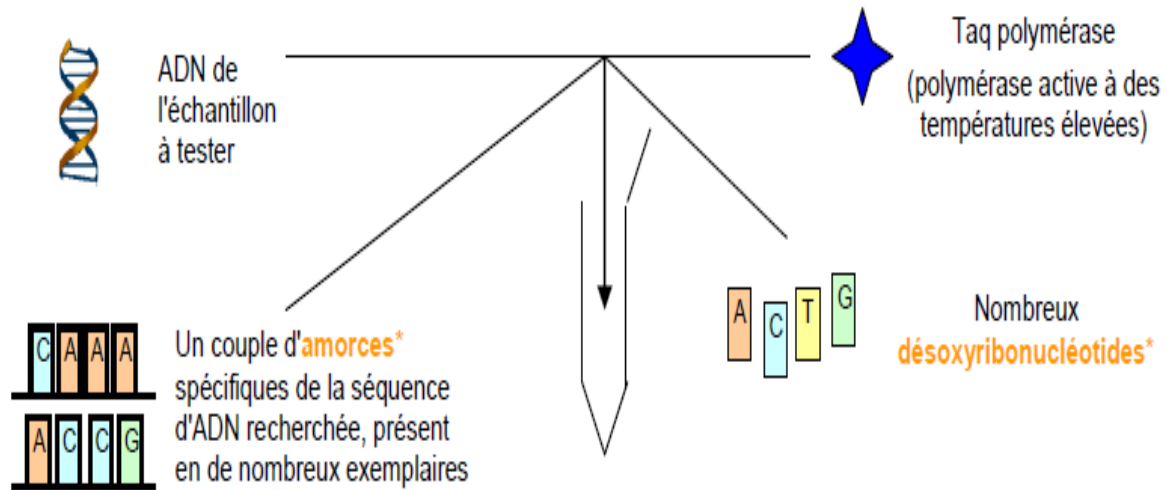
Le choix des amorces favorables :

- Deux amorces, sens et anti-sens d'environ 20 oligonucléotides, capables d'hybrider de façon complémentaire au brin d'ADN ou sur son brin complémentaire, choisies de façon à délimitent l'ADN à amplifier.
- laTaq platinum :

Est le recombinant de l'ADN polymérase complexé avec un anticorps exclusif qui inhibe l'activité de la polymérase. La taq platinum permet d'augmenter la sensibilité, la spécificité et le rendement, tout en permettant l'assemblage des réactions à température ambiante.

- dNTP :

Nucléotides : dGTP, dATP, dTTP, dCTP, appelés globalement dNTPs (DésoxyNucléotides-Tri Phosphates), qui sont les éléments de base utilisés par la TaqPlt pour synthétiser les brins d'ADN complémentaires.



**Figure 18 : principe de l'amplification par PCR**

La réaction :

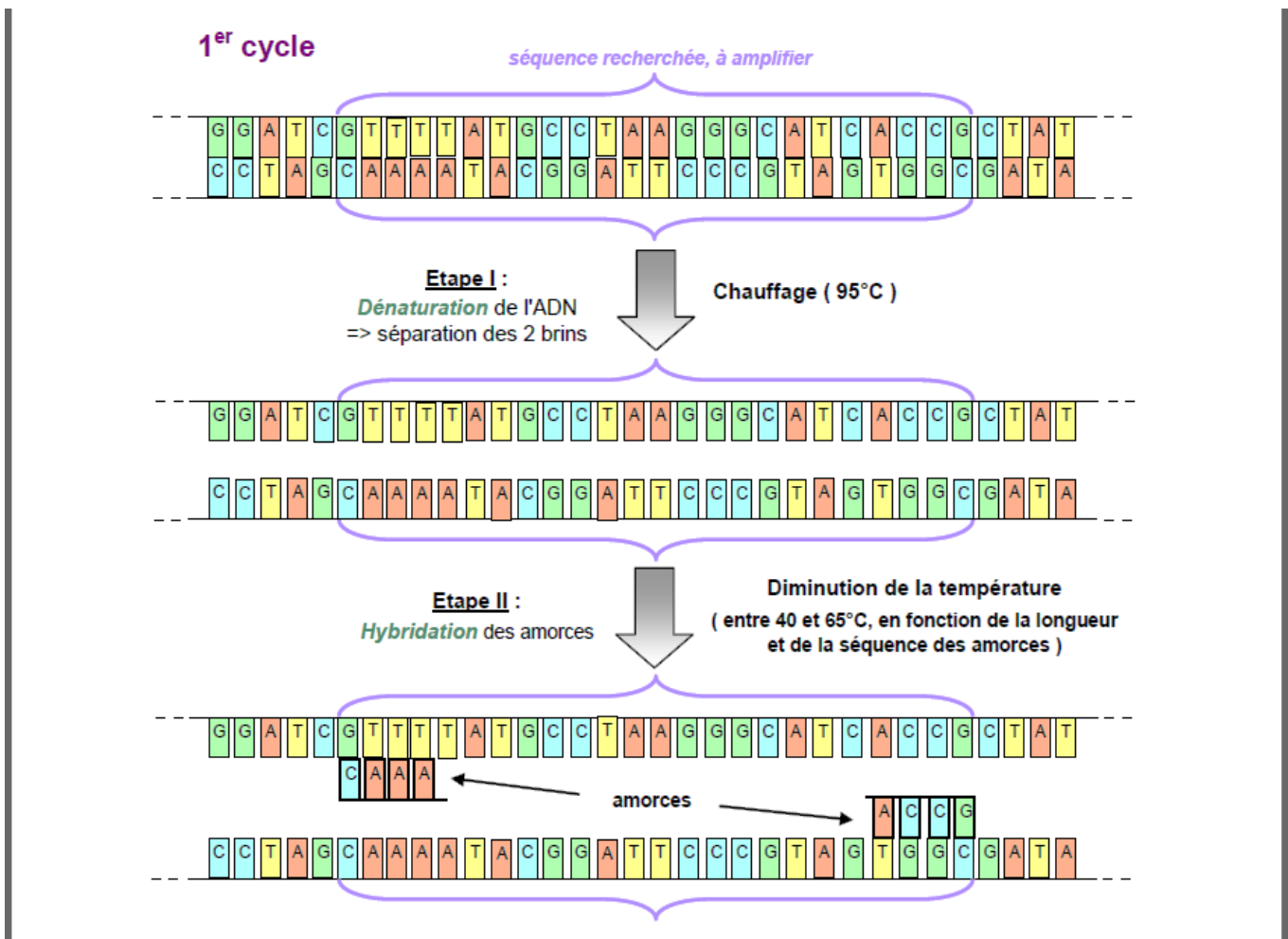
Une réaction de PCR correspond à la succession d'une trentaine de cycles comportant chacun 3 étapes :

- Dénaturation : séparation des deux brins par chauffage ;
- Hybridation des amorces ;
- Elongation des brins d'ADN grâce à la Taq polymérase.

Tous les éléments nécessaires à la réaction sont regroupés dans un tube qui sera soumis aux différentes températures correspondantes à chaque étape. Ces cycles de température sont réalisés automatiquement dans un thermocycleur.

➡ n cycles de PCR permettent en théorie de produire  $2^n$  copies de la séquence ciblée (**amplicon**), il est ainsi possible d'obtenir plus d'un millions de copies de la séquence d'ADN recherchée en une vingtaine de cycles.





**Figure 19 : schéma général d'une réaction de polymérisation en chaîne**

Protocole expérimental :

Une dilution d'ADN dans l'eau stérile est réalisée pour avoir une concentration de 10 ng/μL pour les échantillons des GIST.

Les amorces utilisées pour l'amplification de l'exon 9 et 11 du gène *c-kit* sont :

**Tableau 5 : Amorces utilisées dans la PCR de l'exon 9 et 11 du gène *c-kit***


NOM	SEQUENCE 5' - 3'
Amorce sens: c-kit E9_F	TCCTAGAGTAAGCCAGGGCTT
Amorce anti sens: c-kit E9_R	TGGTAGACAGAGCCTAAACATCC
Amorce sens: c-kit E11_F	GTGCTCTAATGACTGAGAC
Amorce anti sens: c-kit E11_R	TACCCAAAAAGGTGACATGG

Le mix est préparé comme suivant :

**Tableau 6: Réactifs utilisés dans la PCR**

MIX PCR	Concentration	Volume pour 1 Réaction
Buffer mix 10x	10X	5µl
Amorce sens F	200µM	1µl
Amorce anti-sens R	200µM	1µl
dNTPs	20µM	1µl
MgSO <sub>4</sub>	50µM	2µl
Taqplatinum	1µM	0.4µl
L'eau stérile		34.6µl
Volume totale est 45µl		

Le volume final est de 45 µl par tube. Ensuite, 5µl d'ADN sont ajoutés dans chaque tube pour avoir un volume total de 50 µl. Les tubes sont placés dans le thermocycleur et le programme suivant est lancé :



**Figure 20: Programme du thermocycleur**

### 3) Détection et analyse des produits PCR par électrophorèse sur gel d'agarose :

L'électrophorèse est l'une des principales techniques utilisées en biochimie ou biologie moléculaire pour la séparation des protéines ou des acides nucléiques.

#### *Préparation du gel d'agarose :*

A la fin de la PCR, on prépare le gel d'agarose à 2%:

- ❖ Pour cela 1g d'agarose est solubilisé dans 50 ml du tampon de migration TAE 1X (Tris-Acétate-EDTA)
- ❖ Le mélange est chauffé à la micro-onde, puis on ajoute 2 $\mu$ L (10mg/ml) de bromure d'éthidium (BET); c'est un agent intercalant qui se fixe sur l'ADN en émettant de la fluorescence lors de son exposition aux UV permettant de visualiser la migration des acides nucléiques.
- ❖ Pour chaque échantillon, 5  $\mu$ l de produit PCR est mélangé avec 2  $\mu$ l de tampon de charge.
- ❖ La migration à 100V est lancée. Les bandes sont visualisées à l'aide des ultraviolets (figure21).



**Figure 21 : Gel d'agarose déposé sur une table des UV**

### 4) Réaction de séquençage des produits PCR du gène *c-kit* :

La réaction de séquence que l'on utilise au laboratoire repose sur la méthode de SANGER ou méthode des interrupteurs de chaîne, adaptée à la fluorescence.

#### **a. Principe de la méthode de Sanger**

Le recopiage d'un brin matrice par une ADN polymérase ADN dépendante est initiée par la fixation d'un oligonucléotide spécifique (amorce), complémentaire du brin matrice. Cette ADN polymérase va permettre l'élongation d'un nouveau brin complémentaire du brin matrice dans le sens 5' \_ 3'.

#### **But :**

Notre objectif est d'appliquer le séquençage pour détecter les différentes mutations responsables des différentes maladies étudiées. Avant de séquencer nos produits PCR, il faudra les purifier pour éliminer

l'excès d'amorces, de dNTP, d'ADN polymérase et des sels pour ne pas s'interférer avec la séquence d'intérêt.

Cette condition nécessite trois étapes :

- Purification par l'exosap : enzyme de purification des produits de PCR allant de 100pb jusqu'à 20kb
- Réaction de séquence par BigDyeR : La technologie BigDyeTerminator (BDT) utilise un système de transfert d'énergie par résonance (FRET) entre deux fluorochromes fixés sur le même ddNTP et reliés entre eux par un linker.
- Purification par l'x-terminator qui élimine les déchets de réaction

La réaction de Sanger repose sur l'incorporation aléatoire par l'ADN polymérase (BigDye) de ddNTP.

**Tableau 7: produit de réaction de séquence**

Produit	Volume utilisé en $\mu\text{L}$
BigDye 1.1	2
Amorce F ou R(6 $\mu\text{M}$ )	1
Produit de purification	4
Eau stérile	3
Volume totale	10

Le mix est centrifugé rapidement puis placé dans le thermocycleur selon le programme suivant :

**Tableau 8 : programme de thermocycleur pour la réaction de séquence**

96°C	10s	25 cycles
50°C	5s	
60°C	4min	

### **2ème Purification de produit de PCR :**

Le kit Big Dye terminator permet la purification des produits de réaction de séquence en capturant les protéines non incorporées dans la réaction et d'autres molécules chargées qui pourraient interférer lors de la détection de bases par électrophorèse capillaire.

Le mix suivant est préparé :

**Tableau 9 : produit de 2<sup>ème</sup> purification**

Produit	Volume en µL
SAM 45	45
x-terminator	10
Produit de séquence	10
Volume final 65	

Le mélange est vortexé pendant 30 min puis centrifugé à vitesse maximale pendant 2 min. Les échantillons sont finalement lancés dans le séquenceur.

**b. Détermination de séquence:**

Les séquences d'ADN sont déterminées par séquençage automatique selon la méthode de Sanger dans un Séquenceur huit capillaire 3500Dx.

**Lecture de la séquence :**

Une fois la réaction de séquençage est terminée, la taille des fragments obtenus est déterminée par une chromatographie. Le séquenceur détecte la fluorescence sortant des colonnes de chromatographie repérant ainsi les fragments d'ADN et leur taille précise. Le résultat est présenté dans l'appareil sous forme de courbes présentant la fluorescence détectée et l'interprétation qui en est faite en termes de nucléotides

## **II .Méthodes statistiques**

### **1. Recueil des donnés**

Les données ont été recueillies d'une façon prospectives à partir des comptes rendu anatomopathologique, des fiches pré-rempli par les services de gastro-entérologue du CHU Hassan II de Fès et adressé avec le prélèvement comportant les renseignements suivants : nom de patient ;âge ;sexe ;service d'origine; localisation de la tumeur ; type histologique et expression de kit.

L'archivage des donnés en vue de traitement a été réalisé dans un tableau Excel.

### **2. Analyse statistique**

L'analyse des données a été réalisée au moyen du logiciel Epi-info 2000.

La majorité des mutations observées concernant l'exon 11 qui est analysé pour tous les patients concernés. Pour les patients non mutés en exon 11, on procède à la recherche simultanée dans les exons 9 de *c-kit* et 18 de *pdgfr*

Pour les non mutés en exon 11, 9 ou 18, on procède alors à la recherche de variant dans les exons restants 13 et 17 de *c-kit* et 12 et 14 de *pdgfr*.

# Résultats

## I. Etude descriptive

### 1) Répartition des tumeurs gastro-intestinales selon l'âge

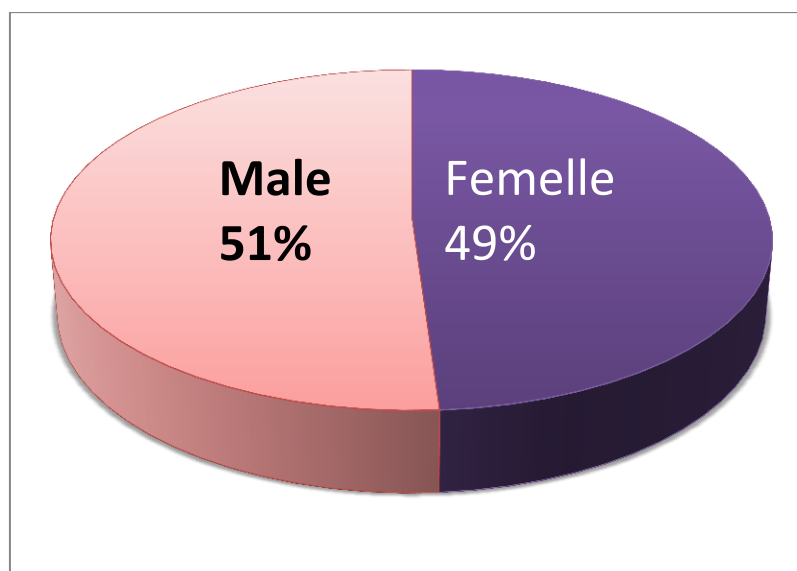
Cette étude est réalisée sur 39 échantillons. L'âge médian de la survenue des GIST varie entre 40 et 79 ans et rarement après 80 ans (à 5%). (Tableau 9).

**Tableau 10 : Répartition des GIST selon l'âge**

Tranches d'âge	Nombre de cas	Pourcentage %
0-10	0	0%
10-19	1	3%
20-29	5	13%
30-39	0	0%
40-49	10	26%
50-69	12	31%
70-79	8	20%
80-89	3	7%

### 2) Répartition selon le sexe

L'étude de la répartition des tumeurs gastro-intestinales selon le sexe, montre une équivalence entre les deux sexes d'un pourcentage de 51% des hommes et 49% des femmes avec un sexe ratio de 1.04

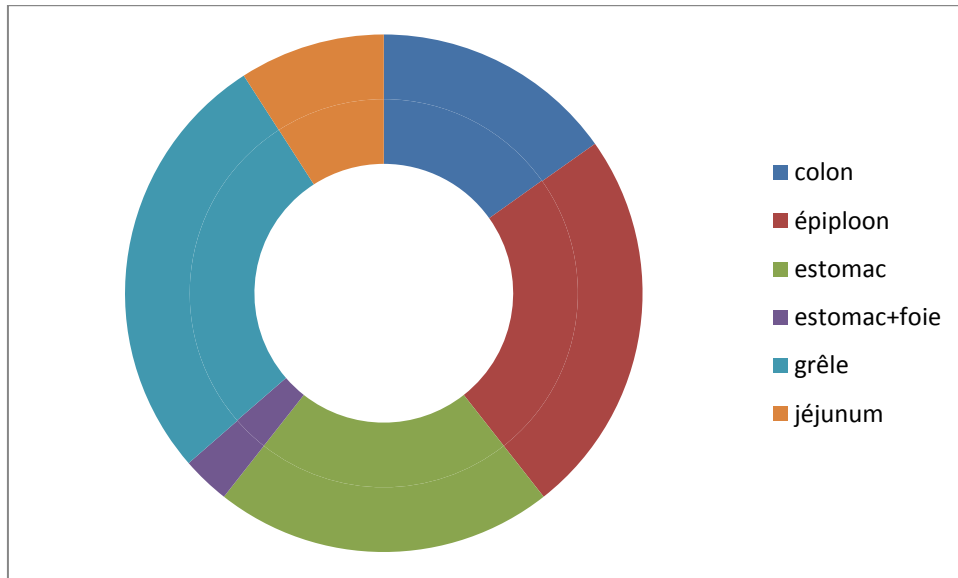


**Figure 22 : Répartition des GIST selon le sexe**



### 3) Localisation des tumeurs gastro-intestinales sur le tube digestif

Ces tumeurs se développent plus fréquemment dans l'intestin grêle (27%), dans l'épiploon (24%), dans l'estomac (21%) des cas, et Les localisations jéjunale ; hépatiques et colorectales sont plus rares occupant 27% des cas.



**Figure 23 : Localisation malignes des GIST dans le tube digestif**

### 4) Répartition des GIST étudiés selon la taille tumorale

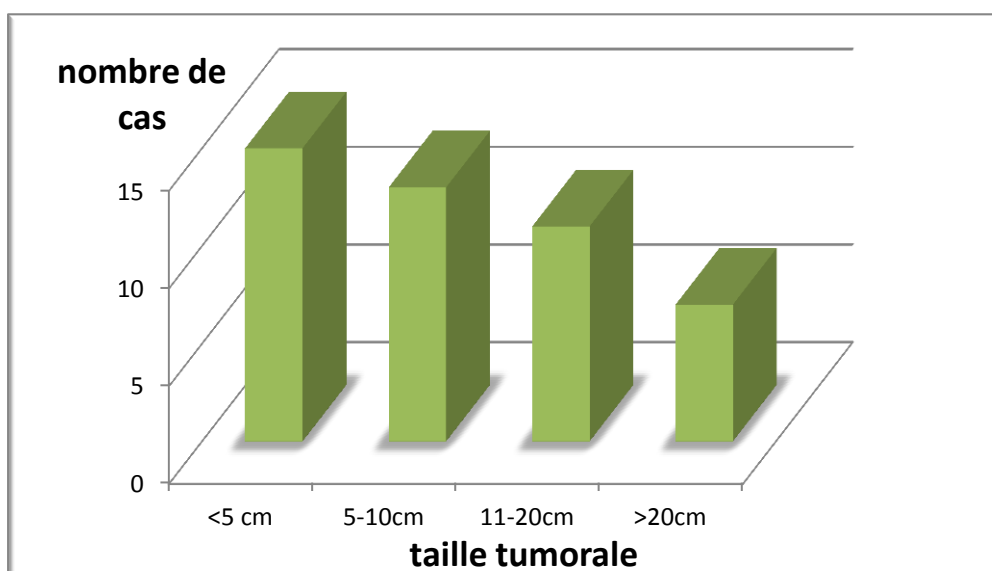
La taille tumorale est un facteur pronostique important, en effet elle détermine le comportement bénin ou malin de la tumeur.

La taille générale n'a pas été précisée pour 8 cas, soit 21 % de l'ensemble des prélèvements,

Le tableau suivant ressemble les résultats obtenus avec une taille moyenne de 7.75cm:

**Tableau 11 : Répartition des GIST selon la taille**

Taille	<5 cm	5-10	11-20	>20
Nombre de cas	11	9	8	3
pourcentage	36%	29%	25%	10%



**Figure 24 : Répartition des GIST en fonction de la taille**

### 5) L'index mitotique (IM)

Un nombre de mitose par 50 champs <5 a été détecté pour 14 cas soit 36% des patients, entre 5 et 20 mitoses on a 54% des cas et 10% seulement ont un index mitotique >20

Les résultats sont représentés ci-dessous :

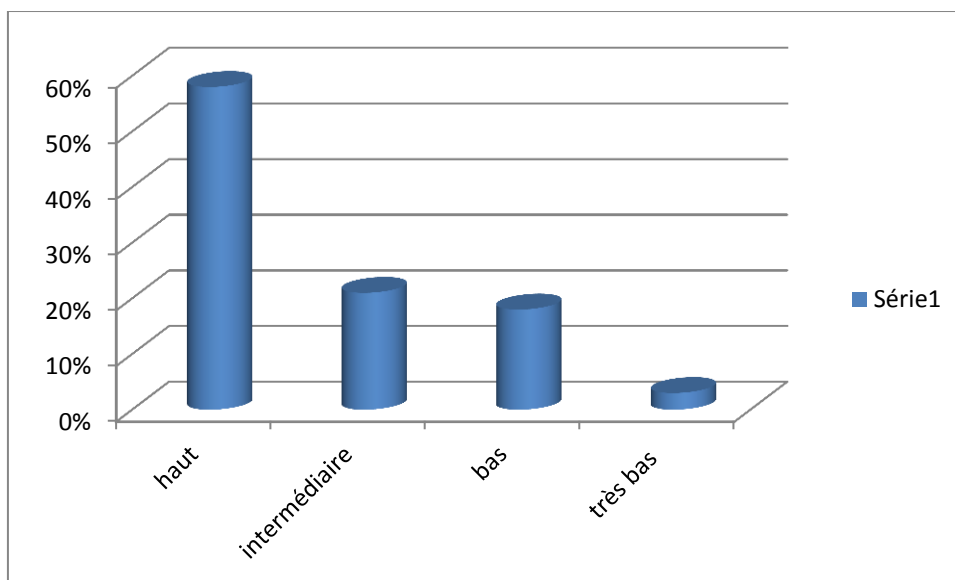
**Tableau 12 : Répartition des GIST selon le nombre de mitoses (IM)**

IM/50 champs	<5	5-10	11-20	>20
Nombre de cas	14	12	9	4
pourcentage	36%	31%	23%	10%

Le taux mitotique tumoral au-delà de cinq mitoses pour 50 champs, est une alerte de danger au cours de diagnostic.

### 6) Risque de récurrence et de métastase (classification de Miettinen)

58% de patient présentent un risque élevé de récurrence et de métastase ;21% ont un risque intermédiaire et 21% présentent un risque bas dont 2% des patients ont un risque très faible.

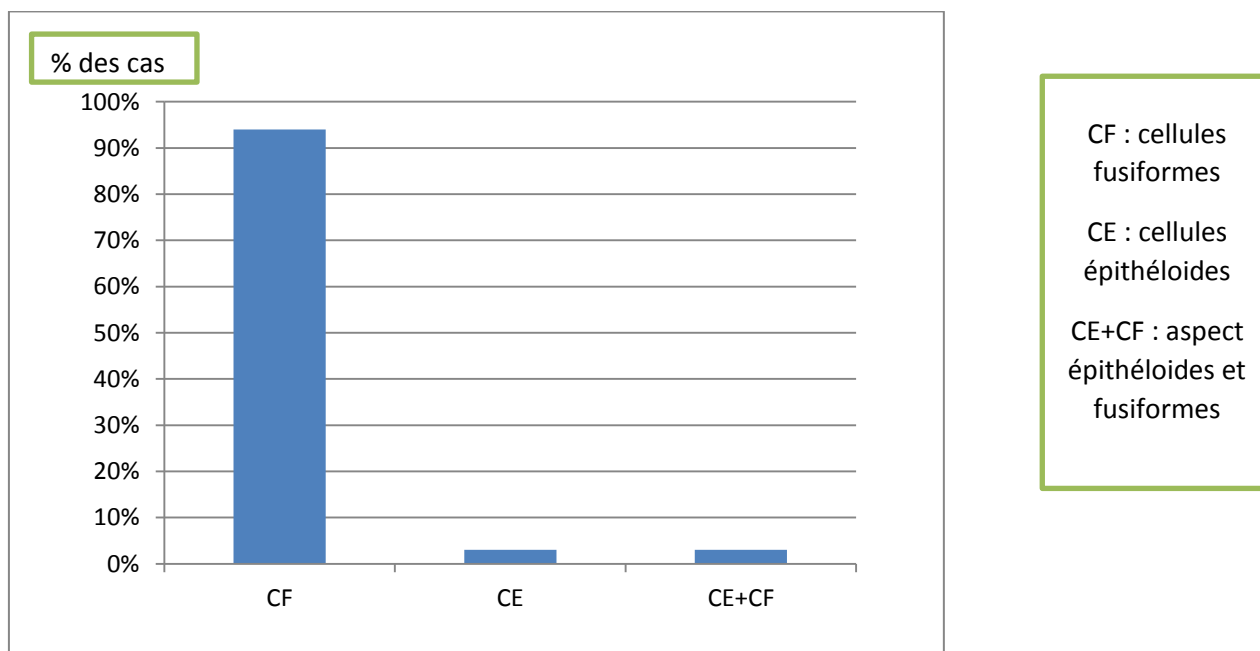


**Figure 25 : Risque de récurrence**

### 7) Type histologique

Deux types de cellules sont le plus souvent rencontrés au niveau des échantillons analysés : cellules fusiformes (CF) (33 cas soit un pourcentage de 94%) ; cellules épithéloïdes (CE) (1 cas soit un pourcentage de 3%).

Dans un seul cas, on a trouvé des cellules d'aspect commun (CE+CF) (3%)



**Figure 26 : la morphologie cellulaire des GIST**

## 8) Expression de CD117 en immunohistochimie

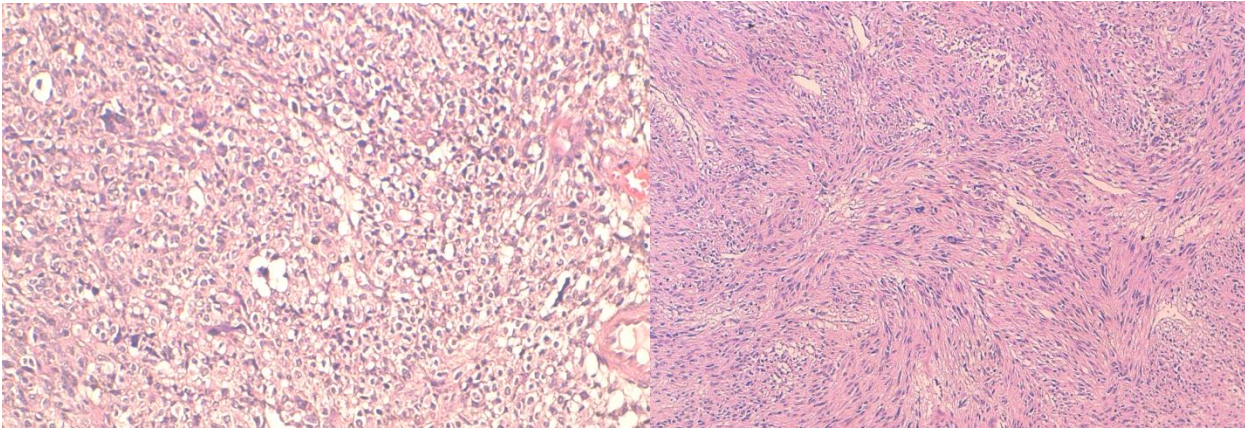
La recherche d'expression des protéines se déroule en deux temps :

- **Observation des cellules tumorales au microscope : Analyse histologique**

Les GIST présentent deux types cellulaires :

*Cellules épithéloïdes (rondes)*

*Cellules fusiformes (allongés)*



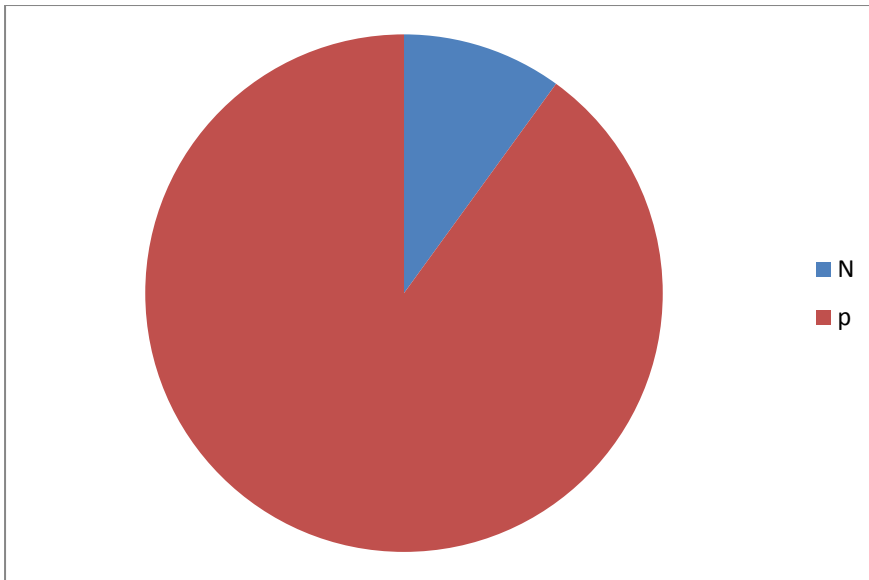
**Figure 27 : HES x 250: GIST de différent aspect**

- **Application d'anticorps sur échantillons de tissus tumoraux : Analyse immunohistochimique**

Les marqueurs immunohistochimiques permettent dans de nombreux cas de déterminer la lignée de différenciation des cellules et d'aboutir à un diagnostic incontestable.

⇒ 28 patients présentent un immunomarquage CD117 positif soit 90% des cas.

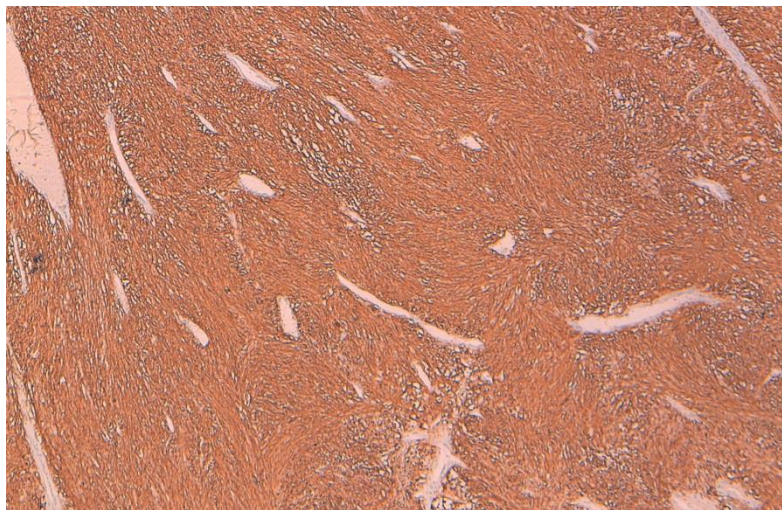
⇒ 3 patients présentent un immunomarquage CD117 négatif, soit 10% des cas.



**Figure 28 : Résultats du marquage au CD117 dans l'analyse des GIST**

**Deux réactions peuvent être observées :**

Les tissus tumoraux se colorent, la protéine KIT est exprimée.



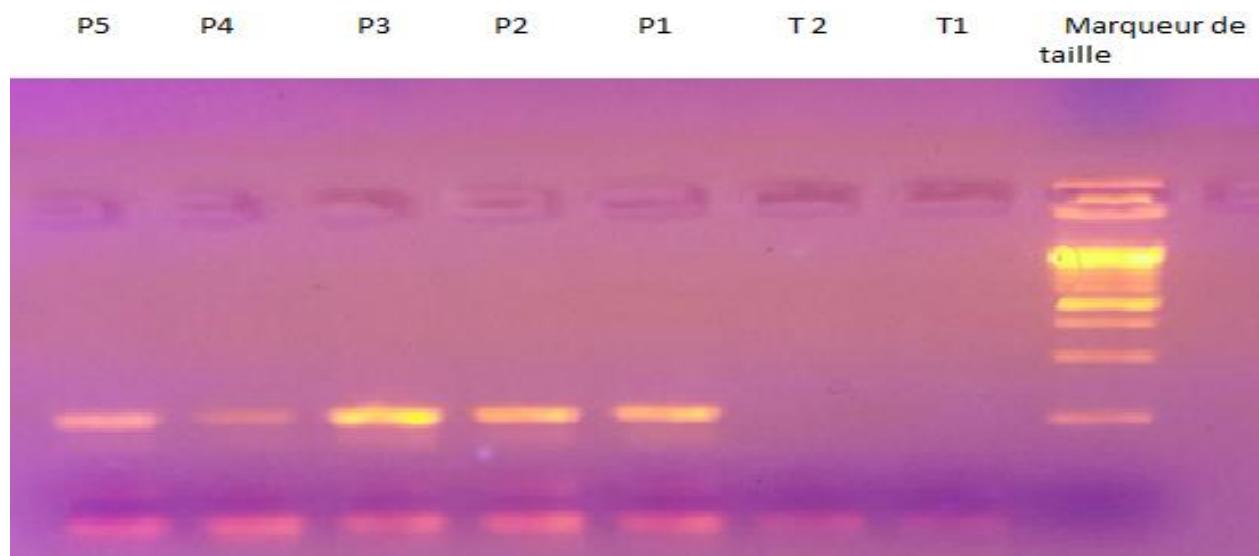
**Figure 29 : Immunomarquage des GIST par CD117**

**9) Analyse moléculaire**

Dans cette étude, l'analyse mutationnelle est effectuée chez 23 patients dans le gène *c-kit*, afin de décrypter les informations génétiques de la cellule et d'identifier la mutation se trouvant à l'origine de ses dysfonctionnements

Nous nous sommes intéressés à la recherche de mutations au niveau de l'exon 9 et 11 du gène *kit*.

### Résultat de PCR :



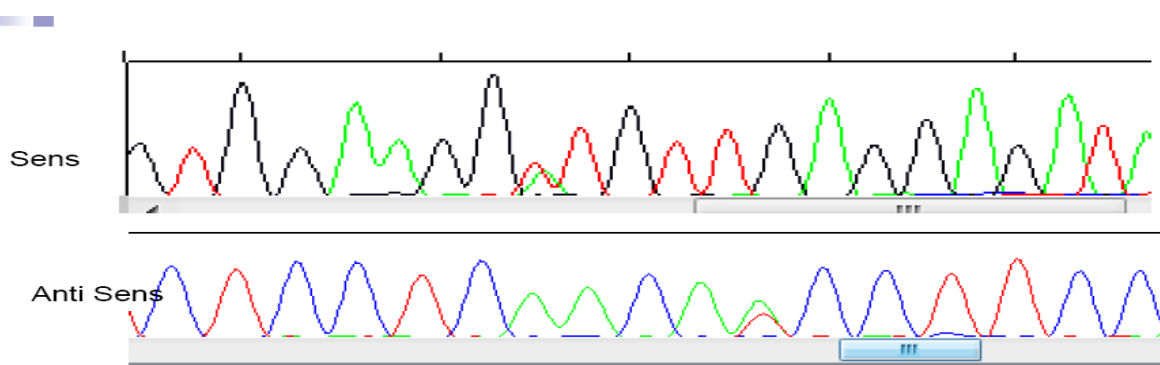
**Figure 30 : Exemple de la bande d'ADN du gène cible c-kit**

Le résultat de PCR a un double intérêt :

- la quantification d'ADN ;
- la confirmation d'une bonne amplification et l'élimination d'une contamination

### Résultat de séquençage :

Dans cette étude, l'analyse mutationnelle est effectuée chez 23 patients dans le gène *c-kit*, afin de décrypter les informations génétiques de la cellule et d'identifier la mutation se trouvant à l'origine de ses dysfonctionnements

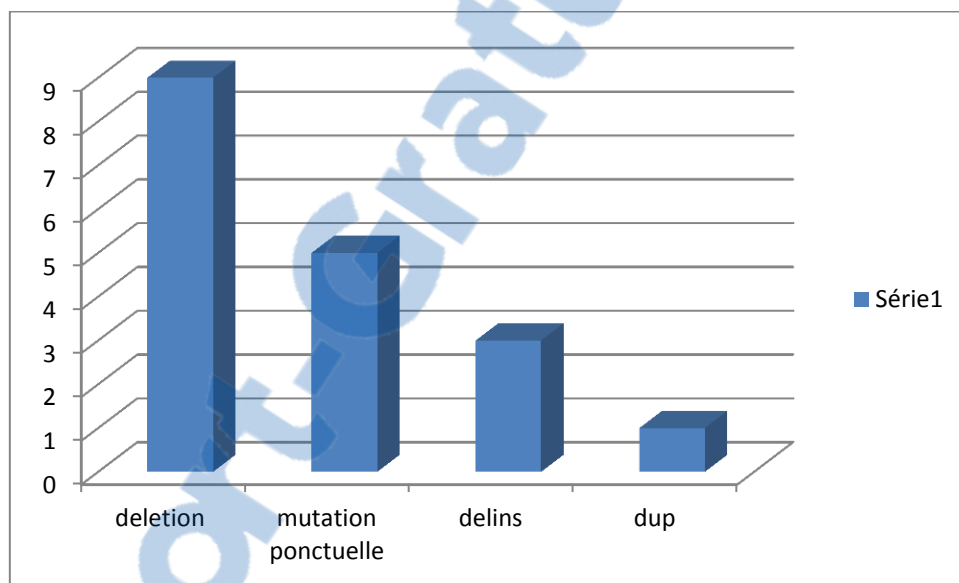


**Figure 31: Séquençage d'ADN montrent une mutation ponctuelle (substitution de T par A)**

Pic en bleu : C. pic en rouge : T. pic en vert : A. pic en noir : G.

L'analyse de l'électrophorégramme obtenu se base sur la lecture de toutes les bases nucléotidiques. On note la présence d'une mutation lorsqu'il y a une substitution insertion ou délétion d'une base par une autre. Cette mutation peut être homozygote alors qu'elle est portée par les 2 allèles, alors qu'on parle d'une mutation hétérozygote lorsqu'elle est portée par un seul allèle.

- 100% des mutations sont localisées au niveau de l'exon 11, par contre il n'y a pas de mutation au niveau de l'exon 9
- Dans notre série 21 patients ne présentent aucune mutation soit 54% des cas ; 23% ont une délétion des bases nucléotidiques, 13% des mutations ponctuelles, 8% des mutations par délétion et insertion et 2% des mutations dupliqué



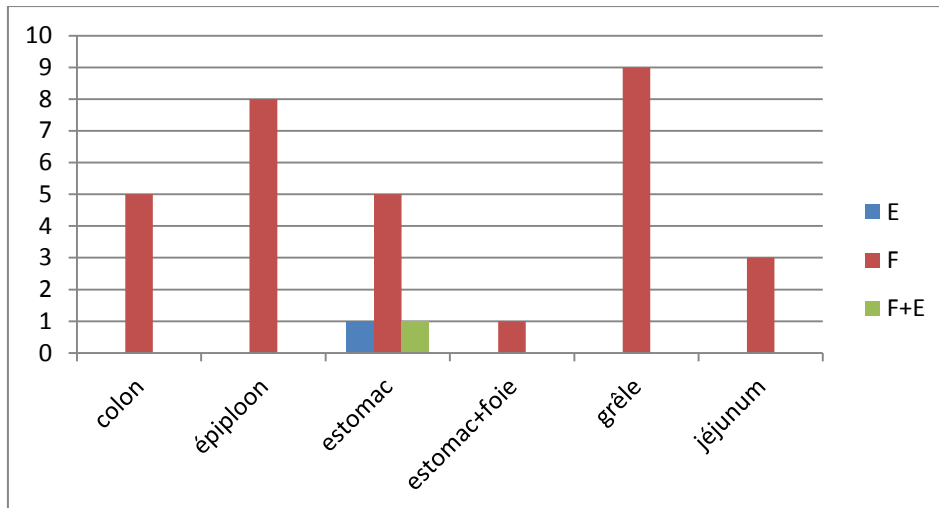
**Figure 32 : Mutation présenté dans l'exon 11**

## II. Etude analytique

Elle a consisté à identifier les facteurs de mauvais pronostic. Plusieurs facteurs pronostiques ont été étudiés en fonction de la survie afin de dégager les éventuels paramètres pouvant prédire l'évolution des GIST



### 1) Corrélation entre le type histologique et le siège



**Figure 33 : Corrélation entre la morphologie cellulaire et le type histologique**

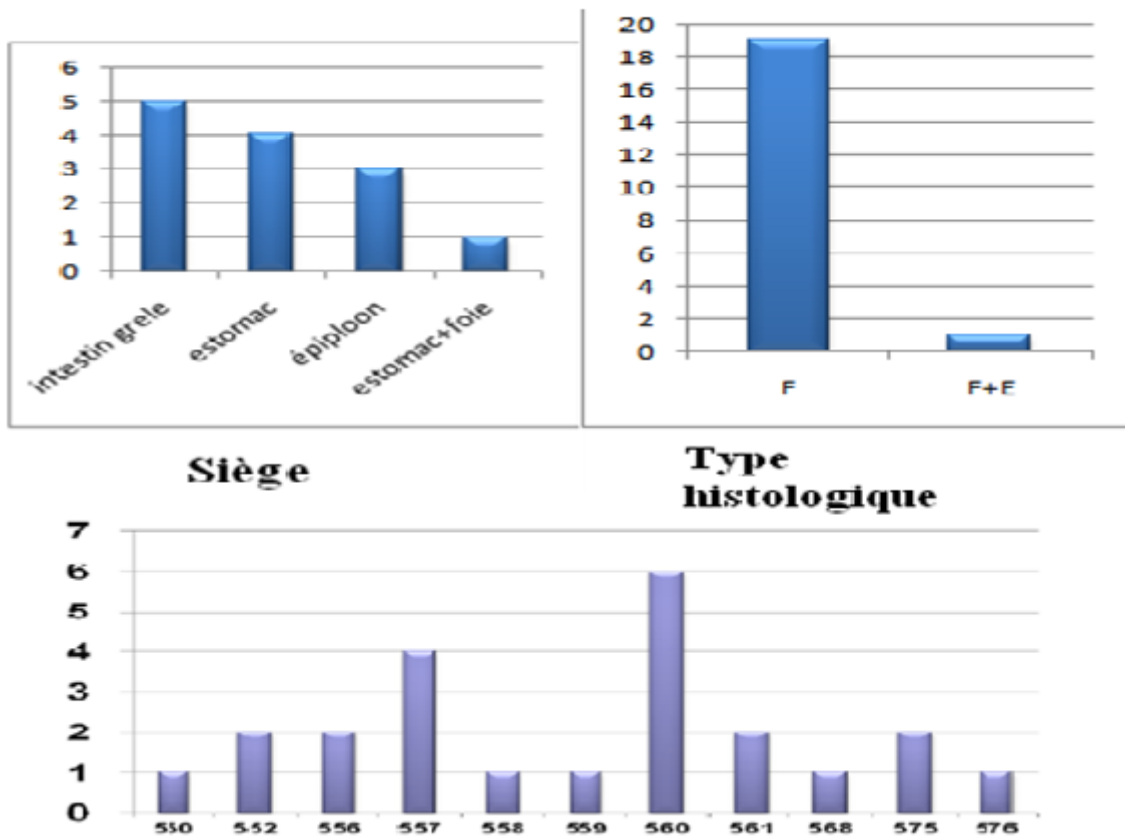
La corrélation entre le type et le siège des GIST a montré qu'il y a un aspect fusiforme présent dans tous le tube digestif, exceptionnellement l'estomac qui présente un aspect différent (figure 29)

### 2) Corrélation entre les mutations, le risque, le siège et le type histologique

La plupart des mutations (560, 557) présentent un aspect cellulaire fusiforme siége principalement dans l'intestin grêle et l'estomac, et rarement dans l'épiploon et le foie. (figure 34)



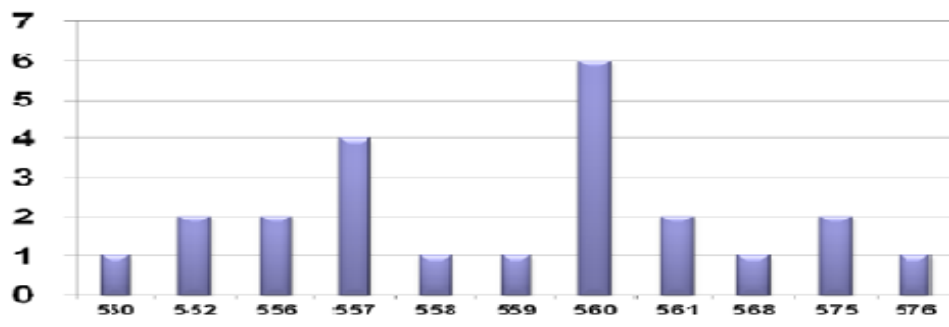
## Mutation de l'exon 11



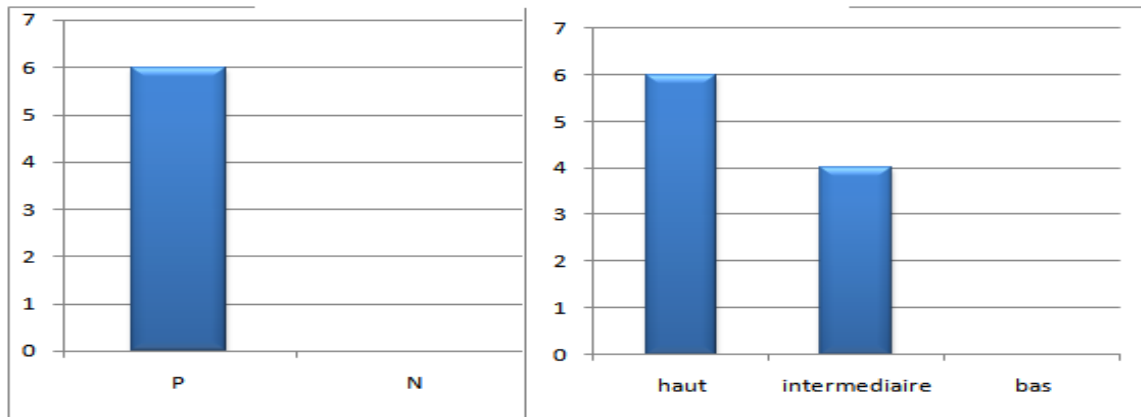
**Figure 34 : corrélation entre les types de mutation, le siège et le type histologique**

### 3) Corrélation entre les types de mutation et l'expression de CD117 et le risque de récurrence

Tous les types de mutation au niveau de l'exon 11 ont un marquage de CD117 positif (100%), dont la majorité présente un haut risque de récurrence estimé de 6 cas. Surtout au niveau des codons 560 et 557.



**Mutation de l'exon 11**



**Figure 35 : corrélation entre les types de mutation, le marquage de CD117 et le risque de récive**

# Discussion

Les tumeurs stromales sont des tumeurs digestives rares; qui représentent entre 1 et 3% des cancers digestifs. [1,8]; en vue de nos résultats, elles représentent 1.3% des cancers digestifs. ce qui rejoint nos résultats, ils se développent aux dépens de l'estomac dans 60-70 % des cas, suivi de l'intestin grêle (25 à 35 %), à un degré moindre au niveau du colon, du rectum, de l'œsophage et de l'appendice (10 %) et encore plus exceptionnellement au niveau du mésentère et du grand épiploon [5]. dans notre contexte les tumeurs sont fréquemment localisées au niveau de l'intestin grêle(27%) ;24% dans l'estomac et 27 % localisées au niveau du colon ; l'épiploon et dans le foie, ce qui est discordant avec les résultats des différentes séries publiées [1,2,5]. L'âge médiane de survenue se situe entre 50 et 70 ans et rarement observés chez la population pédiatrique sans prédominance de sexe. Dans notre série, la moyenne d'âge était de 59 ans avec une équivalence de pourcentage dans les deux sexes ce qui rejoint avec les données de littérature.

En étudiant les critères prédictifs de malignité qui ont été établis par plusieurs études [7,8], en précisant l'immunomarquage et la morphologie. Les tumeurs se caractérisent dans notre étude par une positivité majeure du marqueur CD117 (90%), L'aspect cellulaire des GIST est caractérisé par des cellules fusiformes avec un pourcentage de 94%, un aspect rarement trouvé de cellules épithéloïdes (3%) et un aspect commun avec une incidence de 3%. Cette caractéristique immuno-histochimique est similaire aux données de la littérature qui rapportent une bonne sensibilité du marqueur CD117 pour le diagnostic de tumeur stromale avec des taux de positivité entre 80 et 95 % et un aspect histologique fusiformes avec une taille variable [1,11]

La tumorigenèse des GIST est caractérisés par la présence d'anomalies moléculaires dans deux gènes cibles *kit* et *pdgfr* [18] .Les mutations de *KIT* et *PDGFR* sont fréquentes et de nature très variable .Les plus fréquentes sont les délétions en phase de lecture situées sur l'exon 11 de *KIT* [18] .Dans notre série l'étude inclut que l'exon 11 du gène *kit*, il présente une variabilité des mutations dont 50% des délétions 28% des mutations par substitution 17% des délétions et insertion des bases nucléotidiques et rarement survenue dans les GIST sont des duplications(2%).

L'étude analytique a permis d'identifier les facteurs de mauvais pronostic L'analyse multivariée a montré que l'ADN tumoral et les mutations de *KIT* présentent un immunomarcage positif 100%. En comparant avec les publications plus anciennes qui ont montré que la présence de mutation de *KIT* étaient un mauvais pronostic pour les patients atteints des GIST [112 ; 115].d'autres études rétrospectives n'ont pas confirmé ces premières données

Les mutations ponctuelles de *KIT* sont de faible risque de rechute (Miettinen), celles sur 559 et les mutations de l'exon 18 de PDGFR au risque intermédiaire de rechute et le groupe des délétions du gène *kit* (557-558 ou 560) au haut risque de rechute.

Ces dernières sont en effet très souvent retrouvées en situation métastatique : il s'agit de mutations au pronostic défavorable mais prédictives d'une plus grande sensibilité à l'imatinib [112].

Dans notre contexte, les mutations de haut risque sont les délétions. Les mutations sur les codons 559 - 556 et 560) présentent un risque de récurrence intermédiaire.

# Conclusion

Les GIST, auparavant considérées comme des tumeurs musculaires lisses et classées comme léiomyomes, sont maintenant reconnues comme des entités distinctes de première importance parmi les tumeurs mésoenchymateuses digestives chez l'homme.

Les tumeurs stromales gastro-intestinales (GIST) sont rares mais ne doivent plus être méconnues du pathologiste. Un diagnostic précis est devenu indispensable. Pour le moment, la recherche de mutation des gènes *kit* et *pdgfr* n'est recommandée, en dehors des protocoles de recherche, qu'en cas de GIST KIT-négative.

Les progrès récents de la biologie moléculaire et de la génétique ont permis de découvrir et de comprendre le rôle des mutations de ce gène dans le développement de ces tumeurs. L'intérêt porté à ces lésions s'est renforcé depuis la mise à disposition d'un traitement spécifique, l'imatinib, dont l'efficacité a révolutionné la prise en charge des GIST évoluées.

# Références

- [1]. Yamada Y, Kida M, Sakaguchi T, et al. A study on myogenic tumors of the gastrointestinal tract by endoscopic ultrasonographic. *Digestive Endosc* 1992; 4:396-408.
- [2]. FRANQUEMONT DW. Differentiation and riskassessment of gastrointestinal stromal tumors. *Am. J. Clin. Pathol.*, 1995, 103, 41-47.
- [3]. Sarlomo-Rikala M, Kovatich AJ, Barusevicius A, Miettinen M. CD117: a sensitive marker for gastrointestinal stromal tumors that is more specific than CD34. *Mod. Pathol.*, 1998, 11, 728-734.
- [4]. Ernst SI, Hubbs AE, Pryzygodzki RM, Emory TS, Sobin LH, TJ OL. KIT mutation portends poor prognosis in gastrointestinal stromal / smooth muscle tumors. *Lab Invest* 1998 ;75 :1633-6
- [5]. Kitamura Y, Hirota S, Nishida T. Molecular pathology of *c-kit* proto-oncogene and development of gastrointestinal stromal tumors. *Ann. Chir. Gynaecol.*, 1998, 87, 282-286.
- [6]. Hirota S, Isozaki K, Moriyama Y, Hashimoto K, Nishida T, Ishiguro S, et al. Gain-of-function mutations of *c-kit* in human gastrointestinal stromal tumors. *Science*, 1998, **279**, 577-580.
- [7]. Sircar K, Hewlett BR, Huizinga JD, Chorneyko K, Berezin I, Riddell RH. Interstitial cells of Cajal as precursors of gastrointestinal stromal tumors. *Am. J. Surg. Pathol.*, 1999, **23**, 377-389.
- [8]. Ma Y, Longley BJ, Wang X, Blount JL, Langley K, Caughey GH. Clustering of activating mutations in *c-KIT* juxtamembrane coding region in canine mast cell neoplasms. *J. Invest. Dermatol.*, 1999, **112**, 165-170.
- [9]. Pithorecky I, Cheney RT, Kraybill WG, Gibbs JF. Gastrointestinal stromal tumors: current diagnosis, biologic behavior, and management. *Ann. Surg. Oncol.*, 2000,**7**, 705-712.
- [10]. Nishida T, Hirota S. Biological and clinical review of stromal tumors in the gastrointestinal tract. *Histol. Histopathol.*, 2000, **15**, 1293-1301.
- [11]. MIETTINEN M, SARLOMO-RIKALA M, SOBIN LH. Esophageal stromal tumors: a clinic pathologic, immunohistochemical and molecular genetic study of 17 cases and comparison with oesophageal leiomyomas and leiomyosarcomas. *Am. J. Surg. Pathol.*, 2000, **24**, 211-222.
- [12] Miettinen M, Sarlomo-Rikala M, Sobin LH, Lasota J. Gastrointestinal stromal tumors and leiomyosarcomas in the colon: a clinicopathologic, immunohistochemical, and molecular genetic study of 44 cases. *Am. J. Surg. Pathol.*, 2000, **24**, 1339-1352.

- [13]. Dematteo RP, Lewis JJ, Leung D, Mudan SS, Woodruff JM, Brennan MF. Two hundred gastrointestinal stromal tumors: recurrence patterns and prognostic factors for survival. *Ann. Surg.*, 2000, 231, 51-58.
- [14]. Isozaki K, Terris B, Belghiti J, Schiffmann S, Hirota S, Vanderwinden JM. Germline-activating mutation in the kinase domain of *KIT* gene in familial gastrointestinal stromal tumors. *Am. J. Pathol.*, 2000, 157, 1581-1585.
- [15]. Buchdunger E, Cioffi CL, Law N, Stover D, Ohno-Jones S, Druker BJ *et al.* Ablprotein-tyrosine kinase inhibitor STI571 inhibits in vitro signal transduction mediated by c-Kit and platelet-derived growth factor receptors. *J. Pharmacol. Exp. Ther.*, 2000, 295, 139-145.
- [16]. Palazzo L, Landi B, Cellier C, *et al.* Endoscopic features predictive of benign and malignant gastrointestinal stromal cell tumors. *Gut* 2000;46:88-92.
- [17]. Miettinen M, Lasota J. Gastrointestinal stromal tumors: definition, clinical, histological, immunohistochemical, and molecular genetic features and differential diagnosis. *Virchows Arch* 2001;438:1-12.
- [18]. Miettinen M, Lasota J. Gastrointestinal stromal tumors: definition, clinical, histological, immunohistochemical, and molecular genetic features and differential diagnosis. *Virchows Arch.*, 2001, 438, 1-12.
- [19]. Hirota S, Nishida T, Isozaki K, Taniguchi M, Nakamura J, Okazaki T, *et al.* Gain-of-function mutation at the extracellular domain of KIT in gastrointestinal stromal tumours. *J. Pathol.*, 2001, 193, 505-510.
- [20]. Gorre ME, Mohammed M, Ellwood K, Hsu N, Paquette R, Rao PN *et al.* Clinical resistance to STI-571 cancer therapy caused by BCR-ABL gene mutation or amplification. *Science*, 2001, 293, 876-880.
- [21]. Del Piero F, Summers BA, Cummings JF, Mandelli G, Blomme EA. Gastrointestinal stromal tumors in equines. *Vet. Pathol.*, 2001, 38, 689-697.
- [22]. Miettinen M, Lasota J. Gastrointestinal stromal tumors: definition, clinical, histological, immunohistochemical, and molecular genetic features and differential diagnosis. *Virchows Arch* 2001;438:1-12.
- [23]. Heinrich MC, Blanke CD, Druker BJ, Corless CL. Inhibition of KIT tyrosine kinase activity: a novel molecular approach to the treatment of KIT-positive malignancies. *J. Clin. Oncol.*, 2002, 20, 1692-1703.
- [24] Chen H., Hirota S., Isozaki K., Sun H., Ohashi A., Kinoshita K., O'Brien P., Kapusta L., Dardick I., Obayashi T., Okazaki T., Shinomura Y., Matsuzawa Y., Kitamura Y., Polyclonal nature of diffuse



proliferation of interstitial cells of Cajal in patients with familial and multiple gastrointestinal stromal tumours, *Gut* 51(6) (2002) 793-796.

[25]. Miettinen M, El-rifai W, Sobin LH, Lasota J. Evaluation of malignancy and prognosis of gastrointestinal stromal tumors: a review. *Hum. Pathol.*, 2002, **33**, 478-483.

[26]. Fletcher CD, Berman JJ, Corless C et al. Diagnosis of gastrointestinal stromal tumors: a consensus approach. *Hum Pathol* 2002 ;33 459-65

[27]. Fletcher CD, Berman JJ, Corless C, Gorstein F, Lasota J, Longley BJ et al. Diagnosis of gastrointestinal stromal tumors: A consensus approach. *Hum Pathol* 2002 ;33 459-65.

[29]. Dematteo RP, Heinrich MC, El-rifai WM, Demetri G. Clinical management of gastrointestinal stromal tumors: before and after STI-571. *Hum. Pathol.*, 2002, **33**, 466-477.

[30]. Heinrich MC, Corless CL, Duensing A, Macgregor L, Chen CJ, Joseph N *et al.* PDGFRA activating mutations in gastrointestinal stromal tumors. *Science*, 2003, **299**, 708-710.

[31]. Frost D, Lasota J, Miettinen M. Gastrointestinal stromal tumors and leiomyomas: histopathologic, immunohistochemical, and molecular genetic study of 50 cases. *Vet. Pathol.*, 2003, **40**, 42-54.

[32]. Levy AD, Remotti HE, Thompson WM, Sobin LH, Miettinen M. Gastrointestinal stromal tumors: radiologic features with pathologic correlation. *Radiographics*, 2003, **23**, 283-304.

[33]. Went P.T., Dirnhofer S, Bundi M, Mirlacher M, Schraml P, Mangialaio S, Dimitrijevic S, Kononen J, Lugli A, Simon R, Sauter G. Prevalence of KIT expression in human tumors, *J. Clin. Oncol.* 22(22) (2004) 4514-4522.

[34]. Sattler M, Salgia R. Targeting c-Kit mutations: basic science to novel therapies. *Leuk. Res.*, 2004, **28**, S11-S20.

[35]. Miettinen M, Sarlomo-Rikala M, Lasota J. Gastrointestinal stromal tumors: recent advances in understanding of their biology. *Hum. Pathol.*, 1999, **30**, 1213-1220.

[36]. Rossi G, Valli R, Bertolini F, Marchioni A, Cavazza A, Mucciarini C, *et al.* PDGFR expression in differential diagnosis between KIT-negative gastrointestinal stromal tumours and other primary soft-tissue tumours of the gastrointestinal tract. *Histopathology*, 2005, **46**, 522-531.

[37]. Coindre JM, Emile JF, Monges G, Ranchere-Vince D, Scoazec JY. Tumeurs stromales gastro-intestinales: définition, caractéristiques histologiques, immunohistochimiques et génétiques, stratégie diagnostique. *Ann. Pathol.*, 2005, **25**, 358-385.

[38]. Nilsson B., Bumming P, Meis-Kindblom J.M., Oden A., Dortok A., Gustavsson B., Sablinska K., Kindblom L.G., Gastrointestinal stromal tumors: the incidence, prevalence, clinical course, and

prognostication in the preimatinibm esylateera-a population-based study in western Sweden, *Cancer* 103(4) (2005) 821-829.

[39] Blay JY, Bonvalot S, Casali P, Choi H, Debiec-Richter M, Dei Tos AP et al. Consensus Conference of 20-21 March 2004, under the auspices of ESMO. *Ann Oncol* 2005; 26:566-78

[40]. Miettinen M, Lasota J. Gastrointestinal stromal tumors: pathology and prognosis at different sites. *Semin Diagn Pathol* 2006; 23:70-83.

[41]. Joensuu H. Current perspectives on the epidemiology of gastrointestinal stromal tumours. *Eur J Cancer Suppl* 2006; 4:4-9.

[42]. Raut CP, Posner M, Desai J, et al. Surgical management of advanced gastrointestinal stromal tumor after treatment with targeted systemic therapy using kinase inhibitors. *J Clin Oncol* 2006; 24:2325-31.

[43]. Bellil K, Haouet S, Bellil-Ben Haha S, Jouini M, Bouraoui S, Boubaker J, Boussen H, Kchir N, Zitouna K. Tumeurs stromales du tube digestif: étude épidémiologique et évolutive à propos de 40 cas. *Tunis Med* 2006; 84:26-9.

[44]. Maas CP, Ter Haar G, Van Der GAAG I, Kirpensteijn J. Reclassification of small intestinal and cecal smooth muscle tumor: clinical, histologic, and immunohistochemical evaluation. *Vet. Surg.*, 2007, **36**, 302-313.

[45]. Monges G., Coindre J.M., Scoazec J.Y., Bouvier A., Blay J.Y., Loria-Kanza Y., Mathieu-Boue A., Bisot-Locard S., Incidence of gastrointestinal stromal tumors (GISTs) in France: results of the PROGIST survey conducted among pathologists, *J. Clin. Oncol. ASCO 2007, Ann. Meet. Proc. Part I, Vol. 25, 18S*, 2007, 10047.

[46]. Fall F, Ndiaye B, Ndiaye AR, Diagne Guèye NM, Gning SB et al. Les tumeurs stromales digestives « GIST » : étude rétrospective de dix cas au Sénégal. *J Afr Hépatol Gastroentérol* 2011; 5:210-3.

# Annexes

## **La composition de TAE :**

Pour 100 ml de solution mère diluer 50 fois.

- TRIS 24.2 g
- EDTA 370 mg
- Acétate de sodium anhydre 8.2 g
- Ajuster le pH à 8.2 avec de l'acide acétique pur
- Compléter à 100 ml avec de l'eau distillée.

## **La composition du tampon de charge :**

Le tampon de charge est composé généralement d'eau, de saccharose 1.5 M et d'une teinture souvent le bleu de bromophénol 0.03M

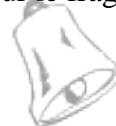## **Les étapes d'Immunohistochimie manuellement :**

Cette technique se fait sur les blocs de paraffine

- v La préparation à la technique (déparaffinage) :
- v Le passage à l'étuve (37°) pendant 1 nuit.
- v Toluène (2bains) ; 5-10 min chacun.
- v Alcool absolu (3bains) ; 5-10 min chacun.
- v Rinçage à l'eau courante ; 10 min.

## **La technique :**

- v Egoutter les lames.
- v Passage dans H<sub>2</sub>O<sub>2</sub> à 0,4% ; 15 min.
- v Rinçage à l'eau courante ; 10 min.
- v Passage dans le Tampon citrate bouillant PH=6,5 ; 5 min.
- v Rinçage à l'eau courante.
- v Rinçage avec PBS (1bain) ; 5 min. (PBS : tampon de lavage qui sert à éliminer les Ac non spécifiques).
- v Egoutter les lames et entourer les fragments par le PA, Mettre le bloquant sur le fragment ; 15 min.
- v Disposer les lames dans une chambre stérile.



- v Application de l'anticorps I et incubation dans une chambre humide et noire.
- v Egoutter un peu les lames, les mettre dans un panier.
- v Rinçage dans du PBS (2bains); 5 min chacun.
- v Application de l'anticorps II ; 30 min.
- v Couvrir les lames pour qu'elles ne sèchent pas.
- v Rinçage dans du PBS (2bains) ; 5 min chacun.
- v Application de la peroxydase.
- v Rinçage dans du PBS (2bains) ; 5 min chacun.
- v Egoutter les lames.
- v Application sur chaque lame de 2 gouttes de substrat chromogène ;
- v 10-15 min.
- v Rinçage à l'eau courante.
- v Egoutter les lames.
- v Application de l'hématoxyline ; 2 min