

Sommaire

Sommaire	1
Table des illustrations	2
Introduction	3
Première partie : étude bibliographique	5
I. Intérêt de l'endoscopie	5
I.1. Réalisation.....	5
I.2. Indications de l'endoscopie.....	12
II. Anatomie et physiologie du pylore.....	16
II.1. Anatomie du pylore	16
II.2. Physiologie gastrique et rôle du pylore	17
II.3. Régulation du tonus du pylore.....	18
Deuxième partie : étude expérimentale	20
I. Matériels et méthodes	20
I.1. Animaux.....	20
I.2. Produit, préparation et administration.....	20
I.3. Schéma expérimental	21
I.4. Critères mesurés.....	21
I.5. Analyse des données	22
II. Résultats	23
II.1. Echelle visuelle analogique	23
II.2. Temps de franchissement du pylore	23
II.3. Nombre de béquillages nécessaires au franchissement du pylore	24
III.4. Présence de lésions iatrogènes	25
III.5. Diamètre du pylore.....	25
III.6. Fréquence cardiaque.....	26
III.7. Bilan des résultats.....	26
Troisième partie : discussion	27
Conclusion.....	30
Annexe I : Résultats bruts	31
Bibliographie.....	34

Table des illustrations

Figure 1: Schéma de l'embout d'un fibroscope	6
Figure 2: Etapes de l'examen endoscopique	8
Figure 3: Bougie pour dilatation de sténose oesophagienne	13
Figure 4: Différentes méthodes de polypectomie	13
Figure 5: Coupe longitudinale schématique de la région du pylore.....	16
Figure 6: Schéma de principe de la rétropulsion.....	17
Figure 7: Score moyen de l'échelle visuelle analogique permettant l'estimation par l'endoscopiste de la difficulté de franchissement du pylore	23
Figure 8: Moyenne des temps de franchissement du pylore en secondes.....	24
Figure 9: Nombre moyen de béquillages nécessaires au franchissement du pylore	25
Photo 1: Incisure angulaire.....	9
Photo 2: Vue endoscopique de la lumière duodénale	11
Photo 3 : Extrémité du cathéter au contact du pylore pour l'administration de lidocaïne.	20
Photo 4: Vues endoscopiques du pylore	26

Introduction

Plusieurs techniques permettent d'explorer le tractus gastro-intestinal. La plus ancienne est la laparotomie exploratrice. Cependant de nos jours, le vétérinaire cherche à se tourner d'abord vers des techniques moins invasives comme l'endoscopie, la laparoscopie ou l'échographie.

L'endoscopie du tube digestif est une technique diagnostique qui a connu un réel essor en gastro-entérologie canine et féline depuis quelques années. Son introduction en médecine vétérinaire a permis en effet d'établir un diagnostic morphologique précoce pour les diverses affections de la muqueuse digestive qui étaient jusque là ignorées ou tardivement identifiées.

Le développement de l'endoscopie gastro-intestinale repose en fait sur un certain nombre de qualités intrinsèques de cette technique. Cette méthode d'exploration endoluminale non invasive permet en effet d'avoir accès à des cavités naturelles normalement inaccessibles comme l'œsophage, l'estomac, le duodénum descendant (et le duodénum ascendant chez les chats et les petits chiens), l'iléon terminal ou le colon. Elle permet la visualisation directe de la lumière digestive et de la muqueuse ainsi que la prise de biopsies ou l'aspiration de liquide luminal pour une analyse bactériologique, parasitologique et/ou cytologique [12,16].

La faible invasivité de l'endoscopie constitue son avantage majeur par rapport à la laparotomie. Elle réduit la période d'hospitalisation et le risque de complications (déhiscence de sutures, péritonite, troubles de la cicatrisation...). Contrairement à la radiographie ou à l'échographie, l'endoscopie et la laparotomie nécessitent néanmoins une anesthésie générale. Cependant la possibilité de réaliser des biopsies confère à l'endoscopie une plus grande sensibilité diagnostique par rapport aux autres méthodes d'imagerie pour les affections de la muqueuse [12].

Chez le chien, le franchissement du pylore par un tube endoscopique pour explorer le duodénum peut néanmoins s'avérer difficile. Cette difficulté technique résulte de la présence d'un coude formé par le duodénum en arrière du pylore et du caractère tonique du pylore pendant la phase inter-digestive dans cette espèce [20].

Une manipulation trop longue, une quantité d'air insufflé dans l'estomac trop importante ainsi qu'une anomalie anatomique du pylore (le plus souvent son hypertrophie) peuvent accroître la

difficulté à franchir le pylore. Cependant dans les cas où la manipulation est correcte et le pylore normal, son passage s'avère assez souvent difficile [12,16,30]. L'ensemble de ces observations explique que chez le chien, les manuels d'endoscopie recommandent généralement de réaliser la duodéoscopie avant l'examen complet de l'estomac.

D'un point de vue pratique, le passage pylorique est encore rendu plus difficile par l'utilisation de différents médicaments fréquemment utilisés en anesthésie vétérinaire [1,9,26]. Or l'anesthésie générale reste un passage obligé pour la réalisation d'une endoscopie digestive en médecine vétérinaire. L'objectif de cette étude clinique est donc d'évaluer la pertinence pratique d'une anesthésie locale du pylore par la lidocaïne lors d'endoscopie pour faciliter le franchissement pylorique chez le chien.

Première partie : étude bibliographique

I. Intérêt de l'endoscopie [5,12,16,30,31]

I.1. Réalisation

I.1.1. Matériel

L'endoscope est encore appelé *fibroscope* parce qu'il transmet la lumière et l'image par environ 100.000 fibres de verre flexibles, réunies en deux faisceaux. Le premier conduit la lumière alors que le second retransmet l'image digestive. L'oculaire grossit l'image réelle qui n'est que de quelques millimètres.

Parallèlement à ces fibres, courent deux canaux; l'un offre les possibilités d'insuffler de l'air pour distendre la cavité examinée ou l'injection et l'aspiration d'eau de rinçage et l'autre laisse passer divers instruments tels que des pinces à biopsie, des brosses pour la cytologie, des pinces pour l'extraction de corps étranger, des sondes pour la coagulation diathermique ou encore des fibres pour la transmission de rayon laser. Ce dernier canal, appelé canal opérateur, doit avoir un diamètre minimum de 2 mm pour permettre le passage de pinces à biopsies d'une taille suffisante. Sinon, la taille des biopsies, qui doivent au moins comprendre la muqueuse et la musculaire muqueuse, est insuffisante, rendant l'examen microscopique non contributif.

L'adaptation d'une caméra vidéo sur l'oculaire permet l'enregistrement des images sur des supports de type diapositives, photographies ou film en vidéo.

En raison de la taille variable des animaux à examiner, il est bien sûr souhaitable de disposer de plusieurs endoscopes, de diamètre et de longueur différents. Tenant compte du prix très élevé du matériel, un compromis doit souvent être trouvé par l'endoscopiste vétérinaire. En choisissant un endoscope dont le diamètre externe varie entre 7.8 et 9 mm, il pourra réaliser une exploration gastro-intestinale chez les chiens et les chats dans la grande majorité des cas. L'inconvénient de ce modèle réside dans la longueur utile limitée à 110 cm, ce qui réduit ou rend impossible l'exploration duodénale dans les grandes races de chien en raison de la longueur importante de leur oesophage. Un fibroscope plus long d'un diamètre externe supérieur à 11 mm s'avère moins utilisable chez les petits animaux.

L'appareil a une vision axiale dans un angle de 90 à 120°. Outre le contrôle des manœuvres d'injection ou d'aspiration, la poignée de commande comprend un système de béquillage incurvant l'extrémité distale(210° vers le haut et 110° dans les autres directions). Ce procédé permet une vision panoramique de la cavité examinée.

A côté de ce fibroscope existe un *videoendoscope* contenant un microprocesseur à son extrémité distale qui retransmet directement l'image sur un écran via un vidéo processeur qui traite les signaux électroniques et les transforme en images. Si cet appareil est très onéreux, il a l'avantage d'être moins fragile que le fibroscope et d'offrir des images de qualité supérieure en terme de définition. Il permet en outre de faire partager l'examen à d'autres observateurs.

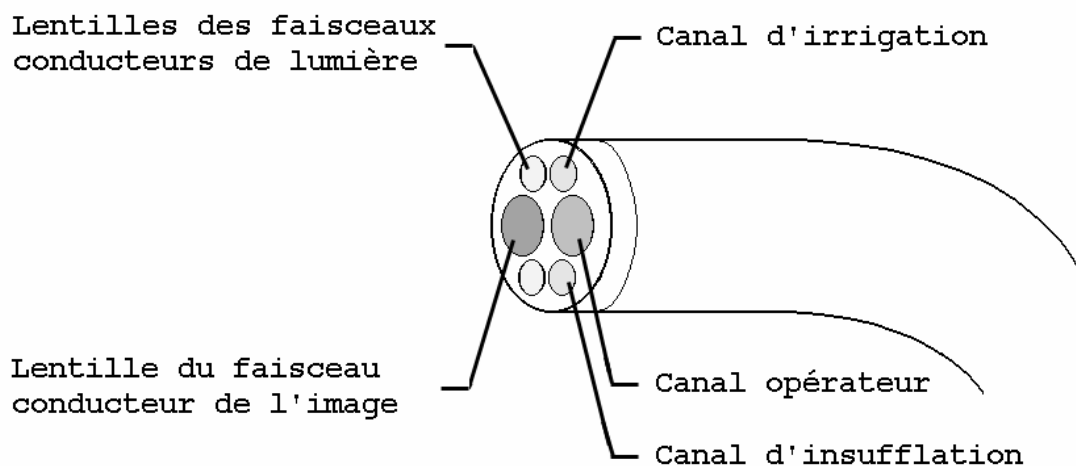


Figure 1: Schéma de l'embout d'un fibroscope

I.1.2. Préparation de l'animal

Pour la réalisation d'un examen endoscopique, l'animal est mis 24h auparavant à la diète hydrique afin de réduire les risques anesthésiques en assurant une bonne vacuité de l'estomac. Cette diète s'avère également indispensable à une bonne observation gastrique.

Par la suite, l'animal est anesthésié et intubé afin d'éviter d'éventuelles fausses déglutitions.

Un pas d'âne est mis en place pour protéger l'endoscope.

L'animal est couché en décubitus latéral gauche, afin de faciliter l'examen du duodénum en libérant l'antra et le canal pylorique du poids des viscères et de réduire les angulations du tube digestif.

La présence d'un aide pour surveiller l'anesthésie, manipuler les instruments et réaliser les biopsies s'avère nécessaire dans de nombreuses situations. En outre, cet aide permet bien souvent de réaliser un examen endoscopique de plus courte durée, réduisant par là même les risques anesthésiques.

I.1.3. Etapes de l'exploration endoscopique des voies digestives supérieures

LA TECHNIQUE ENDOSCOPIQUE

L'animal anesthésié est toujours placé en décubitus latéral gauche pour que le pylore ne soit pas comprimé par les organes intra-abdominaux et puisse être plus facilement franchi.

Un examen complet de l'œsophage, de l'estomac et de la partie proximale du duodénum doit être réalisé systématiquement.

Des manipulations trop importantes ou fréquentes peuvent rendre la progression vers l'avant du tube endoscopique plus difficile et notamment le passage dans le duodénum. Ainsi, il est généralement conseillé de procéder à une première inspection rapide lors de la descente de l'endoscope jusqu'au duodénum, puis à un examen détaillé des différentes structures au fur et à mesure du retrait de l'endoscope.

L'OESOPHAGOSCOPIE

Une fois introduit dans l'œsophage, l'endoscope progresse et montre chez le chien un aspect plissé longitudinalement. Une insufflation d'air permet de distendre la lumière et de visualiser la paroi, rose pâle et brillante.

La présence d'une mousse est fréquente chez l'animal normal. Tout autre liquide comme par exemple de la bile ou un reliquat alimentaire doit faire évoquer la possibilité d'un reflux gastro-oesophagien.

Au niveau de la jonction gastro-oesophagienne, l'oesophage forme une collerette de couleur plus rouge que le reste de la muqueuse oesophagienne.

Chez le chat, le passage entre une musculature striée et un muscle lisse dans le 1/3 postérieur de l'oesophage donne à ce dernier un aspect annelé, qui ressemble à l'image d'une arête de poisson sur une radiographie.

Enfin, la pulsation artérielle est visible à gauche de l'image. Le caractère pulsatile du rétrécissement luminal le différencie d'une masse extrinsèque compressive.

La GASTROSCOPIE

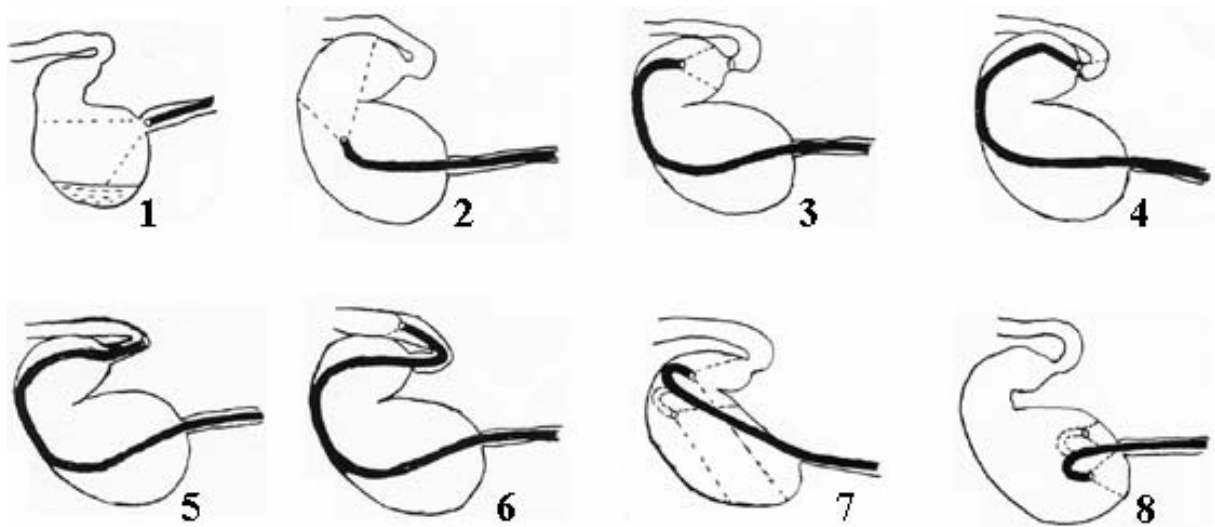


Figure 2: Etapes de l'examen endoscopique

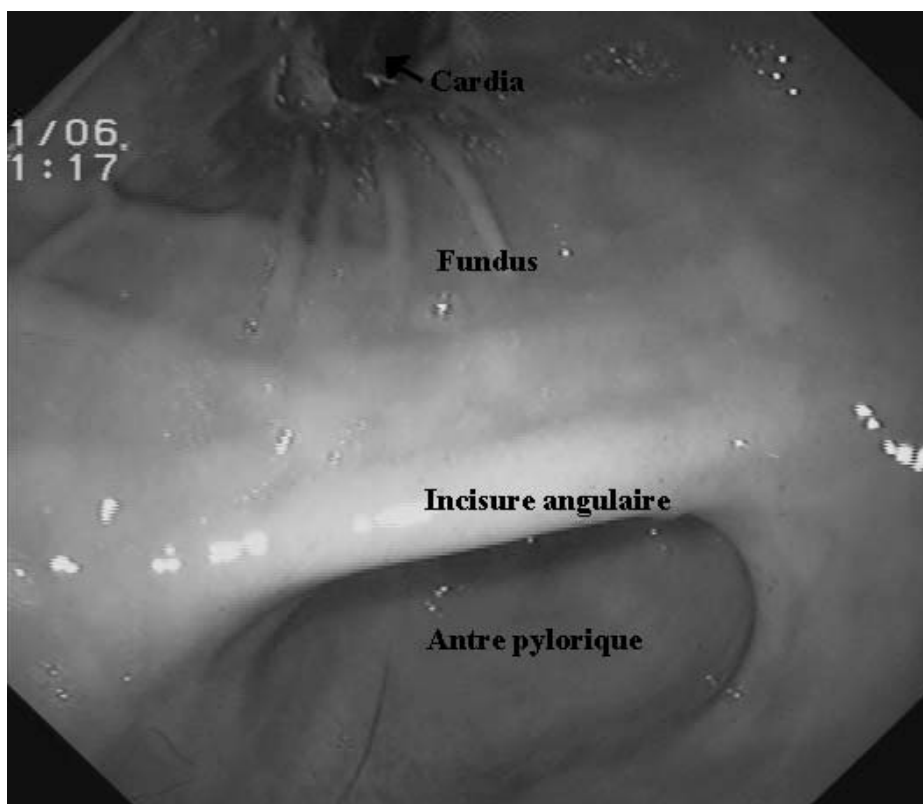
D'après [5]

La présence d'aliments dans l'estomac d'un animal qui avait été mis à jeun avant l'endoscopie permet de suspecter un retard de vidange gastrique d'origine fonctionnelle ou anatomique.

Le cardia franchi, l'endoscope met en évidence les plis longitudinaux de la grande courbure dont le grand axe est suivi par le gastroscopie pour le conduire dans le canal pylorique (figure 2 : étapes 1 à 3).

L'endoscope, après une insufflation d'air suffisante pour distendre les parois gastriques et faire disparaître les plis peut progresser lentement jusqu'à visualiser l'incisure angulaire, qui sépare le fundus à gauche de l'antra à droite. Il est fréquent d'observer des mouvements antraux physiologiques.

Photo 1: Incisure angulaire



Une modification de coloration normale marque la transition entre le corps et l'antra gastrique. Sur le plan histologique, l'antra possède dans la partie superficielle des cryptes glandulaires bordées par une assise de cellules mucosécrétantes et dans la partie profonde des glandes propres. Le chorion ne contient normalement pas d'éléments inflammatoires. La muqueuse fundique se distingue de celle de l'antra par la région des glandes propres. Cette région est en effet beaucoup plus développée car elle occupe plus des 3/4 de la muqueuse. Les glandes propres sont des glandes tubulaires rectilignes et comportent entre autres les cellules sécrétant l'acide chlorhydrique.

L'endoscope franchit ensuite le pylore, pour permettre l'examen du duodénum proximal (figure 2 : étapes 4 à 6).

Le retrait de l'endoscope du canal pylorique laisse apparaître l'incisure angulaire qui sépare le fundus à gauche de l'image et le canal à droite (figure 2 : étapes 7).

Une progression lente et dirigée de l'endoscope vers le fundus montre en rétroversion le fundus et la face gastrique du cardia. Une rotation horaire et antihoraire de l'endoscope complète l'examen du fundus pour mettre en évidence une éventuelle tumeur ou une lésion ulcéreuse (figure 2 : étapes 8).

Rappelons le caractère essentiel de la prise de biopsies. Pour être contributif, cet examen dépend de la qualité du prélèvement réalisé par l'endoscopiste et de l'orientation et de l'interprétation de celui-ci par l'anatomopathologiste.

Après l'examen complet du duodénum, le gastroscopie est retiré jusque dans la lumière gastrique et une inspection complète de cette cavité est réalisée. Enfin une inspection oesophagienne réalisée pendant le retrait de l'endoscope termine l'examen oeso-gastrique

La DUODENOSCOPIE

Le pylore est repéré par la convergence des plis antraux. Son franchissement est réalisé en le gardant dans l'axe de vision de l'endoscope et en appliquant une pression modérée de l'embout de l'endoscope contre l'anneau pylorique. Pendant le franchissement, la vision est obscurcie car l'embout de l'endoscope entre en contact avec la muqueuse du canal pylorique. Une fois le pylore franchi, l'endoscope se trouve dans la partie proximale du duodénum, qui chez le chien n'est pas dilatée comme chez l'homme pour former un bulbe duodénal. Ainsi lors d'endoscopie canine, il est nécessaire d'infléchir l'embout de l'endoscope afin de suivre l'angle aigu formé par le duodénum, et de détacher l'extrémité de l'endoscope de la muqueuse pour visualiser la lumière du duodénum descendant.

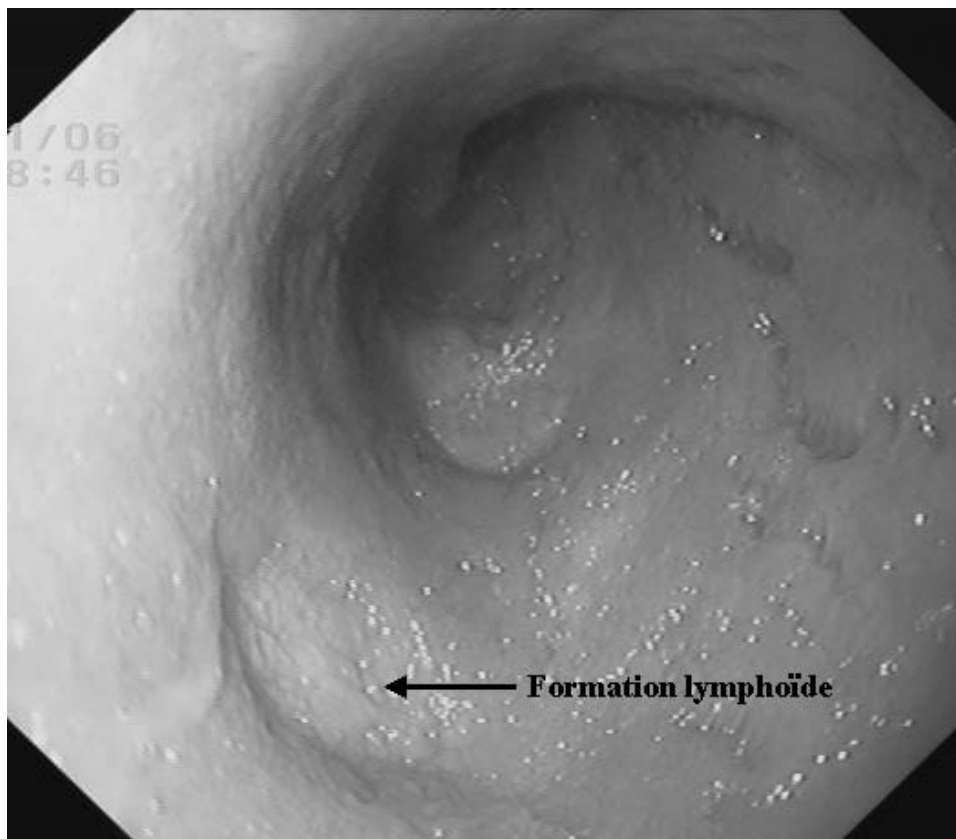
Si le franchissement du pylore est relativement aisé dans les deux tiers des cas, il peut parfois s'avérer délicat. La quantité d'air insufflé dans l'estomac et le nombre de

manipulations contribuent à renforcer la contraction du pylore et sa déviation par rapport à l'axe de l'estomac.

L'endoscope permet l'inspection du segment proximal duodéal et parfois, chez les petits chiens, son segment distal.

La muqueuse, rose à rouge, contient des follicules lymphoïdes, très visibles chez le chien. Ils se présentent sous la forme de cratères d'une taille de 1 à 2cm. Ils ne sont pas visibles chez le chat. En raison de la présence des villosités, la muqueuse présente normalement un aspect granuleux.

Photo 2: Vue endoscopique de la lumière duodénale



Un examen histologique et cytologique est systématiquement réalisé lors de toute duodéoscopie.

Après l'examen du duodénum on peut discerner, lors du retrait de l'endoscope, la papille duodénale majeure. Elle correspond au point d'abouchement du canal biliaire qui apparaît comme un petit dôme de couleur variable, situé à environ 5 cm du pylore sur la paroi

intestinale à gauche. La papille mineure, située plus distalement, s'avère moins souvent visible.

I.2. Indications de l'endoscopie

I.2.1. Place de l'endoscopie dans la démarche diagnostique, thérapeutique et pronostique.

L'endoscopie des voies digestives peut être utilisée chaque fois qu'une affection du tube digestif est soupçonnée. Elle doit cependant rester un examen complémentaire faisant suite à une démarche diagnostique rigoureuse. Le recueil des commémoratifs et l'examen clinique doivent orienter le clinicien. D'autres examens complémentaires de première intention peuvent également être nécessaires. Par exemple lors de vomissements, de nombreuses causes extra-digestives peuvent être responsables et doivent être recherchées (insuffisance rénale, insuffisance hépatique...). Enfin les avantages de l'endoscopie doivent être comparés à ceux d'autres techniques d'exploration comme la radiographie avec produit de contraste, l'échographie ou la laparotomie.

L'endoscopie peut donc être envisagée lors de signes évocateurs d'une atteinte de l'œsophage (régurgitation, dysphagie, dysorexie, sialorrhée...), de l'estomac (vomissements, hématomèse, méléna, dysorexie, amaigrissements, signes d'inconfort gastrique comme les postures antalgiques, la polydipsie ou des bâillements répétés...) ou de l'intestin (vomissements bilieux, diarrhée, hématomèse, méléna, polyphagie ou anorexie, amaigrissement...) [5,12,22].

L'endoscopie présente un intérêt diagnostique. L'observation directe permet la détection des corps étrangers, des déformations et malformations congénitales ou acquises de la paroi (anneau vasculaire, diverticule de l'œsophage, hernie hiatale, sténose cicatricielle, compression extrinsèque ou pariétale) et des infections mycosiques ou parasitaires.

L'examen macroscopique, complété par l'examen histologique de biopsies permet un diagnostic précoce des tumeurs bénignes (polypes) et malignes sténosantes et/ou bourgeonnantes, des lésions inflammatoires (oesophagite, gastrite, duodénite, colite), d'une lymphangiectasie ou d'hémorragies [5,12,22].

L'analyse du liquide d'aspiration endoluminal permet en outre de détecter une surcroissance bactérienne.

L'endoscopie présente également un intérêt thérapeutique. Elle constitue une alternative intéressante à la chirurgie en raison de sa faible invasivité et de son faible taux de complication. Cette affirmation est particulièrement fondée lors de chirurgies complexes et à fort taux de complication comme les chirurgies de l'œsophage.

L'endoscopie permet l'extraction de corps étrangers, la mise en place de bougies ou la dilatation par ballonnet de sténose œsophagienne secondaire à un néoplasme ou à une cicatrisation post-traumatique anormale, la polypectomie, la sclérothérapie ou la cryothérapie d'une hémorragie, la mise en place d'une sonde stomacale percutanée pour la nutrition entérale forcée, la photocavitation au laser en cas de néoplasme œsophagien ou colorectal obstructif [16,23,30].

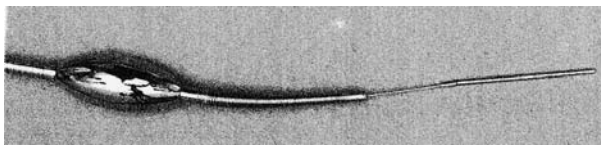


Figure 3: Bougie pour dilatation de sténose œsophagienne

D'après [16]

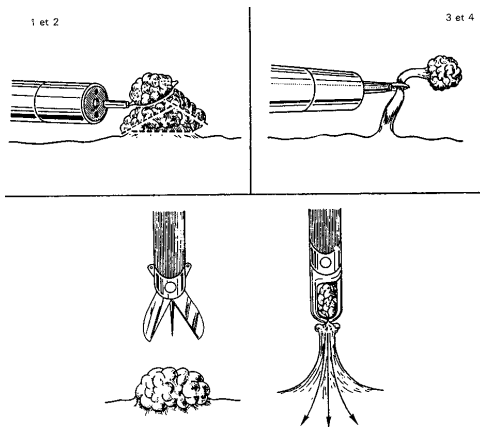


Figure 4: Différentes méthodes de polypectomie

D'après [16]

L'endoscopie présente enfin un intérêt pronostique lors de certains suivis post-chirurgicaux par exemple. On peut ainsi suivre l'évolution cicatricielle après une chirurgie œsophagienne, gastrique, duodénale ou colique ou surveiller les récurrences après une polypectomie ou l'exérèse partielle d'un néoplasme inopérable.

I.2.2. Place de la biopsie endoscopique

La biopsie du tube digestif permet d'établir un diagnostic morphologique et parfois étiologique (mise en évidence d'un agent infectieux par exemple), offrant ainsi le choix du meilleur traitement.

Ses limites sont les suivantes:

La petite taille (0.5 à 2 mm) du prélèvement ne permet pas toujours de représenter la pathologie, soit parce que la lésion se situe trop profondément et n'est donc pas accessible avec une pince à biopsie, soit parce que les lésions sont irrégulièrement distribuées et que le prélèvement a été réalisé en zone saine.

La réponse histologique à divers agents étiologiques est limitée et peut même souvent être la même. C'est par exemple le cas pour les différentes maladies inflammatoires gastro-intestinales.

Les troubles gastro-intestinaux fonctionnels, comme le colon spastique par exemple, n'ont pas de traduction morphologique et ne peuvent donc pas être diagnostiqués par la biopsie. C'est l'absence de lésions qui plaide en faveur de ce type de diagnostic.

Cependant, en cas de tumeur, l'examen histologique des biopsies réalisées par voie endoscopique joue un rôle primordial car il permet d'en préciser la nature bénigne ou maligne, afin de décider du bien fondé d'un traitement chirurgical et/ou médical et d'établir un pronostic argumenté.

Le bon résultat de l'analyse des biopsies digestives dépend donc de plusieurs facteurs: l'expérience de l'endoscopiste pour choisir les sites à biopsier (zones affectées et zones saines), sa dextérité à réaliser des prélèvements de profondeur et de taille suffisantes, la qualité du matériel de prélèvement, la multiplicité des sites biopsiés et la compétence de l'anatomo-pathologiste.

Un prélèvement réalisé à un endroit précis et à un moment déterminé de l'évolution d'une maladie doit être rigoureusement corrélé avec l'examen clinique et endoscopique. C'est en effet dans ce seul contexte, par ailleurs également vrai pour tout autre examen complémentaire, que l'analyse histopathologique devient contributive.

En complément à l'examen histologique, l'examen cytologique de la surface d'une lésion est également utile. Réalisé par frottis avec une cytobrosse adaptée, il est rapide de réalisation et peut permettre l'identification de parasites, de cellules inflammatoires et surtout de cellules tumorales dont l'identification orientera le pronostic.

I.2.3. Conclusion

L'endoscopie est un examen complémentaire de choix dans de nombreuses affections digestives. Elle apporte des informations précieuses pour le diagnostic, notamment grâce à la réalisation de biopsies de la muqueuse, mais elle permet aussi de traiter certaines affections en évitant une chirurgie parfois très lourde et délabrante.

Certaines affections restent malgré tout difficiles à diagnostiquer à cause d'une absence de lésions, de la présence de lésions très localisées ou enfin parce que l'histologie apparaît non conclusive. La longueur de l'endoscope ne permet pas non plus d'examiner la totalité de l'intestin. Pour la majorité des affections de l'intestin cependant, les lésions s'avèrent diffuses et les lésions de l'iléon sont alors généralement de même type que les lésions duodénales, mais en moins sévère [30]. Par ailleurs, comme nous l'avons déjà évoqué, le passage du pylore peut dans certains cas s'avérer difficile et empêcher la réalisation dans de bonnes conditions d'un examen endoscopique exhaustif.

II. Anatomie et physiologie du pylore

II.1. Anatomie du pylore [3,6,10,19]

Le pylore est la région musculieuse qui sépare l'estomac du duodénum. Il est constitué d'un double sphincter qui délimite le canal pylorique. La fermeture du canal pylorique est assurée par un anneau de fibres circulaires très développé, le muscle sphincter pylorique, et par un épaissement de la muqueuse, le torus pylorique.

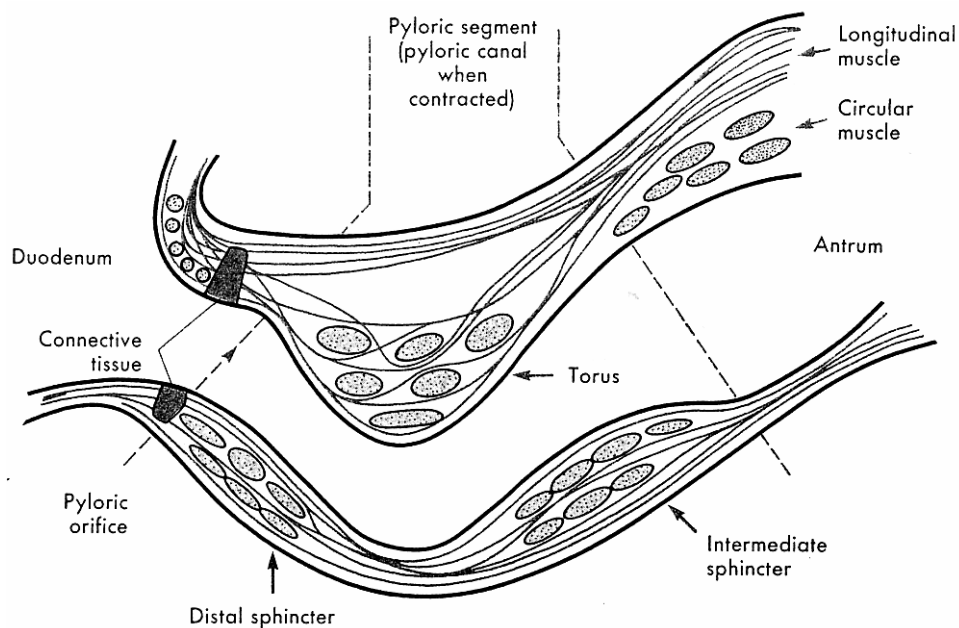


Figure 5: Coupe longitudinale schématique de la région du pylore
D'après [6]

Le pylore possède une innervation extrinsèque issue du nerf vague et du plexus cœliaque. Le plexus cœliaque porte des fibres sympathiques qui provoquent la fermeture du pylore. Le nerf vague porte des fibres cholinergiques qui entraînent également sa fermeture et des fibres non adrénériques, non cholinergiques (fibres NANC) qui provoquent au contraire son relâchement.

Le pylore possède également une innervation intrinsèque composée de plexus intramuraux. Le plexus intra-mural en provenance de l'antrum contient des fibres NANC et entraîne le relâchement pylorique, alors que celui en provenance du duodénum contient des fibres cholinergiques et stimule sa contraction.

II.2. Physiologie gastrique et rôle du pylore [6,15,20]

Chez le chien, on distingue l'activité gastrique lors d'un repas ou en dehors des repas (phase interdigestive).

A l'arrivée du bol alimentaire, le cardia, le fundus et le corps de l'estomac se relâchent. Ce réflexe d'accommodation gastrique permet l'arrivée des aliments dans l'estomac. Les contractions du fundus et du corps restent ensuite relativement faibles. Ce relâchement et la faiblesse des contractions permettent à l'estomac de jouer le rôle de réservoir tant que les aliments ne sont pas prêts à être digérés dans l'intestin.

L'antrum au contraire présente des contractions plus vigoureuses. Celles-ci sont coordonnées avec celles du pylore, et permettent le broyage des aliments et leur brassage avec les sécrétions gastriques. En effet, le pylore se contracte 2 à 3 secondes après le début de la contraction de l'antrum, soit 2 à 3 secondes avant que celle-ci n'atteigne le pylore. Ainsi une petite partie du chyme (le liquide et les fines particules qui présentent moins d'inertie) est propulsée dans le duodénum par la contraction antrale. Puis le pylore se ferme et le reste des aliments est propulsé contre le pylore fermé, ce qui entraîne son reflux dans l'estomac en un mouvement de rétropropulsion. Ainsi l'estomac joue son rôle dans la digestion mécanique et enzymatique de même que dans la régulation du passage du chyme dans le duodénum. L'arrivée du chyme acide dans le duodénum provoque la fermeture du pylore, de manière à ne pas laisser passer une trop grande quantité d'aliment avant que les enzymes alcalines de l'intestin n'aient été sécrétées en quantité suffisante.

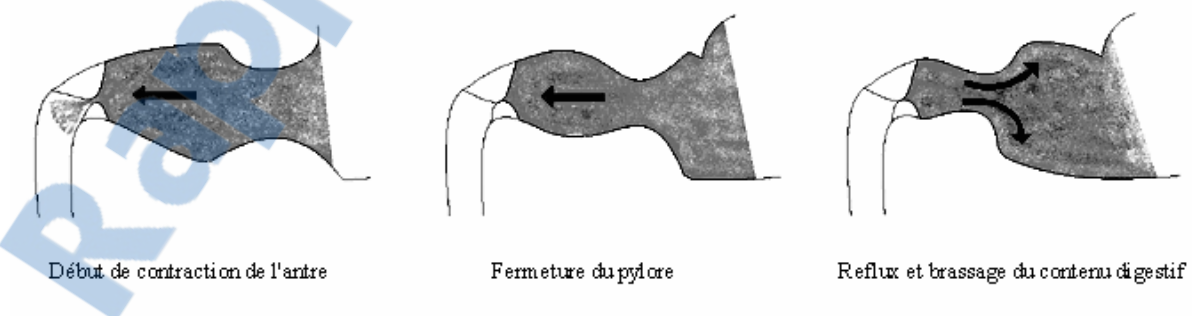


Figure 6: Schéma de principe de la rétropropulsion

Pendant la phase interdigestive, le tube digestif présente de longues périodes de repos entrecoupées de brèves périodes d'activité intense. Cette séquence, appelée complexe myoélectrique migrant (CMM) prend naissance le plus souvent dans l'estomac et se propage

jusqu'à l'iléon terminal. Elle dure 75 à 90 minutes chez l'homme. On distingue généralement 4 phases. La phase I du CMM est une phase de repos pendant laquelle on observe peu de contractions. Pendant la phase II, des ondes de contractions apparaissent de manière irrégulière dont la fréquence et l'intensité augmentent progressivement. La phase III dure environ 3 à 6 minutes et est associée à une activité de contraction intense. La phase IV constitue un retour à un état de repos. Pendant la phase interdigestive le pylore reste fermé. Il se relâche pendant la phase III du CMM. Cette phase est ainsi considérée comme une « chasse d'eau » du système digestif. Elle permet d'évacuer vers l'aval les éléments non encore digérés.

Au repos, en raison d'un tonus basal d'origine myogène, le pylore est donc fermé. Cependant de nombreux facteurs nerveux et hormonaux sont connus pour moduler ce tonus basal. Ainsi certains facteurs augmentent la contraction du pylore et d'autres au contraire relâchent le pylore et provoquent son ouverture.

II.3. Régulation du tonus du pylore

Des études mesurant la vitesse de vidange gastrique ou la pression intrapylorique après section ou stimulation des différentes afférences nerveuses du pylore ont montré que les fibres sympathiques issues du plexus cœliaque, les fibres cholinergiques en provenance du duodénum et celles issues du nerf vague augmentent la contraction du pylore. Les fibres non adrénérgiques non cholinergiques (NANC) en provenance de l'antrum et celles issues du nerf vague provoquent le relâchement pylorique [2,3,13,17,18,19,32,34].

Le neurotransmetteur des fibres NANC n'est pas encore identifié clairement. Il pourrait s'agir du peptide intestinal vasoactif (VIP) ou du monoxyde d'azote (NO) ou même des deux [4].

La régulation hormonale du tonus pylorique s'avère toujours discutée. On observe ainsi qu'une solution acide ou riche en lipides est éliminée moins vite qu'une solution isotonique d'eau salée. L'arrivée d'acide chlorhydrique (HCl) ou de lipides dans le duodénum provoque donc la fermeture du pylore. Or on sait que ces substances provoquent la libération d'hormones comme la sécrétine et la cholecystokinine. De plus des études ont montré que l'administration intra veineuse de ces hormones augmentait la contraction pylorique [14,25]. Cependant les doses intra veineuses nécessaires pour obtenir un effet apparaissent bien plus

élevées que les taux sériques observés lors de stimulation endogène. On ne sait pas encore si des différences de concentration locales peuvent expliquer ces observations ou si la libération d'hormones n'entre pas en jeu dans la régulation du tonus du pylore [25].

Au niveau cellulaire, les muscles du pylore présentent des contractions spontanées résultant de variations de leur potentiel de membrane. Les fibres cholinergiques et les substances excitatrices (comme la cholecystokinine) augmentent le tonus du pylore en dépolarisant les cellules musculaires pyloriques, induisant leur contraction. Au contraire les fibres NANC et les substances inhibitrices provoquent un relâchement du pylore en hyperpolarisant ces mêmes membranes cellulaires [29].

L'effet de nombreuses molécules sur le pylore a également été évalué. Certaines comme le glucagon ont été proposées empiriquement pour faciliter le franchissement du pylore lors d'endoscopie [12]. Cependant diverses études cliniques ont montré que ni l'atropine, ni le glucagon, ni le métopropramide ne sont efficaces pour faciliter l'intubation endoscopique du duodénum [21].

L'effet des agents anesthésiques a également été évalué. Le glycopyrolate, la mépéridine et l'acépromazine ne facilitent pas le franchissement du pylore, alors que la morphine et l'association morphine – atropine le rendent plus difficile [8,9]. L'anesthésie générale, bien que nécessaire à la réalisation d'une endoscopie digestive chez le chien, s'avère donc susceptible de rendre plus difficile le passage pylorique par le fibroscope.

De nombreux auteurs s'accordent pour affirmer que chez le chien, tout examen endoscopique du tube digestif devrait comporter une duodéno-scopie [5,12]. Cependant, le franchissement du pylore s'avère difficile voire impossible dans 1/3 des cas. Les tentatives pharmacologiques de facilitation de l'intubation duodénale réalisées jusqu'alors se sont toutes montrées décevantes. Ainsi les gastrocinétiques ou les agents pré-anesthésiques administrés par voie intraveineuse ou intramusculaire n'ont pas permis d'améliorer nettement la réalisation du passage pylorique [8,9,21].

L'objectif de cette étude est d'évaluer la pertinence clinique d'un « artifice » anesthésique pour faciliter l'ouverture et le passage pylorique. Nous proposons de déterminer l'effet d'un anesthésique local, la lidocaïne, appliqué directement sur la muqueuse pylorique par aspersion depuis le canal opérateur de l'endoscope.

Deuxième partie : étude expérimentale

Cette étude prospective randomisée en double aveugle contre placebo a été réalisée dans le cadre de l'école nationale vétérinaire de Toulouse, avec la collaboration des unités pédagogique et clinique de médecine et d'anesthésie-réanimation du département des sciences cliniques des animaux de compagnie, de sport et de loisirs.

I. Matériels et méthodes

I.1. Animaux

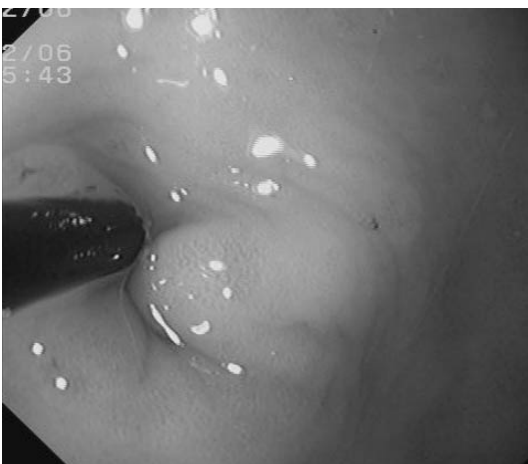L'expérience a été réalisée sur 7 chiens de race beagle (5 mâles et 2 femelles) pesant entre 9 et 15 kg. Chaque chien a subi une endoscopie témoin et une endoscopie avec lidocaïne, séparées de plus de 2 semaines. La séquence témoin/lidocaïne a été randomisée par tirage au sort. Préalablement à chacune des deux endoscopies, les chiens ont été mis à jeun 24 heures auparavant.

I.2. Produit, préparation et administration

Du chlorhydrate de lidocaïne à 20 mg/mL (Xylocaïne 2% ND) a été dilué au 20° dans une solution de NaCl 0.9%, de manière à obtenir une solution de lidocaïne à 1 mg/mL.

Une solution de NaCl 0.9% a été utilisée comme placebo pour les endoscopies témoins.

L'administration de placebo ou de lidocaïne a été réalisée au cours de l'endoscopie par



un cathéter passé dans le canal opérateur de l'endoscope. Avant l'administration, l'extrémité du tube endoscopique a été systématiquement placé au contact du pylore. La solution (NaCl ou lidocaïne) a été propulsée par une seringue de sorte à asperger le pylore. Dans tous les cas, afin de maintenir l'endoscopiste dans une situation d'aveugle, le volume administré a été de 1mL/kg.

Photo 3: Extrémité du cathéter au contact du pylore pour l'administration de lidocaïne.

I.3. Schéma expérimental

Dans l'ensemble de l'étude, le même schéma expérimental a été respecté pour les deux phases.

Tous les chiens ont été anesthésiés selon le protocole suivant :

Prémédication : acépromazine, 0.05 mg/kg IV à T0, puis morphine, 0.1 mg/kg IV à T0 + 5 min. Induction : thiopental, 10 mg/kg IV à T0 + 15 min. Entretien à l'isoflurane.

Une surveillance clinique et un suivi ECG de l'anesthésie ont été réalisés.

A T0 + 26 min, les chiens ont reçu une application d'une solution de NaCl, 1 mL/kg ou de la solution de lidocaïne à 1 mg de lidocaïne anhydre /mL et 1 mL/kg.

Un temps de latence d'apparition de l'effet de 10 min a été respecté pour toutes les endoscopies. A son terme, le manipulateur tentait de franchir le pylore.

Toutes les endoscopies ont été réalisées par un seul et même endoscopiste expérimenté, le professeur Marc Henroteaux (unité de médecine interne). Maintenu en aveugle par rapport au traitement, l'endoscopiste devait réaliser pour chacune des intubations pyloriques une évaluation semi-quantitative de la facilité de passage.

I.4. Critères mesurés

Pour évaluer la facilité de franchissement du pylore, 4 critères ont été mesurés :

- l'appréciation par le manipulateur à l'aide d'une échelle visuelle analogique graduée de 0 (très facile) à 100 (très difficile)
- le temps mis pour franchir le pylore en secondes. Le temps de franchissement a été défini comme étant la durée mise par l'endoscopiste pour entrer dans le duodénum (reconnaissable à l'aspect de sa muqueuse) depuis une position initiale fixe à 2 cm du pylore. Cette position initiale standardisée pour tous les chiens a été définie comme étant acquise par le retrait de 2 cm de l'extrémité de l'endoscope (en position neutre) depuis un contact direct de cette même extrémité avec le pylore.
- le nombre de béquillages nécessaires au franchissement

- la présence ou non de lésions iatrogènes provoquées par le passage de l'endoscope

Pour évaluer l'ouverture du pylore, diverses études proposent l'utilisation de systèmes de mesure de pression (manomètre et ballon trans pylorique [3,33]). Cependant ces systèmes ne peuvent pas être laissés en place au cours de l'endoscopie. C'est pourquoi nous avons réalisé des photos avant et 8 minutes après l'injection de la solution de placebo ou de lidocaïne. Ces photos, réalisées à distance fixe du pylore ont permis de mesurer à posteriori la taille de l'ouverture pylorique en mm.

Pour déceler d'éventuels effets indésirables de la lidocaïne, les chiens étaient sous surveillance électrocardiographique continue pendant les manipulations afin de rechercher des troubles du rythme (extrasystoles). Un anesthésiste était présent lors de chaque endoscopie pour surveiller l'anesthésie et le rythme cardiaque. La fréquence cardiaque a également été notée chez 3 chiens juste avant l'injection de lidocaïne ou de la solution témoin (soit environ 26 minutes après le début de l'anesthésie) et 8 minutes après cette injection. La variation de la fréquence cardiaque entre ces 2 instants a été comparée.

I.5. Analyse des données

Pour chaque critère, les données sont appariées (chaque chien subissant à 2 semaines d'intervalle une endoscopie placebo ou avec lidocaïne). L'ensemble des résultats est présenté sous la forme moyenne \pm écart-type.

Après vérification de l'homogénéité des variances, la comparaison des moyennes a été réalisée à l'aide d'un test de Student unilatéral.

La comparaison des critères qualitatifs a été réalisée par un test du Khi².

Dans cette étude, une différence a été considérée comme significative pour une probabilité associée <0.05 .

II. Résultats

II.1. Echelle visuelle analogique

L'échelle visuelle analogique mesure l'impression de difficulté éprouvée par l'endoscopiste au moyen d'une échelle graduée de très facile à très difficile au recto et de 0 à 100 mm au verso. Après chaque endoscopie, le manipulateur estime la difficulté de franchissement du pylore. A cette appréciation correspond donc une note de difficulté entre 0 et 100.

La note moyenne attribuée par l'endoscopiste expérimenté et en aveugle par rapport au traitement montre l'existence d'une différence significative ($p=0.0015$). Les endoscopies réalisées avec lidocaïne obtiennent un score moyen de $50.7 \text{ mm} \pm 25.9$ contre $85.0 \text{ mm} \pm 17.0$ pour les endoscopies témoins. Les endoscopies avec lidocaïne ont donc été jugées plus aisées que celles sans lidocaïne.

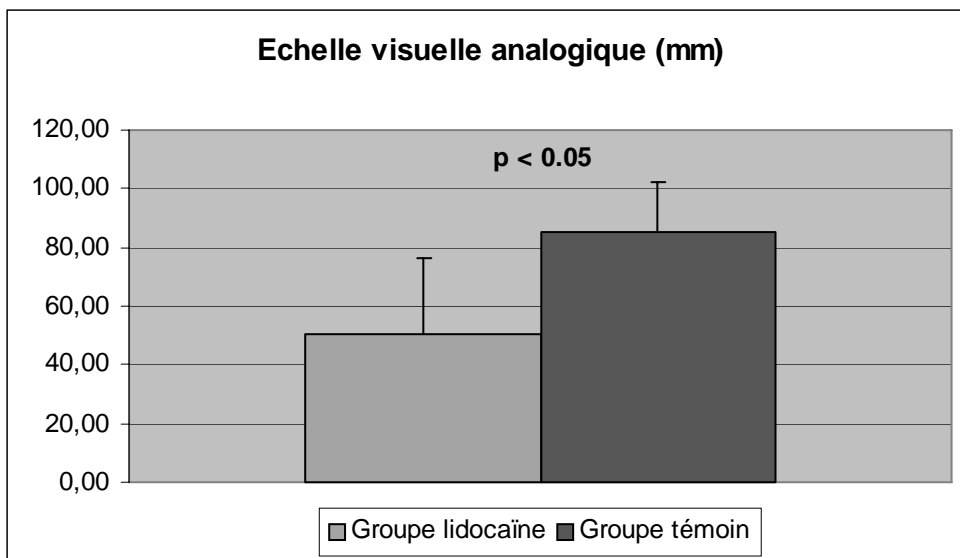


Figure 7: Score moyen (+/- SD) de l'échelle visuelle analogique permettant l'estimation par l'endoscopiste de la difficulté de franchissement du pylore

II.2. Temps de franchissement du pylore

Afin de ne pas limiter notre approche aux seuls critères cliniques, plus ou moins subjectifs, la facilité de franchissement du pylore a également été évaluée par le temps nécessaire à l'endoscopiste expérimenté pour intuber le duodénum. Le temps de

franchissement était mesuré depuis le départ de l'antré (position fixe initiale) jusqu'à l'arrivée dans le duodénum.

Le temps moyen de franchissement du pylore pour les endoscopies réalisées avec lidocaïne est de 55.4 ± 14.0 secondes contre 132.0 ± 88.7 secondes pour les endoscopies témoins. L'intubation pylorique apparaît donc 2.5 fois plus rapide lors des endoscopies réalisées après administration de l'anesthésique local. La différence entre les deux groupes s'avère statistiquement significative ($p=0.031$).

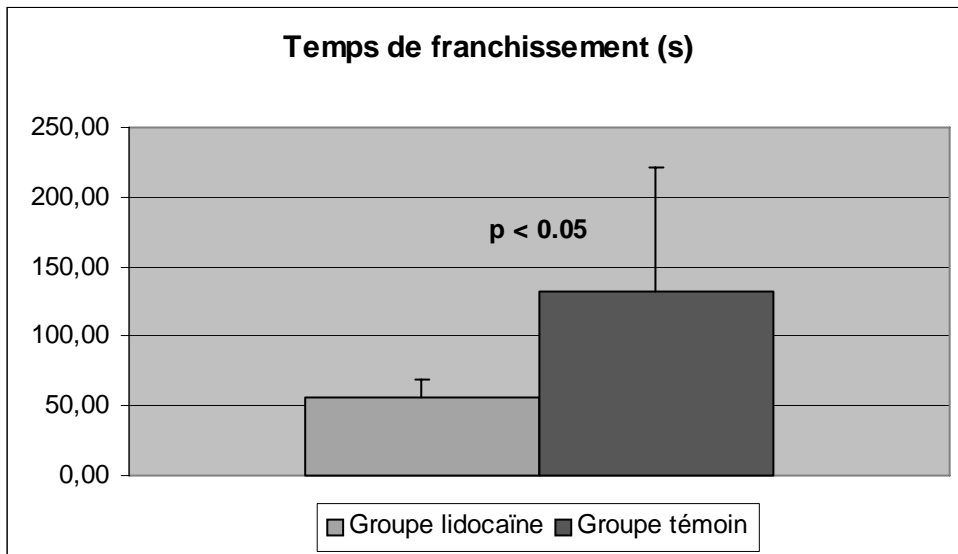


Figure 8: Moyenne (+/- SD) des temps de franchissement du pylore en secondes

II.3. Nombre de béquillages nécessaires au franchissement du pylore

Pour pénétrer dans le duodénum, l'endoscopiste place l'embout du fibroscope contre le pylore et exerce une pression vers l'avant pour le franchir. En raison du coude formé par le tube digestif à cet endroit, il convient en même temps d'incurver l'extrémité de l'endoscope. Le nombre de béquillages nécessaires a été comparé pour évaluer la facilité de franchissement du pylore.

Le nombre moyen de béquillages nécessaires au franchissement du pylore pour les endoscopies réalisées avec lidocaïne n'apparaît pas significativement différent de celui requis pour les endoscopies témoins ($p=0.176$)

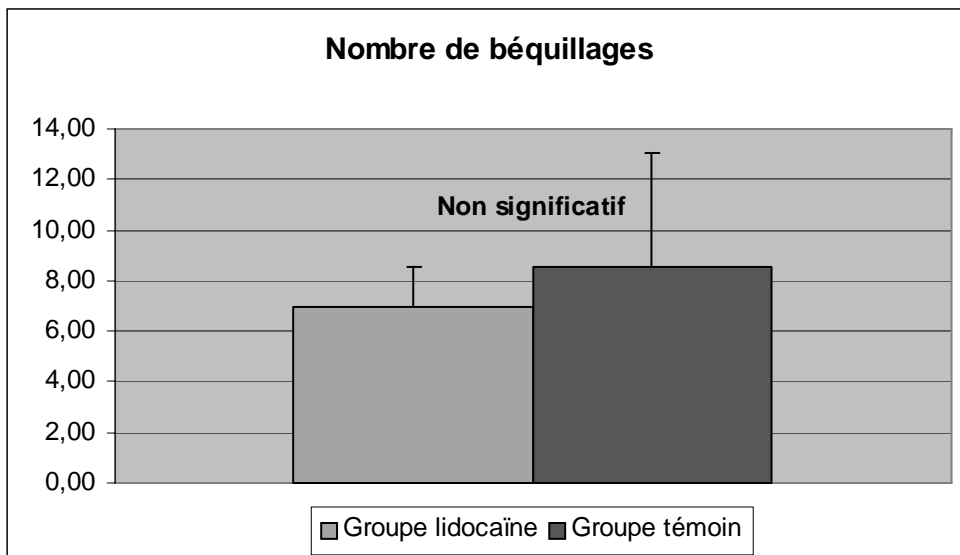


Figure 9: Nombre moyen (+/- SD) de béquillages nécessaires au franchissement du pylore

III.4. Présence de lésions iatrogènes

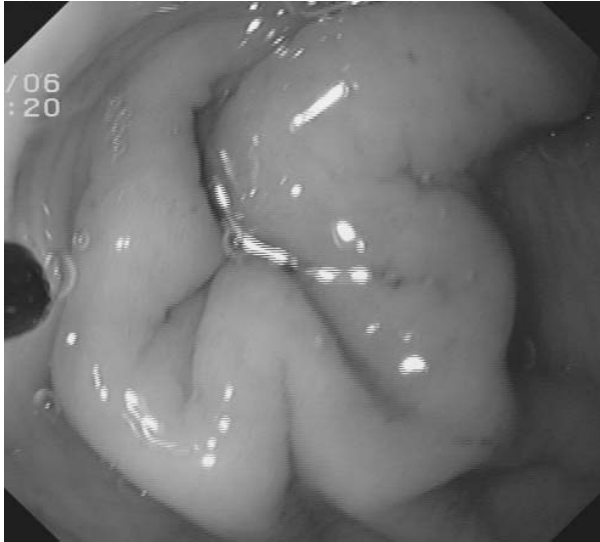Des lésions iatrogènes ont été observées lors de 2 endoscopies sous placebo et 1 réalisée après traitement à la lidocaïne.

Un test du Khi^2 semble indiquer que la présence de lésion n'est pas significativement dépendante du protocole utilisé. Cependant, la petite taille de l'échantillon et du nombre d'observation requiert de rester nuancé quant à l'interprétation de ce résultat.

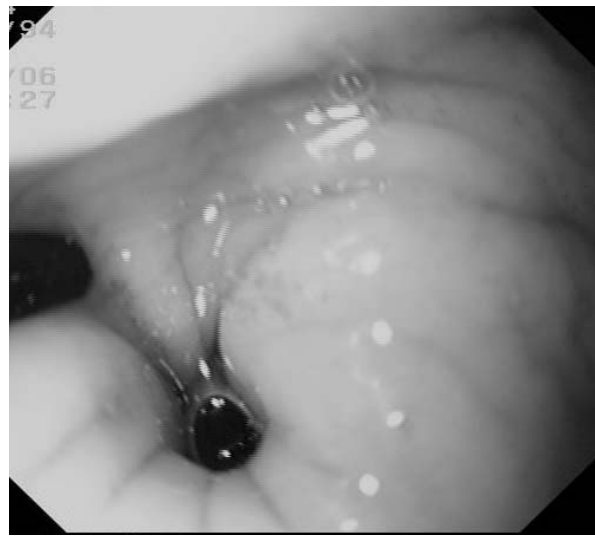III.5. Diamètre du pylore

Par ailleurs, afin d'objectiver l'anesthésie locale du pylore au travers d'une modification de diamètre du canal pylorique, nous avons en position standardisée (voir matériels et méthodes) réalisé des clichés photographiques avant le traitement (placebo ou lidocaïne) et 8 minutes après l'aspersion.

Sur 25 des 28 clichés réalisés, le pylore apparaît fermé. Aucune variation du diamètre du canal pylorique n'a pu être mise en évidence dans notre étude.



Pylore fermé



Pylore ouvert

Photo 4: Vues endoscopiques du pylore

III.6. Fréquence cardiaque.

Pour les 3 chiens dont la fréquence cardiaque a été notée, la lidocaïne ne provoque pas de variation significative de la fréquence cardiaque.

Lors de l'ensemble des manipulations, aucun chien n'a présenté de troubles du rythme cardiaque.

III.7. Bilan des résultats

Il apparaît donc clairement que l'irrigation du pylore par de la lidocaïne à raison de 1 mg/kg facilite significativement l'intubation duodénale.

Le temps nécessaire au franchissement pylorique et l'impression de difficulté s'avèrent réduits de façon importante. En revanche, le nombre de béquillages nécessaires à cette intubation, la présence de lésions iatrogènes et le diamètre macroscopique du canal pylorique ne semblent pas influencés par l'utilisation de lidocaïne.

Ainsi, si nous montrons clairement la pertinence clinique de l'anesthésie locale du pylore pour la réalisation de l'intubation duodénale lors d'endoscopie chez le chien, certaines données de la littérature ainsi que nos résultats appellent quelques commentaires.

Troisième partie : discussion

L'objet de notre étude était d'établir la pertinence pharmacodynamique d'un artifice anesthésique permettant de faciliter le passage du pylore pour la réalisation des duodénoscopies. Les manuels d'endoscopie livrent déjà certaines recommandations techniques afin de réussir l'intubation duodénale (1,2,3,4,5). Bien que ces propositions n'aient jamais fait l'objet d'une réelle évaluation clinique, il est généralement admis que placer l'animal en décubitus latéral gauche et ne pas trop distendre l'estomac diminuent l'angulation entre l'antra et le bulbe duodéal. De même, la réalisation de l'examen du duodénum avant celui de l'estomac limite la stimulation de la motricité gastrique avant la tentative de franchissement du pylore. L'utilisation d'un guide passé dans le canal opérateur est également décrite en cas de difficulté pour franchir le pylore. Dans le principe, le pylore est initialement franchi par un guide (une pince à biopsies par exemple), puis l'endoscope est avancé le long de ce guide. Cependant, en raison du coude formé par le duodénum en arrière du pylore le risque de provoquer des lésions iatrogènes sévères reste important. Dans cette méthode, il convient donc de reculer le guide au fur et à mesure de l'avancée de l'endoscope.

Malgré ces recommandations, le passage du pylore se révèle difficile voire impossible à réaliser dans une endoscopie sur trois. C'est pourquoi plusieurs études ont cherché un moyen médicamenteux d'ouvrir le pylore pour faciliter son franchissement [11,21]. Mais ces études ont conclu à l'inefficacité des molécules testées.

La lidocaïne est un anesthésique local, rapidement absorbé par les muqueuses. Son action apparaît en 5 minutes environ et persiste pendant environ 30 minutes. Cette action rapide et locale justifie son utilisation pour faciliter l'intubation trachéale chez le chat [7]. Si elle permet la relaxation pylorique, ces caractéristiques pharmacocinétiques sont compatibles avec une utilisation au cours de l'examen endoscopique.

Elle agit en diminuant la perméabilité membranaire, et en bloquant les transferts d'ions responsables de l'influx nerveux ou du tonus musculaire. Au niveau du pylore, les influx nerveux issus des fibres sympathiques et cholinergiques renforcent la contraction alors que ceux issus des fibres NANC la diminuent [2,3,13,17,18,19,32]. L'hypothèse de notre équipe repose sur le fait que la lidocaïne devrait annuler ces effets et réduire ainsi la tonicité de la fermeture pylorique. En effet pendant la phase interdigestive, le pylore possède un tonus basal

à l'origine de la fermeture du canal pylorique [20]. Ce tonus basal résulte d'un transfert transmembranaire d'ions [29]. La lidocaïne pourrait être à l'origine d'une limitation de ce tonus, par un mécanisme similaire à celui expliquant son action inotrope négatif sur le muscle cardiaque.

Les effets indésirables de la lidocaïne sont pour l'essentiel dose-dépendants. En cas de surdosage, il est possible d'observer une hypotension, des blocs de conduction ou des vomissements. La lidocaïne agit également comme anti-arythmique. L'utilisation locale permet l'emploi de faibles doses et limite le risque d'apparition d'effet indésirable. Ainsi, la surveillance du rythme cardiaque chez tous les chiens et le relevé de la fréquence cardiaque lors de 6 manipulations n'ont montré aucun effet de la lidocaïne sur le cœur à la dose utilisée..

Nous avons donc comparé la difficulté de franchissement du pylore avec ou sans aspersion du pylore avec une solution de lidocaïne à 1 mg/mL à la dose de 1 mg/kg.

Il ressort de notre étude que l'aspersion de lidocaïne augmente l'impression de facilité du manipulateur et diminue le temps nécessaire au franchissement du pylore. Il a fallu en effet 55 secondes en moyenne pour franchir le pylore après aspersion de lidocaïne contre 132 secondes en moyenne sans lidocaïne. Le gain de temps est donc de 2 minutes en moyenne. Or un délai de 10 minutes a été respecté pour attendre l'effet de la lidocaïne. Mais ce délai a été établi pour obtenir une action maximale et il peut certainement être réduit. En effet, la littérature rapporte que l'action de la lidocaïne débute environ 5 minutes après l'application. Pour l'intubation endotrachéale, l'anesthésie des cordes vocales est même considérée comme suffisante après seulement 30 secondes [7]. Une étude ultérieure pourrait déterminer le schéma optimal d'utilisation de la lidocaïne dans cette indication.

De plus, l'intérêt de la lidocaïne ne repose pas seulement sur un gain de temps, mais aussi sur l'augmentation du confort du manipulateur et surtout sur la certitude de franchir le pylore sans provoquer de lésion iatrogène (sauf en cas de malformation anatomique comme une hypertrophie de la muqueuse pylorique). En effet sans lidocaïne, le temps nécessaire au franchissement du pylore varie dans notre étude de 30 à 265 secondes, soit plus de 4 minutes sans lidocaïne, alors que le temps nécessaire avec lidocaïne n'excède pas 75 secondes.

L'importance de la prémédication a déjà été soulignée [9]. Il a notamment été démontré que la morphine pouvait rendre l'intubation duodénale difficile chez le chien [9,26]. L'emploi de la morphine comme agent pré-anesthésique dans notre étude pourrait donc expliquer la fermeture du pylore constatée lors de la majorité des manipulations, même après l'utilisation de lidocaïne. L'intérêt de la lidocaïne reste donc valable, même en cas de protocole anesthésique défavorable au franchissement du pylore.

L'ouverture du pylore ne semble cependant pas expliquer la plus grande facilité d'intubation duodénale. Un relâchement du pylore, insuffisant pour provoquer son ouverture et être mesuré sur les photos, peut néanmoins être à l'origine de cette facilitation. Une mesure de la pression intra-pylorique permettrait de valider cette hypothèse, mais elle n'est pas réalisable en même temps que l'endoscopie. Un autre phénomène explique peut-être les résultats de l'étude. Bien qu'il ne s'agisse que d'une observation non mesurée, il semble que le nombre de contractions de l'antrum et du pylore soit diminué par la lidocaïne.

La dose de lidocaïne utilisée pour cette étude (1 mg/kg) correspond à la dose minimale habituellement recommandée pour une administration intraveineuse chez le chien (1 à 5 mg/kg IV et jusqu'à 60 mg par point d'injection sous-cutané pour une anesthésie locale [7,24]). Cette dose a été adoptée à la suite d'une étude pilote réalisée sur 4 chiens dont le but était aussi d'examiner la faisabilité technique de l'aspersion locale par le canal opérateur de l'endoscope. La dose utilisée apparaît faible, même dans le cas d'une résorption transmuqueuse complète. Ce choix de dose repose sur la volonté de limiter le risque d'effets indésirables dose dépendant. Il a donc été décidé de réaliser l'étude principale avec cette dose de 1 mg/kg. L'observation initiale de pylore largement ouvert nous avait également conforté dans le choix de la photographie pour mesurer l'effet de la lidocaïne sur le tonus pylorique.

Conclusion

L'introduction de l'endoscopie en médecine vétérinaire ouvre un nouveau champ d'exploration des affections digestives, notamment en permettant la réalisation de biopsies de la muqueuse sans avoir recours à la laparotomie. Le développement de la cholangiopancréatographie rétrograde endoscopique (ERCP) pour l'exploration des troubles du tractus biliaire chez l'homme et chez le chien élargit encore le nombre d'applications de l'endoscopie [27,28]. Le franchissement du pylore est donc un enjeu crucial dans le développement de l'endoscopie.

L'aspersion du pylore par une solution de lidocaïne à 1 mg/mL (Xylocaïne ND dilué dans NaCl) à la dose de 1 mL/kg permet de diminuer le temps nécessaire au franchissement du pylore et accroît le confort du manipulateur.

Même si le pylore est franchi sans difficultés dans environ 2/3 des cas, l'utilisation de lidocaïne, comme le fait de franchir le pylore avant d'examiner l'estomac et l'insufflation modérée d'air dans l'estomac, permet de mettre toutes les chances de son côté pour un franchissement rapide et aisé du pylore et évite le recours à un guide qui risque de provoquer des lésions du bulbe duodéal.

Cette étude a montré que la lidocaïne est efficace pour faciliter l'intubation du duodénum. Des études ultérieures pourraient permettre de déterminer le schéma posologique optimal de la lidocaïne, notamment en termes de dose et de temps d'attente de l'effet. Une étude de type dose-réponse sur la tonicité pylorique pourrait en effet être envisagée afin de savoir si une dose plus importante ne pourrait pas induire une béance pylorique plus intense.

AGREMENT ADMINISTRATIF

Je soussigné, A. MILON, Directeur de l'Ecole Nationale Vétérinaire de Toulouse, certifie que
Mr MARTIN Pierre-Yves a été admis(e) sur concours en : 2001
a obtenu son certificat de fin de scolarité le : 6 Juillet 2006
n'a plus aucun stage, ni enseignement optionnel à valider.

AGREMENT SCIENTIFIQUE


Je soussigné, Patrick VERWAERDE, Maître de Conférences, de l'Ecole Nationale Vétérinaire de Toulouse,
autorise la soutenance de la thèse de :

Mr MARTIN Pierre-Yves


intitulée :

*Evaluation de l'effet de la lidocaine sur le pylore en vue de faciliter son passage lors de gastroduodéoscopie chez le
chien*

Le Professeur
de l'Ecole Nationale Vétérinaire de Toulouse
Docteur Patrick VERWAERDE




Vu :
Le Directeur
de l'Ecole Nationale Vétérinaire de Toulouse
Professeur Alain MILON



Vu :
Le Président de la thèse :
Professeur Christian VIRENQUE



Vu le : 15 FEV. 2007
Le Président
de l'Université Paul Sabatier
Professeur Jean-François SAUTEREAU



Annexe I : Résultats bruts

A/ Temps de franchissement

	Groupe lidocaïne	Groupe témoin
Chien 1	40	103
Chien 2	60	67
Chien 3	65	119
Chien 4	75	262
Chien 5	43	247
Chien 6	41	97
Chien 7	64	29
moyenne	55,43	132,00
écart-type	13,96	88,69
variance	3,74	9,42
Student	0,031	

B/ Echelle visuelle analogique

	Groupe lidocaïne	Groupe témoin
Chien 1	40	80
Chien 2	60	90
Chien 3	100	100
Chien 4	60	100
Chien 5	40	100
Chien 6	20	65
Chien 7	35	60
moyenne	50,71	85,00
écart-type	25,89	17,08
variance	5,09	4,13
Student	0,0015	

C/ Nombre de béquillages

	Groupe lidocaïne	Groupe témoin
Chien 1	7	4
Chien 2	6	6
Chien 3	9	7
Chien 4	9	18
Chien 5	5	9
Chien 6	6	9
Chien 7	7	7
moyenne	7,00	8,57
écart-type	1,53	4,50
variance	1,24	2,12
Student	0,18	

D/ Lésions iatrogènes

	Groupe lidocaïne	Groupe témoin
présence de lésion	1	2
absence de lésion	6	5

E/ Fréquence cardiaque

		Groupe lidocaïne	Groupe témoin
Chien 1	Avant injection	100	117
	8 min après injection	108	107
	Variation	8	-10
Chien 2	Avant injection	120	102
	8 min après injection	104	100
	Variation	-16	-2
Chien 3	Avant injection	97	112
	8 min après injection	82	124
	Variation	-15	12

F/ Variations de fréquence cardiaque

	Groupe lidocaïne	Groupe témoin
Chien 1	8	-10
Chien 2	-16	-2
Chien 3	-15	12
moyenne	-7,67	0,00
écart-type	13,58	11,14
variance	3,68	3,34
Student	0,31	

Bibliographie

- 1/ Allescher, H.D., Ahmad, S., Daniel, E.E., et al.
Inhibitory opioid receptors in canine pylorus
Am J Physiol 1988 ; **255** : G352-G360
- 2/ Allescher, H.D., Ahmad, S., Kostolanska, F., et al.
Modulation of pyloric motor activity via adrenergic receptors
J Pharmacol Exp Ther. 1989 May ; **249 (2)** : 652-659
- 3/ Allescher, H.D., Daniel, E.E.
Extrinsic and intrinsic neural control of pyloric sphincter pressure in the dog
Journal of physiology 1988 ; **401** : 17-38
- 4/ Allescher, H.D., Daniel, E.E.
Role of NO in pyloric, antral, and duodenal motility and its interaction with other inhibitory mediators
Digestive Diseases and Sciences 1994 Dec ; **39 (12)** : 73S-75S
- 5/ Anderson, N.V.
Veterinary gastroenterology. 2nd edition.
Philadelphia : Lea & Febiger, 1980. 873 p.
- 6/ Berne, R.M., Levy, M.N.
Physiology 2nd edition
Washington : The C.V. Mosby company, 1988. 1077 p.
- 7/ Booth, N.H., Mc Donald
Veterinary pharmacology and therapeutics. 6th edition
Ames : The Iowa state university press, 1982. 1134 p.
- 8/ Donaldson, L., Leib, M.S., Boyd, C., et al.
Effect of preanesthetic medication on ease of endoscopic intubation of the duodenum in anesthetized dog
Am. J. Vet. Res. 1993 Sep ; **54 (9)** : 1489-95
- 9/ Donaldson, L., Leib, M.S., Boyd, C., et al.
The effect of pre-anesthetic medication on ease of gastroduodenal endoscopy in the halotane anesthetized dog
in : 5th Annu Vet Midwest Anesth Conf, 1989
- 10/ Evan's, H.E.
Miller's anatomy of the dog 3rd edition
Philadelphia : W.B. Saunders company, 1993. 1113 p.

- 11/ Graham, L.F., Merkel, L.K., Hendrix, P.K.
Comparison of three premedication techniques on passage of an endoscope through the pyloric sphincter in dogs
Veterinary anaesthesia and Analgesia 2000 ; **27** : 97-112
- 12/ Guilford, W.G., Center, S.A., Strombeck, D.R.
Strombeck's small animal gastroenterology. 3th edition.
London : W.B. Saunders company, 1996. 978 p.
- 13/ Holle, G.E., Hahn, D., Forth W.
Innervation of pylorus in control of motility and gastric emptying
Am J Physiol 1992 Aug ; **263 (2 Pt 1)** : G161-G168
- 14/ Isenberg, J.I., Csendes, A.
Effect of octapeptide of cholecystokinin on canine pyloric pressure
Am J Physiol 1972 Feb ; **222 (2)** : 428-431
- 15/ Johnson L.R.
Physiology of the gastrointestinal tract. 2nd edition. Volume 1 et volume 2
New-York : Raven press, 1987, vol 1 et vol 2. 908 p. 1780 p.
- 16/ Lecoindre, P., Cadore, J.L.
Manuel d'endoscopie vétérinaire
Lyon : Editions du fleuve, 1992. 220 p.
- 17/ Lerman, S.H., Jacobowitz, D.M., Mason, G.R., et al.
Gastric and pyloric motor response to sympathetic nerve stimulation after chemical sympathectomy
J Auton Nerv Syst 1981 Sep ; **4 (3)** : 207-215
- 18/ Lerman, S.H., Mason, G.R., Bathon, E.M., et al.
Pyloric motor response to sympathetic nerve stimulation in dogs
Surgery 1981 Apr ; **89 (4)** : 460-465
- 19/ Machiki, E., Kuwano, H.
Pyloric relaxation regulated via intramural neural pathway of the antrum
Digestive diseases and sciences 2001 Nov ; **45 (11)** : 2307-2313
- 20/ Malbert, C-H. 1987
Rôle du pylore dans le transit gastro-intestinal
Th.D. : Physiologie animale : Toulouse, I.N.P. : 1987. 216 p.
- 21/ Matz, M.E., Leib, M.S., Monroe, W.E., et al.
Evaluation of atropin, glucagon, and metoclopramide for facilitation of endoscopic intubation of the duodenum in dogs.
Am J Vet Res 1992 Feb ; **53 (2)** : 261
- 22/ Nelson, R.W., Conto, C.G.
Small animal internal medicine. 2nd edition.
St-Louis : Mosby year book, 1998. 1417p.

- 23/ Pasricha, J.P., Hill, S., Wadwa, K.S., et al.
Endoscopic cryotherapy : experimental results and first clinical use
Gastrointest. Endosc. 1999 May ; **49 (5)** : 627-31
- 24/ Petit, S., et al
Dictionnaire des médicaments vétérinaires et des produits de santé animale. 13^e édition.
Maisons-Alfort : Editions du point vétérinaire, 2005. 1765p.
- 25/ Phaosawasdi, K., Fisher, R.S.
Hormonal effects on the pylorus
Am. J. Physiol. 1982 ; **243** : G330-G335
- 26/ Phaosawasdi, K., Goppold, R., Fisher, R.S.
Pyloric pressure response to insulin-induced hypoglycemia in humans
Am. J. Physiol. 1981 ; **241** : G321-G327
- 27/ Spillmann, T., Happonen, I., Kahkonen, T., et al.
Endoscopic retrograde cholangio-pancreatography in healthy Beagles
Vet. Radiol. Ultrasound. 2005 Mar-apr ; **46(2)** : 97-104
- 28/ Spillmann, T., Schnell-Kretschmer, H., Dick, M., et al.
Endoscopic retrograde cholangio-pancreatography in dogs with chronic gastrointestinal problems
Vet. Radiol. Ultrasound. 2005 Jul-aug ; **46(4)** : 293-9
- 29/ Szurszewski J.H.
Electrical basis for gastrointestinal motility
in: Johnson L.R.
Physiology of the gastrointestinal tract. 2nd édition.
1987, Vol 1: 383-422
- 30/ Tams, T.R.
Small animal endoscopy
London : Mosby, 1999.497 p.
- 31/ Thomas, D.A., Simpson, J.W., Hall, E.J.
Manual of canine and feline gastroenterology
Cheltenham : British small animal veterinary association, 1996. 268 p.
- 32/ Tleford, G.L., Mir, S.S., Mason, G.R., et al.
Neural control of the canine pylorus
Am. J. Surg. 1979 Jan ; **137 (1)** : 92-98
- 33/ Toyota, K.
Pyloric opening and closure evaluated by means of strain gauge force transducers.
J. Smooth Muscle Res. 1998 Feb ; **34 (1)** : 13-22
- 34/ Ueno, T., Uemura, K., Harris, M.B., et al.
Role of vagus nerve in postprandial antropyloric coordination in conscious dogs
Am. J. Physiol. Gastrointest. Liver Physiol. 2005 Mar ; **288 (3)** : G487-95

Toulouse, 2007

NOM : MARTIN

Prénom : Pierre-Yves

TITRE : Evaluation clinique de l'intérêt de la lidocaïne pour faciliter la procédure endoscopique duodénale chez le chien.

RESUME :

Le franchissement du pylore est l'étape limitante de l'examen endoscopique du duodénum. Le but de cette étude était d'évaluer l'utilisation d'un agent anesthésique local, la lidocaïne pour faciliter le franchissement endoscopique du pylore. Dans une étude randomisée, en aveugle, 7 chiens normaux ont subi une endoscopie avec aspersion du pylore par de la lidocaïne et une sans. Cette étude montre que la lidocaïne facilite le franchissement du pylore : le score clinique de difficulté est diminué de 85 mm à 50.7 mm et la durée de manipulation passe de 132 s à 55.4 s. Le nombre de manipulations, la présence de lésions iatrogènes et l'ouverture du pylore ne montrent pas de différences significatives. La mesure de la pression pylorique aurait pu être intéressante, mais n'était pas réalisable dans notre étude. L'utilisation locale de lidocaïne est donc recommandée pour faciliter le passage du pylore lors d'endoscopie duodénale.

MOTS-CLES : Lidocaïne, endoscopie, pylore, chien

ENGLISH TITLE : Clinical evaluation of lignocaine for facilitating duodenal endoscopy in dogs.

ABSTRACT :

Passage of the pylorus is the limiting step of endoscopic examination of the duodenum. The objective of this study was to evaluate the use of a local anesthetic agent, lignocaine, for facilitation of endoscopic intubation of the duodenum. In a randomized, blinded design, 7 normal dogs had an endoscopy after local use of lignocaine and one without. In this study, the use of lignocaine facilitated endoscopic intubation of the duodenum: the clinical score of the difficulty decreased from 85 mm to 50.7 mm and the duration of the procedure was reduced from 132 seconds to 55.5 seconds. No difference was seen for the number of manipulations, the induction of lesions of the pylorus or the opening of the pylorus. A measure of the pyloric pressure might have been more informative, but was impossible to realize with our procedure. On the basis of these findings, the local use of lignocaine for facilitating endoscopic intubation of the duodenum is recommended.

KEYWORDS : Lignocaine, endoscopy, pylorus, dog