PLAN

INTRODUCTION.....1

RAPPELS.....3

I- Historique.....4
II- Rappel anatomique.....5
1. Anatomie descriptive.....5
2. Rapports de la vésicule biliaire.....8
3. Vascularisation de la vésicule biliaire.....10
4. Drainage veineux.....10
5. Drainage lymphatique.....12
6. Innervation.....14
III- Rappel anatomo-pathologique.....14
1. Rappel histologique.....14
2. Aspect macroscopique.....14
3. Aspect microscopique.....15
IV- Extension.....15
V- Classification.....17

MATERIEL ET METHODES.....20

RESULTATS.....22

I- Données épidémiologiques.....23

1. Age.....23

2. Sexe.....23

II- Données cliniques.....24

1. Antécédents.....24

2. Symptomatologie.....25

3. Examen clinique.....25

III- Données paracliniques.....26

1. Biologie.....26

2. Imagerie……26

IV- Diagnostic positif……30

V- Données thérapeutiques……31

VI- Données anatomopathologiques……34

VII- Evolution……34

1. Les suites immédiates……34

2. Les suites lointaines……35

3. La survie……35

DISCUSSION……37

I- Epidémiologie……38

1. Incidence……38

2. Sexe……38

3. Age……39

II- Facteurs de risque……39

III- Clinique……43

1. Signes généraux……43

2. Signes fonctionnels……44

3. Examen clinique……45

4. Formes cliniques……45

IV- Biologie……46

1. Hématologie……46

2. Biochimie……46

3. Marqueurs tumoraux……..47

V- Imagerie……47

1. Echographie……47

2. Echo-endoscopie……..49

3. Tomodensitométrie……49

4. Imagerie par résonnance magnétique……..……50

5. Cholangiographie transhépatique……..50

6. Cholangiographie par voie rétrograde endoscopique……..51

7. Autres examens……51

VI- Traitement……..52

1. Moyens……52

1.1 Chirurgie curative……52

a- Curage ganglionnaire……52

b- Résection tumorale……53

1.2 Chirurgie palliative……57

a- Drainage prothétique……58

b- Anastomose bilio-digestive……60

1.3 Voie d'abord laparoscopique……61

1.4 Traitement néo-adjuvant……62

1.5 Traitement adjuvant……63

a- Radiothérapie……63

b- Chimiothérapie……63

2. Indications.....64

2.1 Traitement curatif.....64

2.2 Traitement palliatif.....66

2.3 Traitement prophylactique.....66

3. Résultats et survie.....67

3.1 Mortalité opératoire.....67

3.2 Morbidité.....68

3.3 Survie.....70

CONCLUSION.....73

ANNEXES.....75

RESUMES.....82

REFERENCES.....86

INTRODUCTION

Le cancer de la vésicule biliaire est une pathologie relativement rare, placé au cinquième rang des cancers digestifs. C'est le cancer le plus fréquent du tractus biliaire [1].

C'est une tumeur du sujet âgé avec une prédominance féminine.

Environ 90% des carcinomes vésiculaires sont des adénocarcinomes.

Les facteurs de risque principaux en sont la lithiase vésiculaire et l'existence de lésions chroniques de cholécystite.

La symptomatologie présentée par les patients est peu spécifique et diffère peu de celle observée dans les affections bénignes de la voie biliaire. Aucun signe ne permet de suspecter une néoplasie à un stade précoce.

Son diagnostic, souvent tardif, est généralement fait au stade où tout geste de résécabilité est impossible [2-3].

L'examen anatomo-pathologique systématique de la pièce de cholécystectomie devrait permettre de découvrir certains cancers débutants de bon pronostic.

Le traitement chirurgical a beaucoup évolué ces derniers temps, avec réalisation de résections de plus en plus élargies mais qui ne peuvent pas toujours s'opposer à l'extension des lésions.

L'évaluation des facteurs pronostiques est partie intégrante de la prise en charge chirurgicale des tumeurs de la vésicule biliaire afin de bien estimer les perspectives chirurgicales par rapport au risque de l'intervention, sur un terrain qui est le plus souvent très atteint par la maladie au moment du diagnostic.

Le but de ce travail est d'analyser une série de 43 cas de cancer de la vésicule biliaire colligés au service de chirurgie viscérale du CHU Med VI de Marrakech sur une période de 6 ans allant de Janvier 2002 à Décembre 2008. Et à l'aide d'une revue de la littérature, nous ferons une mise au point sur les différents aspects épidémiologiques, cliniques, paracliniques, thérapeutiques et pronostiques de cette pathologie ainsi que l'évolution à court et à long terme.

Rapport-Gratuit.com

RAPPELS

I- Historique

C'est en 1777 que fut connu pour la première fois le cancer de la vésicule biliaire à l'occasion de 2 constatations autopsiques publiées par Maximilian Von Stoll, un médecin viennois [4].

En 1839, Cruveilhier citait la maladie dans son traité d'Anatomie Pathologie Générale puis le nombre des observations s'est multiplié [3].

En 1861, Frerlchs, dans son traité des maladies du foie, insistait à son tour sur l'association lithiase-cancer [3].

La première série importante semble être celle de Villard en 1870 qui a rassemblé 26 cas. Puis les véritables séries (cumulatives ou personnelles) ont commencé à être publiées surtout en Europe, notamment en Allemagne et en Angleterre.

En 1909, le français Clermont fit une étude du mode de drainage lymphatique de ce cancer, qui fut approfondie quelques années plus tard par Rouvière.

En 1928, Carnot proposa le terme de calculo-cancer pour consacrer les étroites relations existant entre lithiase et cancer.

En 1931, Graham mit en exergue l'importance de la cholécystectomie pour prévenir le risque du cancer dans la lithiase biliaire.

Glenn, en 1955, proposa la cholécystectomie élargie au lit vésiculaire avec curage ganglionnaire pour le traitement du cancer de la vésicule biliaire.

Dans la même année, Pack et Brasfield, réalisèrent une lobectomie hépatique pour trois cas de cancer vésiculaire.

En 1962, Fahim a mis la lumière sur le mode d'extension de ce cancer.

En 1966, Polk HC établit une relation entre cancer de la vésicule et vésicule porcelaine [5].

En 1976, l'intérêt du traitement par la radiothérapie dans le traitement des carcinomes vésiculaires fut suggéré par Treadwell et Coll [6].

Rapport-gratuit.com
LE NUMERO 1 MONDIAL DU MÉMOIRES

Aujourd'hui, la tendance se dessine vers une classification pronostique plus rigoureuse, telle qu'elle a été définie au 82ème Congrès de Chirurgie organisé par l'Association Française de Chirurgie à Paris, 1980. Le but est de mieux définir les indications thérapeutiques et de mieux évaluer les résultats.

II- Rappel anatomique

1 Anatomie descriptive (fig 1,2)

La vésicule biliaire est un réservoir musculo-membraneux situé à la face inférieure du foie dans la fossette cystique entre le lobe carré à gauche, le lobe droit à droite, le sillon transverse en arrière et le bord antérieur du foie en avant. De forme variable, la vésicule possède le plus souvent une forme de poire à petite extrémité postéro-interne.

Il est distingué un fond arrondi, situé à la partie antéro-externe, parfois perceptible à la palpation. Le corps de la vésicule, cylindrique et aplati dans le sens vertical, diminue progressivement d'avant en arrière.

La vésicule est plaquée à la face inférieure du foie par le péritoine hépatique qui revêt la face inférieure du corps et entoure complètement le fond relativement mobile. En bas, par l'intermédiaire du péritoine, le corps de la vésicule répond à la partie droite du côlon transverse et au deuxième duodénum auquel il est parfois rattaché par le ligament cystico-duodéno-colique. Le col vésiculaire est la partie la plus étroite et la plus postérieure et forme la transition avec le cystique. Le col est relié au foie par un véritable méso, le méso hépatocystique.

Cependant, les situations sont variées ; la vésicule peut être incrustée dans le parenchyme hépatique ou au contraire reliée sur toute son étendue à la face inférieure du foie par un véritable méso. Les dimensions de la vésicule varient de 8 à 11 centimètres de longueur sur 3 à 4 centimètres de diamètre. Sa direction est oblique en arrière, en haut et à gauche. Elle se projette sur le flanc droit au niveau des deuxième, troisième et quatrième vertèbres lombaires.

Le canal cystique, qui prolonge le collet vésiculaire, forme un angle ouvert en arrière et décrit un trajet oblique en bas, à gauche et en arrière pour aller rejoindre la voie biliaire principale. L'abouchement du canal cystique dans la voie biliaire principale ou confluent biliaire inférieur, situé habituellement au niveau du bord supérieur du premier duodénum, peut en effet avoir lieu à n'importe quel niveau entre le hile du foie et l'ampoule de Vater.

La zone anatomique comprise entre le canal cystique à droite, la voie biliaire principale à gauche et le foie en haut définie le triangle de Calot. Dans l'aire de ce triangle naît le plus souvent l'artère cystique. Sa muqueuse porte une valve en spirale : valve de Heister. Sa paroi comporte un sphincter : sphincter de Lutkens. Il a souvent un trajet long, intra-péritonéal [7].

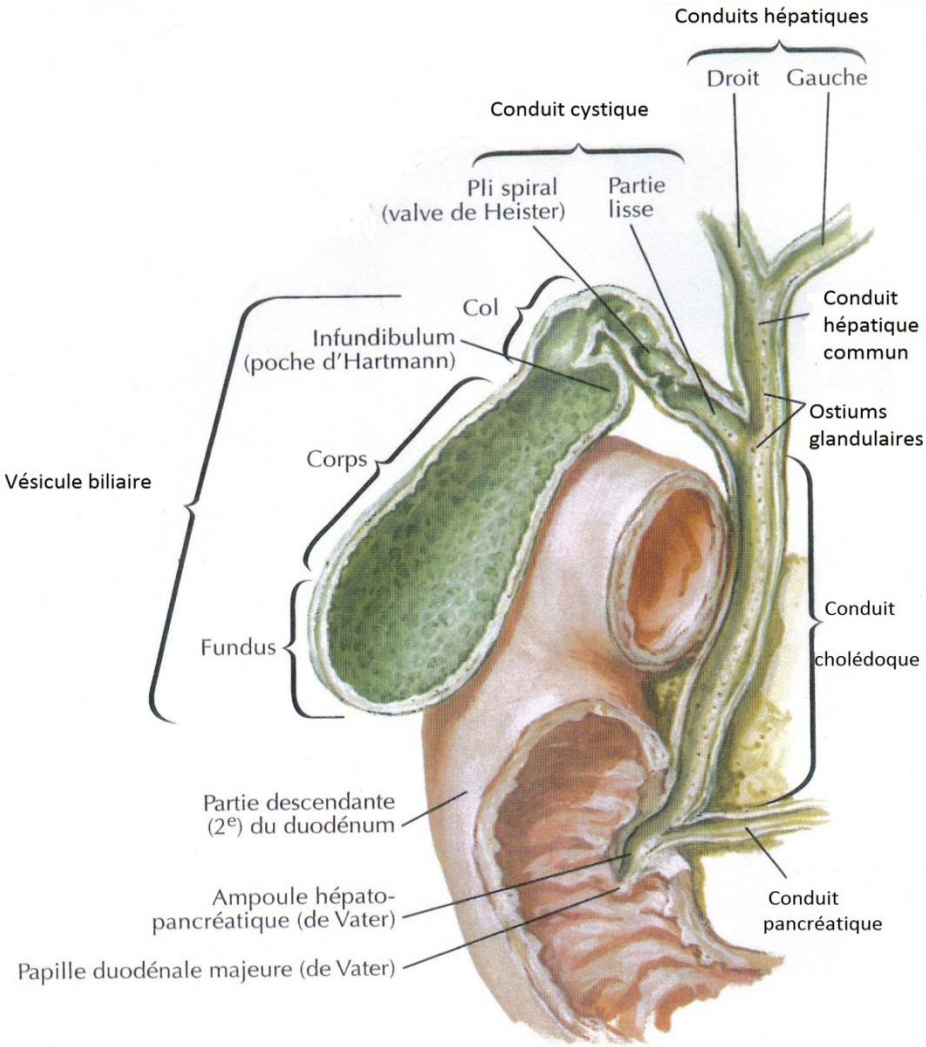

Figure 1 : Anatomie descriptive de la vésicule biliaire [8]

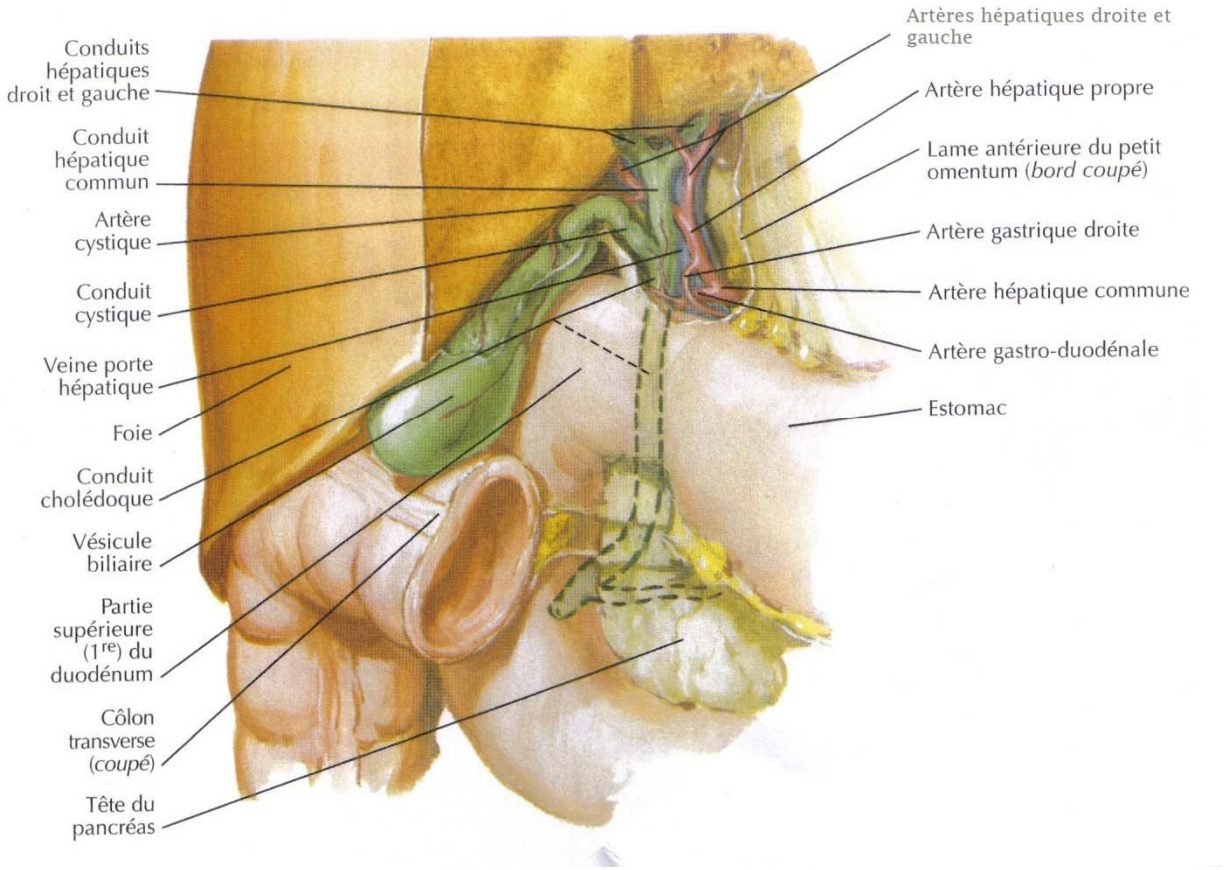

Figure 2 : Vésicule biliaire et conduits biliaires extra-hépatiques [8]

2 Rapports de la vésicule biliaire (fig 3,4)

La vésicule biliaire, en forme de poire, est située dans une concavité de la face inférieure du lobe hépatique droit. Elle s'étend du hile du foie jusqu'au bord antéro-inférieur du foie.

Vers le bas, le fond touche le côlon transverse un peu en dedans de l'angle colique droit.

Le corps de la vésicule a, par l'intermédiaire du lit vésiculaire, des rapports directs avec la face inférieure du foie ; par sa face inférieure, il répond au côlon transverse et au premier duodénum ainsi qu'à la partie initiale du deuxième duodénum.

Le col de la vésicule est fixé au foie par un tissu conjonctif lâche. Dans l'espace délimité par le canal cystique, le canal hépatique commun et le segment IV (triangle de Calot ou triangle de la cholécystectomie), l'artère cystique naît en règle de la branche droite de l'artère hépatique propre. Le col de la vésicule est en rapport étroit avec le premier duodénum et avec le pylore.

Des rapports vasculaires avec l'artère hépatique, l'artère mésentérique supérieure et delà avec l'aorte.

Des rapports veineux, avec la veine porte et la veine cave inférieure [9].

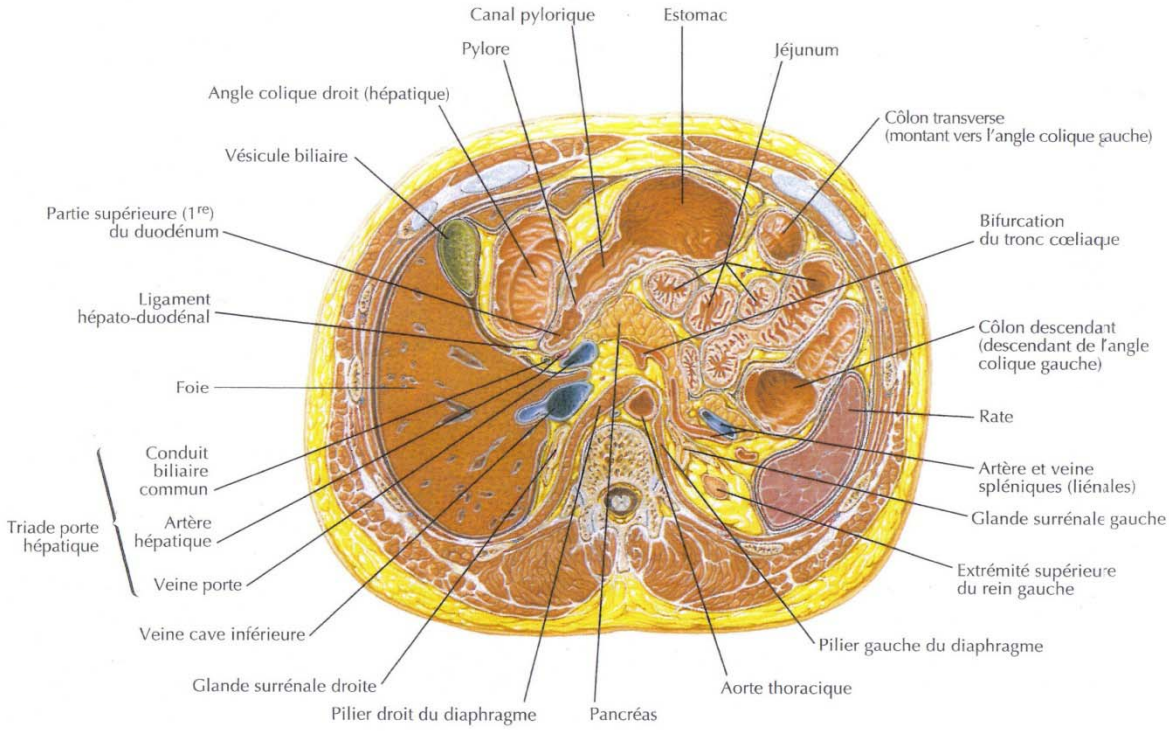

Figure 3 : Coupe transversale de l'abdomen au niveau T12 passant par la vésicule biliaire [8]

3 Vascularisation artérielle de la vésicule biliaire (fig 4)

La vésicule biliaire est vascularisée par l'artère cystique qui nait en règle de la branche droite de l'artère hépatique, et longe le bord supérieur du canal cystique vers le col de la vésicule. A ce niveau, elle se divise en branches antérieure et postérieure ; la branche antérieure court le long de la vésicule en position sous-séreuse tandis que la branche postérieure court très près du lit vésiculaire en donnant des branches pour celui-ci. Les deux branches se divisent en quatre artères fundiques puis en petites branches anastomosées entre elles.

4 Drainage veineux de la vésicule biliaire (fig 4)

La veine cystique existe dans deux tiers des cas et court, parallèle à l'artère cystique, pour se jeter dans la branche droite de la veine porte.

Des veines porte accessoires se jettent à travers le lit vésiculaire dans le parenchyme hépatique.

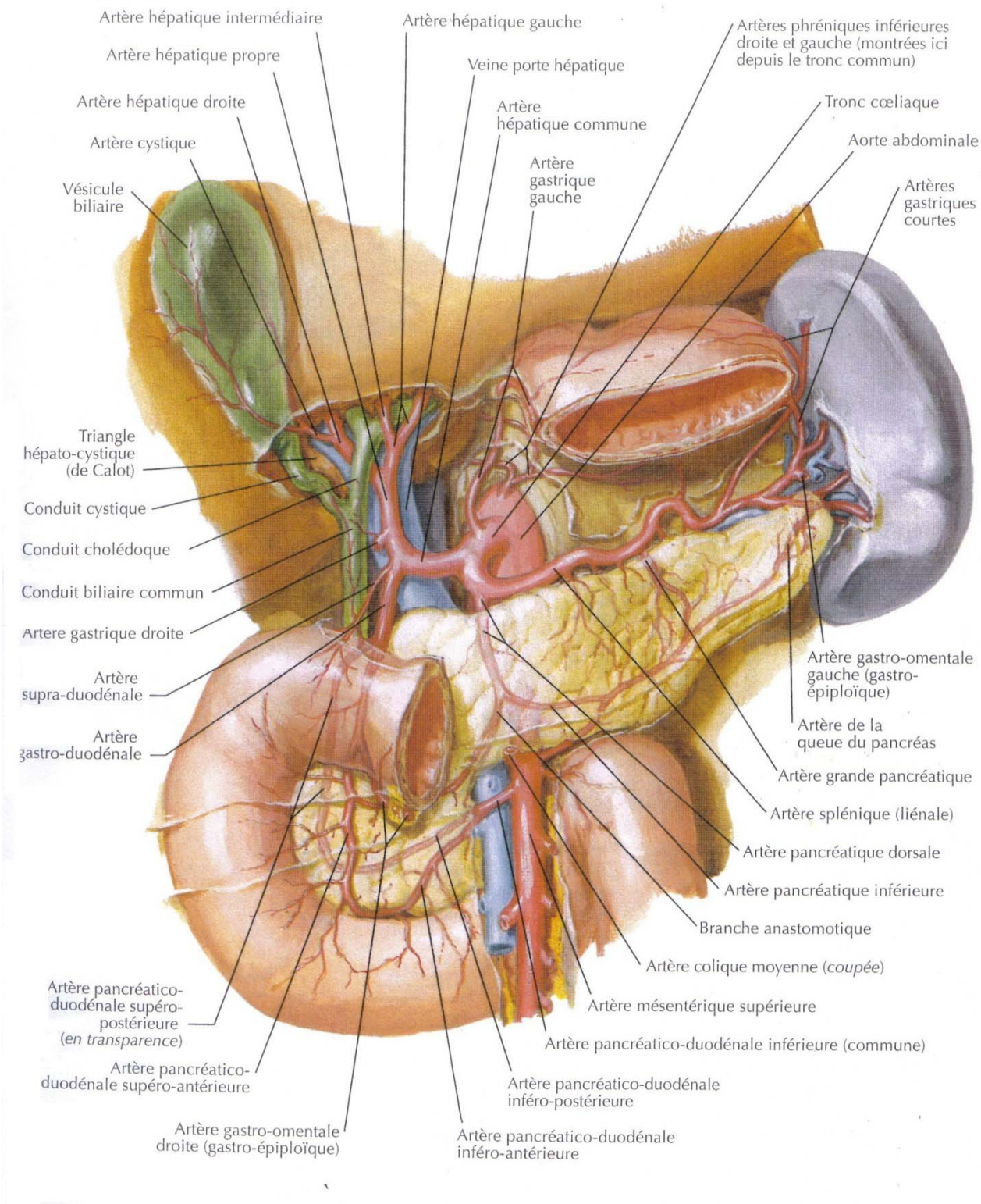

Figure 4 : Rapports et vascularisation de la vésicule biliaire [8]

5 Drainage lymphatique de la vésicule biliaire (fig 5)

Les lymphatiques de la vésicule biliaire sont largement anastomosés avec ceux du foie.

A partir d'un riche réseau muqueux, les lymphatiques rejoignent un réseau sous séreux. A ce niveau, certains vaisseaux lymphatiques se dirigent directement à travers le lit vésiculaire vers les lymphatiques des segments IV et V du foie et delà vers les collecteurs du pédicule hépatique.

Les autres vaisseaux forment trois groupes dessinant la lettre N sur la vésicule :

- un groupe du bord gauche qui se draine dans le ganglion du collet ou ganglion de MASCAGNI.
- Un groupe de la face inférieure qui se dirige obliquement de la partie antérieure du bord droit au bord inférieur du collet.
- Un groupe du bord droit qui gagne les ganglions péri-cholédociens dont le ganglion de l'hiatus qui reçoit les lymphatiques du lobe droit du foie et de la vésicule biliaire. Ensuite, il se draine dans les ganglions duodéno-pancréatiques supérieurs.

A partir de ces derniers, le drainage lymphatique se fait vers :

* Les ganglions situés autour du tronc cœliaque pour se terminer dans les ganglions para-aortiques.

* Les ganglions rétro-duodéno-pancréatiques qui se drainent dans les ganglions situés autour de l'artère mésentérique supérieure et delà rejoignent les ganglions pré-aortiques.

Au terme de cette étude du drainage lymphatique de la vésicule biliaire se dégagent deux notions importantes :

- certains collecteurs de la vésicule biliaire traversent le parenchyme hépatique au niveau des segments IV et V.

- ce drainage aboutit au ganglion aortico-cœliaque d'une part, et aux ganglions rétro-duodéno-pancréatiques puis aortico-lombaires d'autre part.

Ces deux notions conditionnent l'exérèse curative du cancer de la vésicule biliaire.

Rapport-Gratuit.com

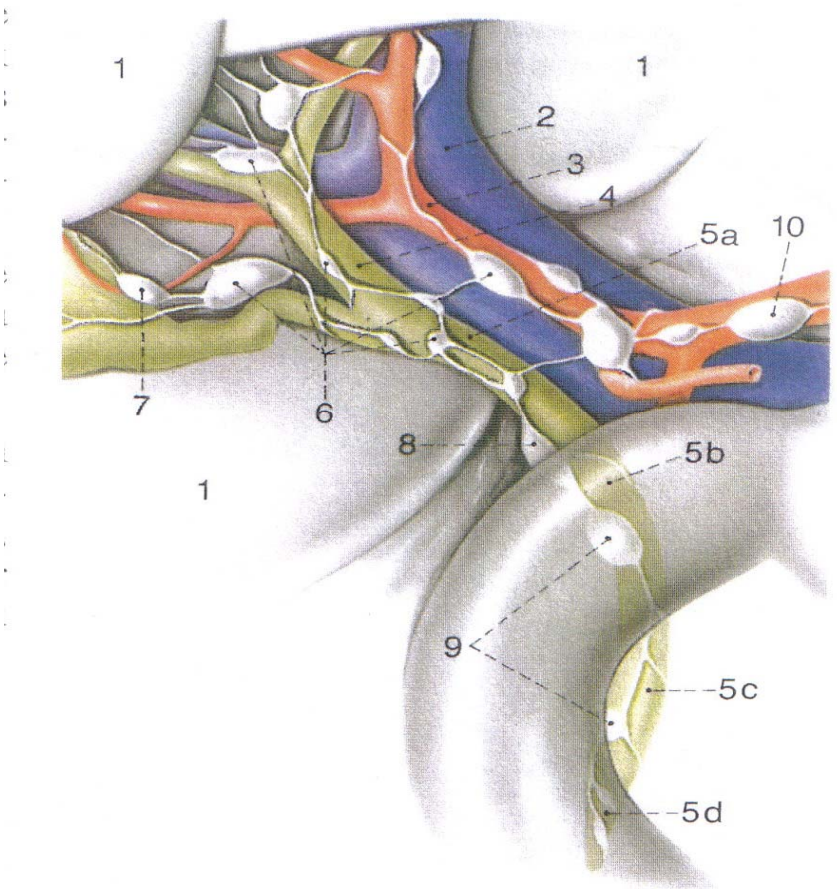

Figure 5 : Drainage lymphatique du foie, de la vésicule biliaire et des voies biliaires [9]

1- Foie
2- Veine porte
3- Artère hépatique propre
4- Canal hépatique commun
5- Canal cholédoque
   a- Partie supraduodénale
   b- Partie rétroduodénale
   c- Partie intra- ou rétropancréatique
   d- Partie intramurale
6- Ganglions lymphatiques hépatiques
7- Ganglion lymphatique du cystique
8- Ganglion du hiatus de Winslow
9- Ganglions lymphatiques pancréaticoduodénaux
10- Ganglions lymphatiques cœliaques

6 Innervation de la vésicule biliaire

L'innervation provient, à l'instar de la voie biliaire principale, du rameaux du sympathique et du vague par l'intermédiaire du plexus biliaire antérieur [7].

III- Rappel anatomo-pathologique

1 Rappel histologique

La paroi vésiculaire est formée, comme l'ensemble du tube digestif, d'une muqueuse, d'une musculeuse et d'une séreuse.

La lumière du col est tapissée par une muqueuse qui dessine des logettes plus ou moins profondes. La lumière du col et de l'origine du cystique sont barrées par des replis ou valvules vésiculaires de Heister. La muqueuse est faite de villosités ou de lames sinueuses de hauteur variable, séparées les unes des autres par des dépressions ou sinus de Rokintansky-Aschoff . Les villosités ont des axes conjonctifs lâches, bien vascularisés, pauvres en lymphocytes et plasmocytes. Il n'y a pas de musculaire-muqueuse, donc il n'y a pas de barrière entre épithélium et chorion., et dans la zone d'accolement au foie, on note une absence de séreuse voire une incrustation de la paroi vésiculaire dans le foie. L'épithélium est une simple couche de cellules cylindriques étroites et hautes à surface bombée avec microvillosités peu nombreuses [9].

2 Aspect macroscopique

Les cancers vésiculaires se présentent le plus souvent sous une forme diffuse (60% des cas) ou plus rarement localisée touchant alors avec une même fréquence le fond, le corps ou le collet vésiculaire. On distingue une forme polypoïde réalisant une masse sessile friable à la surface de la muqueuse et une forme infiltrante, plus fréquente, se présentant comme un épaississement localisé ou diffus de la paroi vésiculaire, pouvant prendre un aspect comparable à celui d'une cholécystite. Les cancers évolués s'étendent dans le parenchyme hépatique et forment une masse tumorale centrée sur la vésicule. Les cancers superficiels ne sont pas visibles et sont découverts fortuitement sur l'examen histologique d'une vésicule biliaire opérée le plus souvent pour une lithiase vésiculaire symptomatique [10].

Rapport-gratuit.com
LE NUMERO 1 MONDIAL DU MÉMOIRES

3 Aspect microscopique

La grande majorité des cancers de la vésicule biliaire sont des adénocarcinomes (85% des cas)(100% dans notre étude) le plus souvent bien différenciés.

Les autres types d'adénocarcinomes sont plus rares :

- l'adénocarcinome papillaire caractérisé par un développement endovésiculaire avec une infiltration en profondeur tardive, de meilleur pronostic que les formes d'emblée infiltrantes,
- l'adénocarcinome mucineux (ou colloïde muqueux) caractérisé par une mucosécrétion importante, majorant artificiellement le volume tumoral,
- l'adénocarcinome à cellules indépendantes, de mauvais pronostic,
- l'adénocarcinome à cellules claires dont le diagnostic différentiel avec une métastase d'un carcinome rénal est parfois difficile,
- l'adénocarcinome de type intestinal ressemblant à un adénocarcinome rectal.

Les autres formes histologiques sont plus rares :

- les carcinomes indifférenciés ou anaplasiques
- les carcinomes épidermoïdes
- les carcinomes endocrines.

Quelques lymphomes primitifs ont été décrits ainsi que des sarcomes de Kaposi chez des patients atteints de syndrome d'immunodéficience acquise. Enfin, la vésicule biliaire peut être le siège de métastases de cancer du sein, du poumon, de l'œsophage et de mélanome [10].

IV- EXTENSION

Il existe 6 voies de dissémination du cancer de la vésicule biliaire :

- ✓ Extension directe (foie, tube digestif, pancréas)
- ✓ Extension lymphatique +++ (foie et ganglions)
- ✓ Extension péritonéale (carcinose péritonéale)
- ✓ Extension canalaire (débris tumoraux dans la voie biliaire principale)
- ✓ Extension nerveuse
- ✓ Extension vasculaire

1 Extension directe

La vésicule biliaire contracte des rapports anatomiques étroits avec le foie, le côlon transverse, le duodénum et l'estomac ; ce qui explique cette extension par contiguïté [11-12].

En terme de fréquence, environ 60% des patients ont une infiltration du foie, suivi par le côlon, les voies biliaires et le pancréas.

2 Extension lymphatique

C'est la voie la plus fréquente. Le taux global de métastases ganglionnaires varie de 54% à 64%. L'étendue de l'atteinte ganglionnaire est fortement corrélée à la profondeur de l'invasion tumorale. Une étude japonaise multicentrique a montré que le taux de métastases ganglionnaires n'est que de 2,5% dans les tumeurs pT1a, mais augmente à 15,6% dans les tumeurs pT1b, à 44,3% dans les tumeurs pT2 et à 72% dans les tumeurs pT3-4. Le ganglion péricholédocien est le ganglion le plus envahi suivi par le cystique, le pancréatico-duodénal postéro-supérieur, le rétroportal et le ganglion du tronc cœliaque [11-13].

3 Extension péritonéale

Se voit dans les stades avancés. Cette extension se fait à travers la séreuse péritonéale. L'infiltration péritonéale explique les envahissements du tube digestif, en particulier les fistules cholécysto-duodénales et cholécysto-coliques. La perforation en péritoine libre d'une vésicule peut également induire une carcinose péritonéale [14].

4 Extension canalaire

Une propagation directe canalaire peut s'observer assez souvent vers les voies biliaires extra-hépatiques, intéressant le cystique, le canal hépatique commun ou plus rarement le bas cholédoque. Elle justifie l'exploration per-opératoire systématique de tout l'arbre biliaire.

5 Extension nerveuse

Une propagation le long des gaines nerveuses n'est pas rare. Cette infiltration semble pouvoir expliquer le caractère douloureux de certains cancers.

6 Extension vasculaire

La dissémination vasculaire, essentiellement veineuse, participe à la propagation hépatique de la tumeur, en particulier vers les segments IV et V. Il peut y avoir, dans les formes très évoluées, une atteinte de la veine sagittale avec envahissement sus-hépatique, ce qui explique certaines disséminations pulmonaires.

V- Classification

Plusieurs classifications ont été proposées pour apprécier l'extension du cancer de la vésicule biliaire. La plus utilisée est la classification TNM qui classe ces carcinomes en fonction de leur stade évolutif.

Classification TNM du cancer de la vésicule biliaire selon l'union internationale contre les cancers (UICC 2002)

T : Tumeur	
TX	Renseignements insuffisants pour classer la tumeur primitive
T0	Pas d'évidence de tumeur primitive
Tis	Carcinome in situ
T1 T1a T1b	Tumeur envahissant la muqueuse ou la couche musculeuse Tumeur envahissant la muqueuse Tumeur envahissant la couche musculeuse
T2	Tumeur envahissant le tissu conjonctif péri musculaire, sans extension au-delà de la séreuse ou dans le foie
T3	Tumeur perforant la séreuse (péritoine viscéral) et/ou envahissant directement le foie et/ou un autre organe ou structure adjacent(e) (estomac, duodénum, colon, pancréas, omentum, canaux biliaires extra-hépatiques)
T4	Tumeur envahissant la veine porte ou l'artère hépatique, ou envahissant au moins 2 organes ou structures extra-hépatique(s).
N :Adénopathies	Correspondent aux : ganglions du canal cystique, péri cholédociens et/ou ganglions du hile (c'est-à-dire dans le ligament hépato-duodénal), ganglions péri pancréatiques (tête seulement) péri duodénaux, péri portaux, coeliaques et mésentériques supérieurs.
Nx	Renseignements insuffisants pour classer les ganglions lymphatiques régionaux
N0	Pas de métastase ganglionnaire lymphatique régionale
N1	Métastases ganglionnaires régionales
M : Métastases	
MX	Renseignements insuffisants pour classer les métastases à distance
M0	Pas de signe de métastase à distance
M1	Présence de métastases à distance

STADES (AJCC 2002 : American Joint Committee on Cancer)

Stade 0	**Tis**	**N0**	**M0**
Stade I	**T1**	**N0**	**M0**
Stade II	**T2**	**N0**	**M0**
Stade III	**T1** **T2** **T3**	**N1** **N1** **Tout N**	**M0** **M0** **M0**
Stade IV	**T4** **Tout T**	**Tout N** **Tout N**	**M0** **M1**

D'autres classifications ont été proposées bien avant comme :

*La classification de NEVIN (1976), qui comporte :

- Stade I : intra-muqueux (in-situ)
- Stade II : extension à la musculeuse
- Stade III : extension à la séreuse
- Stade IV : envahissement de toutes les couches de la vésicule et des ganglions cystiques
- Stade V : extension directe au foie et /ou métastases à distance

MATERIEL ET METHODES

Nous rapportons dans cette étude rétrospective 43 observations de cancer de la vésicule biliaire colligées au service de chirurgie viscérale du centre hospitalier universitaire Mohammed VI de Marrakech sur une période de 7 ans, allant de Janvier 2002 à Décembre 2008.

Le but de cette étude est de faire une mise au point sur les différents aspects épidémiologiques, cliniques, paracliniques, thérapeutiques et pronostiques de cette pathologie ainsi que l'évolution à court et à long terme.

Chez nos 43 malades, nous avons recueilli, selon une fiche d'exploitation (Annexe), les données suivantes : l'âge, le sexe, les antécédents, la symptomatologie motivant l'hospitalisation, les données de l'examen clinique, les données paracliniques, le traitement réalisé, l'étude anatomo-pathologique de la pièce opératoire et le suivi des patients.

Nos malades sont répartis comme suit :

- 32 femmes et 11 hommes.
- Une moyenne d'âge de 57 ans avec des âges extrêmes de 34 et 80 ans.

Le diagnostic était retenu sur des éléments radiologiques (échographiques et/ou tomodensitométriques) et/ou histologiques sur des pièces de résection chirurgicale de la vésicule biliaire (cholécystectomie) ou sur des prélèvements biopsiques.

Notre attitude thérapeutique est toujours discutée en réunion de concertation multidisciplinaire d'oncologie digestive. Cette réunion est hebdomadaire et associe chirurgiens, radiologues, gastro-entérologues et oncologues.

RESULTATS

Rapport-Gratuit.com

I- Les données épidémiologiques

1 L'âge

L'âge de nos patients se situait entre 34 et 80 ans, avec une moyenne de 57ans. Quarante neuf pour cent des malades avaient un âge supérieur à 60 ans. La répartition selon la tranche d'âge est comme suit (fig 6) :

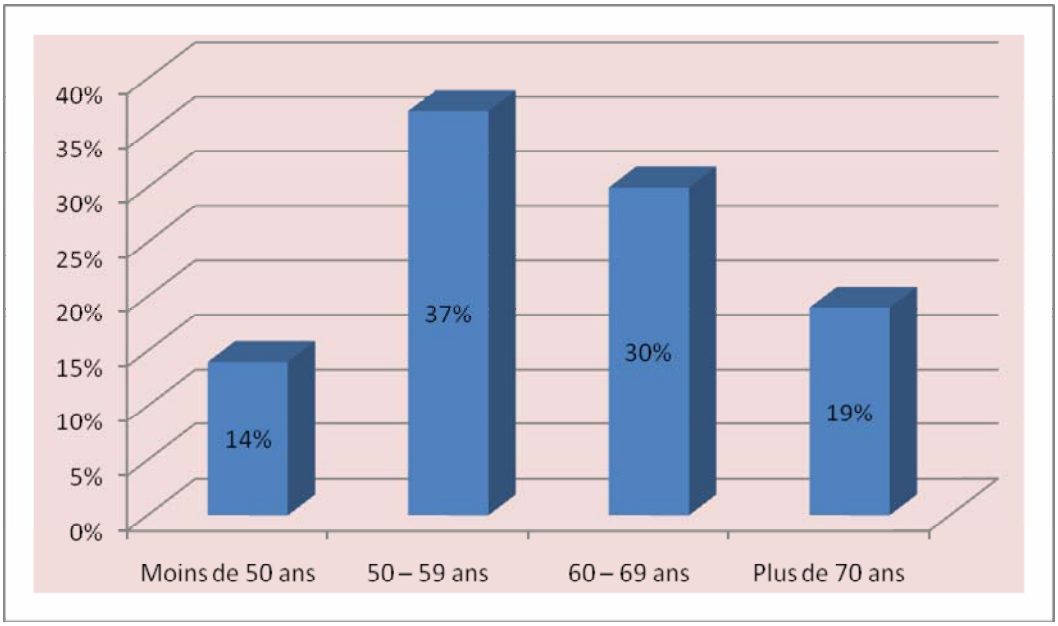

Figure 6 : Répartition des patients en fonction de l'âge

2 Le sexe

Nos patients se répartissaient en 32 femmes et 11 hommes avec un sexe-ratio de 0,34 (fig 7).

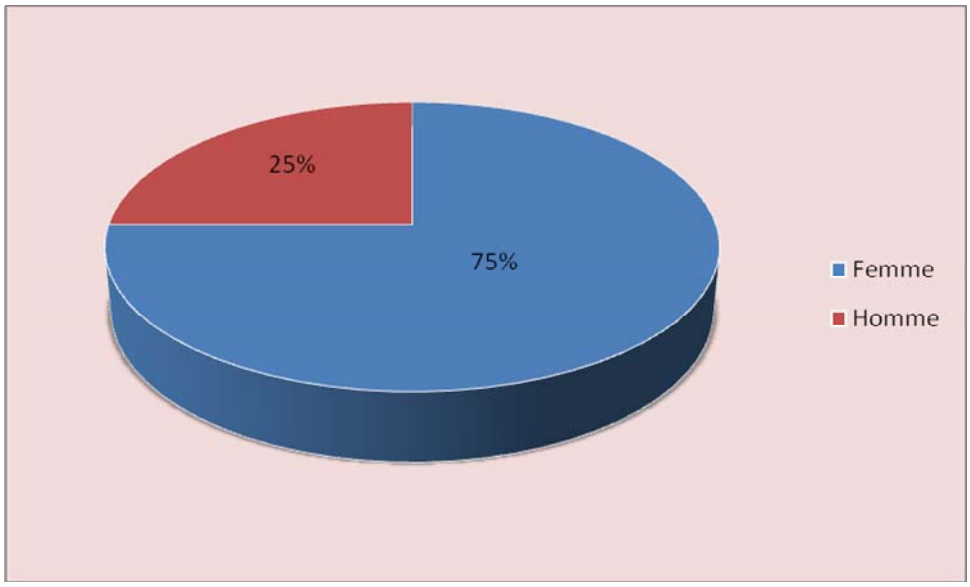

Figure 7: Répartition des patients en fonction du sexe

II- Les données cliniques

1 Les antécédents

Les antécédents médicaux relevés étaient un diabète chez 8 patients (18,6%) et une hypertension artérielle chez 7 patients (16,3%).

Six patients étaient connus porteurs de lithiase vésiculaire diagnostiquée sur des échographies avec une durée d'évolution de 2 à 4 ans.

Les antécédents chirurgicaux relevés étaient une néphrectomie gauche chez un patient et une hernie inguinale opérée avec un nodule thyroïdien sous traitement hormonal substitutif chez un autre.

Rapport-gratuit.com
LE NUMERO 1 MONDIAL DU MÉMOIRES

2 La symptomatologie

Les signes cliniques les plus observés sont les douleurs de l'hypochondre droit (HCDt) dans 89% des cas, un ictère rétentionnel dans 35% des cas, une distension abdominale dans 17% des cas, un prurit dans12% des cas et une fièvre dans 12% des cas (Tableau I).

Tableau I : Répartition des patients selon les signes cliniques observés

Symptômes cliniques	Nombre des patients	Pourcentage
Douleur de l'HCDt	38	89%
Ictère rétentionnel	15	35%
Vomissements	26	61%
Distension abdominale	7	17%
Prurit	5	12%
Constipation	6	14%
Syndrome occlusif	2	5%
Amaigrissement	35	82%
Fièvre	5	12%
Défense	5	12 %

3 L'examen clinique

Les principaux signes cliniques objectivés à l'examen sont : une sensibilité de l'HCDt dans 24% des cas, une hépatomégalie dans 21% des cas, une masse de l'HCDt dans 17% des cas et une ascite dans 10% des cas (Tableau II).

Tableau II : Les signes objectivés à l'examen clinique

Signes cliniques	Nombre des patients	Pourcentage
Sensibilité de l'HCDt	10	24%
Hépatomégalie	9	21%
Masse de l'HCDt	7	17%
Ascite	4	10%
Ganglion du Troisier	2	5%
Abdomen dur et infiltré	1	3%

III- Les données paracliniques

1 La biologie

- Le bilan hépatique était réalisé chez tous les patients. Il était normal dans 35% des cas et perturbé dans 65% des cas. Nous avons noté une cholestase isolée dans 23% des cas et une cholestase avec cytolyse associée dans 42% des cas.

- Une numération formule sanguine était normale dans 54% des cas, une anémie normochrome normocytaire a été retrouvé dans 30% des cas.

- Le dosage des marqueurs tumoraux (ACE, CA 19-9) a été pratiqué chez 6 patients. Le taux était élevé chez 4 patients et normal chez 2 patients.

2 L'imagerie

2.1 L'échographie

C'est l'examen de première intention. Elle a été pratiquée chez tous les patients, et a permis de suspecter le diagnostic de cancer de la vésicule biliaire chez 20 patients, soit 46,5% des cas, par la mise en évidence d'un épaississement de la paroi vésiculaire chez 14 patients et envahissement du parenchyme hépatique chez 7 patients.

Elle a objectivé une vésicule lithiasique sans anomalie de la paroi chez 7 patients (16%), une dilatation des voies biliaires intra-hépatiques chez 4 patients (9%), une dilatation de la voie biliaire principale chez 4 cas (9%) et une carcinose péritonéale chez 6 patients (14%) (TableauIII).

Tableau III : Les signes objectivés à l'échographie

Signes objectivés	Nombre des patients	Pourcentage
Lithiase vésiculaire	16	37%
Epaississement de la paroi vésiculaire	14	33%
Dilatation des voies biliaires intra-hépatiques	4	9%
Dilatation de la voie biliaire principale	4	9%
Envahissement hépatique	7	16%
Epanchement péritonéal	4	9%
Carcinose péritonéale	2	5%

2.2 La tomodensitométrie

Elle a été réalisée chez 35 patients (82%), et a suspecté le diagnostic dans 20 cas (58%) (fig 8-9).

Elle a objectivé un épaississement pariétal irrégulier de la vésicule biliaire dans 4 cas (12%), un envahissement hépatique dans 24 cas (69%), une dilatation des voies biliaires intra-hépatiques dans 6 cas (17%), une dilatation de la voie biliaire principale dans 3 cas (9%) et une carcinose péritonéale dans 15 cas (43%) (Tableau IV)(fig 10-11).

Tableau IV : Les signes objectivés à la tomodensitométrie

Signes objectivés	Nombre des patients	Pourcentage
Epaississement pariétal irrégulier de la vésicule biliaire	4	12%
Envahissement hépatique	24	69%
Envahissement des organes de voisinage :		
- Côlon droit	1	3%
- Angle colique droit	1	3%
- Côlon transverse+duodénum	1	3%
Dilatation des voies biliaires intra-hépatiques	6	17%
Dilatation de la voie biliaire principale	3	9%
Carcinose péritonéale	11	32%
Epanchement péritonéal	4	12%
Adénopathies hilaires	11	32%
Infiltration du hile	3	9%
Infiltration de la graisse de voisinage	3	9%
Epanchement pleural	3	9%
Nodules pulmonaires	1	3%

2.3 L'imagerie par résonnance magnétique IRM

Elle n'a été pratiquée chez aucun de nos patients.

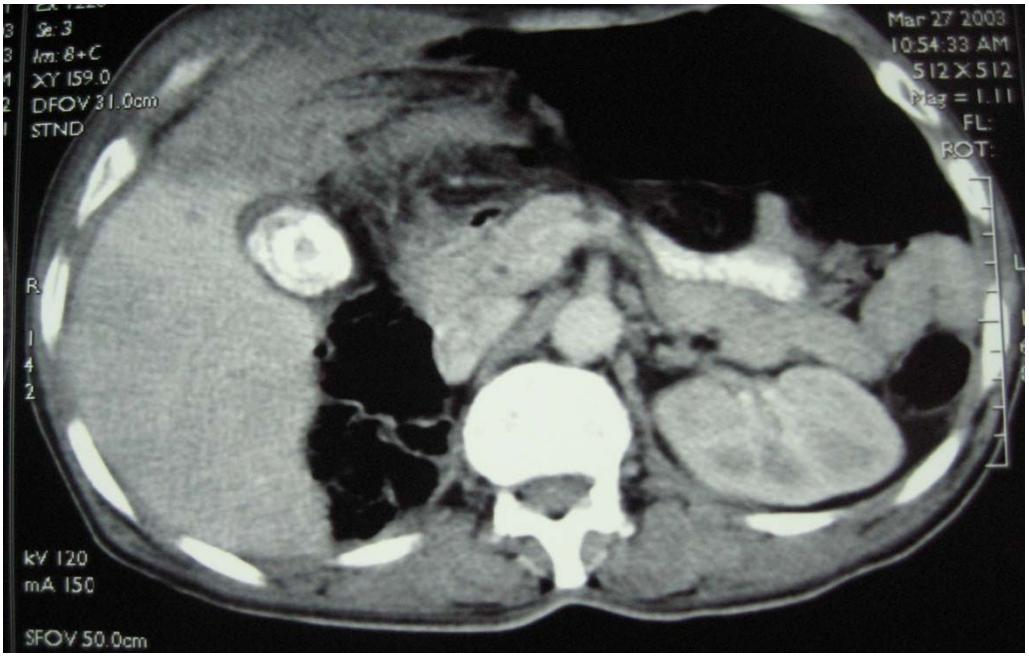

Fig 8 : Tomodensitométrie abdominale montrant une vésicule biliaire macrolithiasique avec épaississement de la paroi et infiltration du parenchyme hépatique adjacent

Fig 9:Tomodensitométrie abdominale montrant un envahissement tumoral des segments IV et V.

Figure 10 : Masse tumorale de la vésicule biliaire envahissant les structures de voisinage

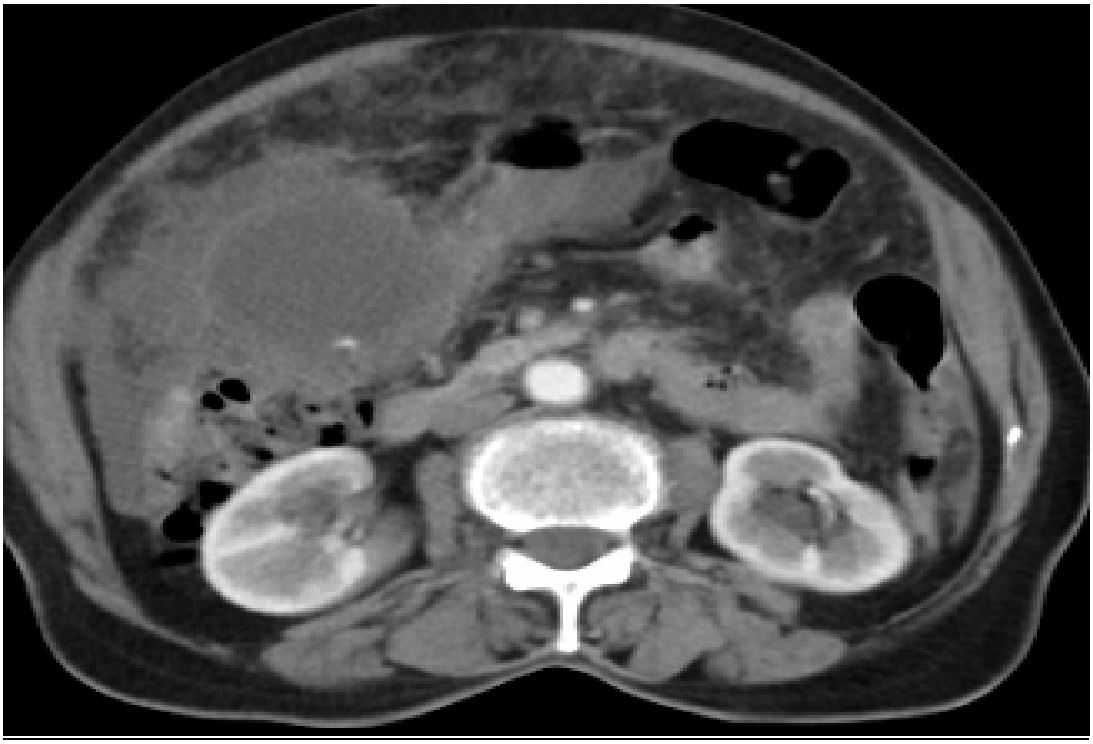

Figure 11 : Néocalcul vésiculaire envahissant le péritoine et le duodénum

IV- Le diagnostic positif

Le diagnostic du cancer de la vésicule biliaire a été fortement suspecté en pré-opératoire en se basant sur les critères cliniques et paracliniques chez 17 patients, soit 61% des cas (fig 12).

La découverte per-opératoire de ce cancer était faite chez 8 patients, soit 28% des cas (fig 12).

Sa découverte en post-opératoire, après étude anatomo-pathologique de la pièce de cholécystectomie, était faite chez 3 patients (fig 12) :

- Les deux premiers suite à l'examen anatomo-pathologique de la pièce opératoire après cholécystectomie simple pour pathologie lithiasique puis reprise chirurgicale pour bisegmentectomie IV et V.
- Le troisième est une patiente qui a subit une cholécystectomie pour pathologie lithiasique mais l'examen anatomo-pathologique n'a pas été réalisé. Un mois après, elle s'est présentée pour ictère rétentionnel avec une masse sur la cicatrice opératoire qui a été biopsiée permettant ainsi de poser le diagnostic post-opératoire de cancer de la vésicule biliaire. La tomodensitométrie avait montré une tumeur non résécable.

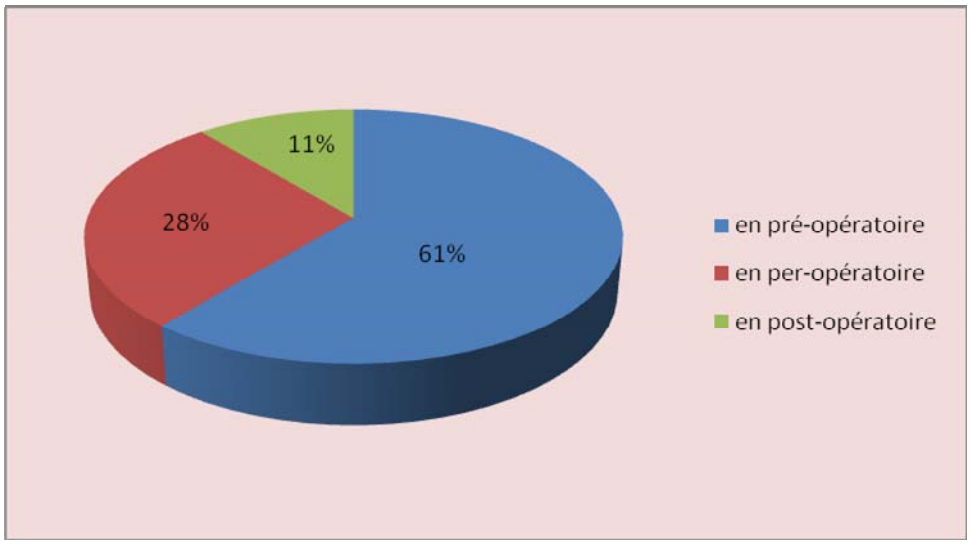

Figure 12: Les modes de découverte du cancer de la vésicule biliaire

V- Les données thérapeutiques

1 Résécabilité

Vingt-six patients, soit 61% des cas, présentaient une tumeur non résécable sur les examens morphologiques. Les observations étaient discutées au staff multidisciplinaire pour avoir une décision thérapeutique.

2 Opérabilité

Six patients, soit 14% des cas, avaient un état général très altéré ou un bilan biologique très perturbé, ce qui a contre-indiqué tout geste opératoire.

3 Voie d'abord chirurgicale

La voie d'abord était une laparotomie sous costale droite chez tous les patients. La cœlioscopie n'a été réalisée chez aucun de nos patients.

4 L'exploration opératoire

L'exploration per-opératoire a objectivé : une vésicule biliaire tumorale dans 25 cas, des métastases hépatiques dans 7 cas, une carcinose péritonéale dans 6 cas et un envahissement des organes de voisinage dans 20 cas (Tableau V).

Tableau V: L'exploration per-opératoire du cancer de la vésicule biliaire

Exploration per-opératoire	Nombre des cas
Vésicule biliaire tumorale	25
Métastases hépatiques	7
Carcinose péritonéale	6
Envahissement :	
*du foie	7
*des voies biliaires	5
*de l'estomac	3
*du côlon	3
*du duodénum	1
*du pancréas	1

5 Traitement chirurgical

Parmi les 43 patients, 28 ont été opérés, soit 65% des cas dont 7 n'ont bénéficié que de prélèvements biopsiques.

La chirurgie était jugée curative chez 11 patients (39%). Le traitement a été palliatif chez 8 patients (29%). Le geste chirurgical s'est limité à des biopsies de la tumeur ou des nodules hépatiques ou péritonéaux chez 9 patients (32%) (Tableau VI) (fig 13).

Tableau VI: Répartition des patients en fonction du geste opératoire

Curatif	11	39%
Cholécystectomie isolée	3	11%
Cholécystectomie type Glenn+curage ganglionnaire	4	14%
Cholécystectomie+bisegmentectomie IV et V +curage ganglionnaire	3	11%
Cholécystectomie+bisegmentectomie IV et V+curage+colectomie droite	1	3,5%
Palliatif	8	29%
Cholécystectomie de propreté	3	11%
Cholécystectomie+dérivation hépatico-digestive	1	3,5%
Dérivation hépatico-digestive seule	4	14%
Prélèvements biopsiques	9	32%
Total	28	100%

Rapport-Gratuit.com

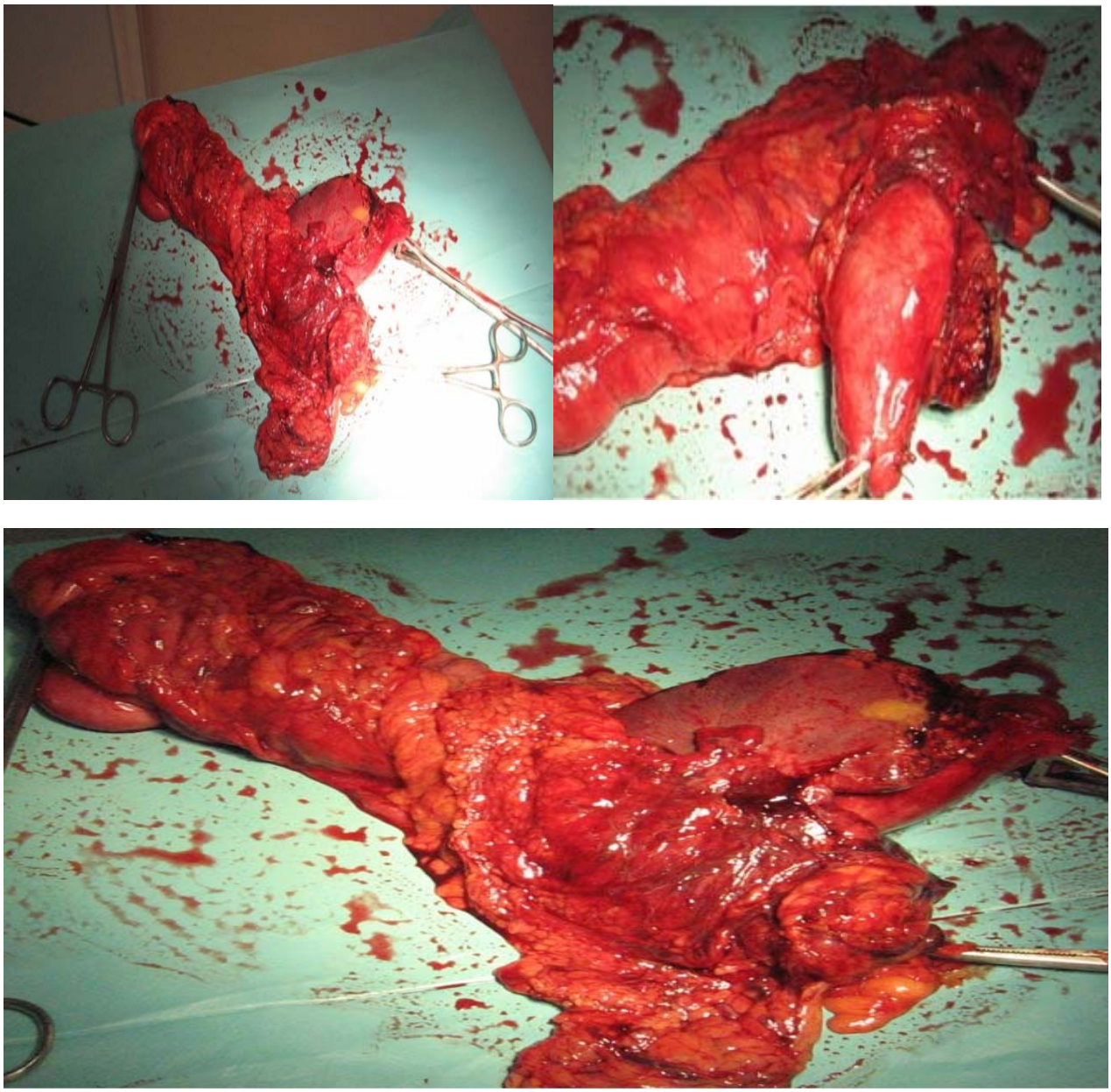

Fig 13: Pièce opératoire de la résection en monobloc de la bisegmentectomie IV et V, la cholécystectomie, le curage ganglionnaire et l'hémicolectomie droite

6 Traitement médical

Vingt-six patients avaient une tumeur non résécable et ont reçu une chimiothérapie palliative (61%). Ces patients sont répartis comme suit :

*quinze patients ont reçu une chimiothérapie adjuvante.

*onze patients ont reçu une chimiothérapie seule.

Quatre patients ont reçu un traitement symptomatique (10%) (réhydratation+/-ponction d'ascite+/-traitement antalgique).

Aucun des patients n'a bénéficié d'une radiothérapie.

VI- Les données anatomo-pathologiques

Vingt-quatre résultats anatomo-pathologiques ont été retrouvés. Quatorze étaient sur pièce de cholécystectomie et 10 sur des prélèvements biopsiques. Tous ces résultats sont revenus en faveur d'un adénocarcinome.

Les degrés de différenciation retrouvés sont : bien différencié dans 4 cas, moyennement différencié dans14 cas et peu différencié dans 3 cas.

La stadification était précisée chez 14 patients. Les tumeurs étaient classées T2 dans 4 cas, T3 dans 6 cas et T4 dans 4 cas.

VII- L'évolution

1 Les suites immédiates

1.1 La mortalité

La mortalité opératoire était nulle. Un patient non opéré est décédé durant son hospitalisation par arrêt cardio-respiratoire.

Rapport-gratuit.com
LE NUMERO 1 MONDIAL DU MÉMOIRES

1.2 La morbidité

La morbidité opératoire était de 11% : 2 patients ont présenté une surinfection de la paroi et une patiente a présenté un bilome qui avait nécessité un drainage écho-guidé à deux reprises avec une bonne évolution.

2 Les suites lointaines

Nous avons un suivi pour 18 patients, 25 ont été perdus de vue.

Pour les 18 patients, l'évolution a été marquée par :

- chez 9 patients : un décès est survenu entre 2 et 10 mois dont 2 ont présenté des métastases hépatiques et 1 autre une récidive au niveau du lit vésiculaire.

- chez le reste : une évolution sans récidive dans 2 cas, la survenue de métastases hépatiques dans 2 cas, une carcinose péritonéale dans 2 cas, des récidives locorégionales surtout au niveau du lit vésiculaire dans 2 cas et des métastases pulmonaires dans 1 cas.

Les localisations des récidives sont décrites dans le tableau VII.

Tableau VII : Localisation des récidives après chirurgie d'un cancer de la vésicule biliaire

Localisation de la récidive	Nombre des patients
Métastases hépatiques	4
Récidive au niveau du lit vésiculaire	3
Carcinose péritonéale	2
Métastases pulmonaires	1

3 La survie

Pour les 18 patients dont on dispose du suivi, la mortalité n'a pu être définie que chez 11 malades. Les autres ont été perdus de vue. La survie médiane était de 8 mois.

Nous avons relevé les taux suivants :

- une mortalité à 2 mois chez 3 patients pour une tumeur classée T4
- une mortalité à 3 mois chez 1 patient pour une tumeur classée T4
- une mortalité à 4 mois chez 2 patient pour une tumeur classée T3

- une mortalité à 5 mois chez 1 patient pour une tumeur classée T2
- une mortalité à 6 mois chez 1 patient pour une tumeur classée T3
- une mortalité à 10 mois chez 1 patient pour une tumeur classée T2

*La patiente qui a subit une bisegmentectomie+curage ganglionnaire+colectomie droite est encore en vie avec un recul de 24 mois sans récidive.

* Une patiente est toujours en vie avec un recul de 32 mois. Elle avait bénéficié d'une cholécystectomie avec résection d'un nodule hépatique. La tumeur a été classée p T2 Nx Mx . La patiente a reçu 6 cures de chimiothérapie. L'évolution a été marquée par une nette amélioration scannographique des lésions sous chimiothérapie.

DISCUSSION

I- Epidémiologie

1 Incidence

Le cancer de la vésicule biliaire, tous stades confondus, est l'un des cancers digestifs les plus rares. Il se place au cinquième rang de ces cancers.

Le cancer de la vésicule biliaire est le plus fréquent des cancers biliaires et représente, en France, le sixième cancer digestif. Il existe une forte disparité géographique dans la répartition du cancer de la vésicule biliaire. Les plus fortes incidences ont été rapportées dans les pays d'Amérique du Sud et d'Europe de l'Est alors qu'il est plus rare en Inde, aux Etats-Unis ou au Royaume Unis. Son incidence augmente avec l'âge et il est rarement observé avant 50 ans. Il existe une prédominance féminine plus marquée en Europe et en Amérique du Sud (sex-ratio proche de 3) que dans les pays d'Asie (sex-ratio de 1,5) [10].

2 Sexe des patients

Le cancer de la vésicule biliaire atteint avec prédilection la femme [15-16-17] (78% des patients sont des femmes [18-19]).

Sa répartition selon le sexe s'apparente à celle de la lithiase vésiculaire [14-20].

Le sexe ratio femme/homme varie dans la littérature entre 2/1 et 4,4/1[21-22-23].

Dans notre série, les femmes représentent 75% (32 femmes) de l'ensemble des malades, avec un sexe ratio de 0,34, ce qui est parfaitement conforme aux données rapportées par la littérature .

3 Age des patients

Le cancer de la vésicule biliaire survient essentiellement chez le sujet âgé. Son incidence augmente avec l'âge dans les deux sexes pour atteindre le maximum à la sixième et la septième décade [24]. Il est rare avant l'âge de 50 ans avec un âge moyen au moment du diagnostic d'environ 75 ans.

Dans notre série, l'âge moyen était de 57 ans avec des extrêmes de 34 et 80 ans.

II- Les facteurs de risque

Sur le plan physiopathologique, l'inflammation chronique de la muqueuse vésiculaire est la condition le plus souvent mise en cause [25]. En effet elle s'observe lors de la cholécystite lithiasique chronique, de la cholangite sclérosante primitive, du portage chronique de germes dans la bile et/ou de l'existence d'un reflux biliopancréatique chronique [26-27-28]. Cette inflammation agression chronique de la paroi interne de la vésicule biliaire est à l'origine de lésions muqueuses métaplasiques puis dysplasiques favorisant la dégénérescence de la muqueuse biliaire [26-29-30].

À l'échelle moléculaire, l'inflammation chronique de la vésicule associée à une susceptibilité génétique, telle la perte d'hétérozygotie du P53, ou des mutations/altérations de l'expression du k-ras, de la glycoprotéine-P, du COX2 et de l'EGFR a été évoquée pour expliquer la dégénérescence chez certaines populations à risque [29-31-32-33].

1 Cholécystite chronique lithiasique

Dans environ 75 % des cas, le cancer de la vésicule est associé à une lithiase vésiculaire avec des signes de cholécystite [34]. Dans moins de 1 % des cas, le cancer de vésicule est découvert sur l'examen histologique définitif d'une pièce de cholécystectomie pour lithiase vésiculaire symptomatique [26-27-29-35-36-37].

Les experts s'accordent pour affirmer un lien épidémiologique fort entre lithiase vésiculaire chronique et cancer de la vésicule [27-34]. Dans la plupart des pays, la mortalité liée au cancer de la vésicule est inversement proportionnelle au taux de cholécystectomies. On estime que les malades ayant une lithiase vésiculaire (en portage chronique) ont un risque relatif de 4 à 7 fois plus élevé de développer un cancer de la vésicule [26]. On peut schématiquement affirmer que le risque relatif de survenue d'un cancer de la vésicule chez les malades ayant une lithiase vésiculaire chronique est ×2,4 si le diamètre des calculs est situé entre 2 et 3 cm, alors qu'il est plus de ×10 si le diamètre des calculs est de plus de 3 cm [27-38-39]. Le même type d'observations a été rapporté avec le poids des calculs [26-40].

Lors de la dégénérescence en adénocarcinome, et dans près de 50 % cas, on observe des changements épithéliaux comme l'apparition de cellules en « Goblet », ou cellule de « Paneth », de l'hypersécrétion du mucus avec expression inhabituelle de lysozyme, de l'apparition de cellules endocrines (argyrophiles) et des lésions dysplasiques [28].

Des facteurs génétiques, notamment l'existence de « gènes lithogènes dominants », associés à l'infection bactérienne de la bile pourraient expliquer la disparité de l'incidence entre différentes populations ethniques [40]. Malgré des résultats discordants dans la littérature, on peut retenir que l'âge des malades (> 60 ans), la durée du portage de la lithiase vésiculaire surtout si elle est symptomatique (> 15-20 ans) et la taille des calculs (> 3 cm) sont les trois facteurs favorisants, ou associés, au cancer de la vésicule.

2 Polypes vésiculaires

Les lésions polypoïdes de la vésicule sont visibles dans 3 à 6 % des cas sur des échographies de la région hépatobiliaire. Les polypes cholestéroliques, qui représentent environ la moitié de ces cas sont en général de petite taille (< 10 mm), sont toujours bénins, et ne nécessitent pas de geste d'exérèse, sauf en cas d'association à une lithiase vésiculaire symptomatique [41-42-43]. Cependant les polypes cholestéroliques de diamètre > 10 mm peuvent être facilement confondus avec des polypes non-cholestéroliques (qui sont précancéreux). Dans ces conditions l'échographie ou, au mieux, l'échoendoscopie peuvent aider à mieux préciser la nature, le nombre et la localisation de ces lésions [44-45]. Pour les polypes non-cholestéroliques, une taille > 10 mm, le caractère sessile et l'iso- ou l'hypo-échogénécité sont des éléments associés à un plus fort risque de dégénérescence [41-42-46]. En effet les polypes < 10 mm ont un taux de dégénérescence compris entre 0 et 5 %, alors que ce taux augmente à 50-70 % pour des polypes de > 15 mm. En pratique près de 20 % des polypes uniques, pédiculées de plus de 10 mm sont en dysplasie et ce taux atteint 30 % lorsque le polype est sessile. Différentes situations peuvent également faire craindre la dégénérescence et faire poser l'indication d'une cholécystectomie préventive pour polype, lorsqu'il existe une augmentation rapide de la taille d'un polype sur deux examens morphologiques, ou lorsque le polype infracentimétrique est associé à une lithiase vésiculaire. L'étude récente de Freeman Hospital (New-Castle, UK) a confirmé que le « cut-off » de la taille du polype à plus de 1 cm mesurée à l'échographie avait une valeur prédictive de malignité de 50 % avec une sensibilité de 100 % et une spécificité de 86 % [47].

3 Adénomyomatose

L'adénomyomatose (ou adénomyose) vésiculaire est une lésion caractérisée par une hyperplasie de l'épithélium vésiculaire et de la couche musculaire responsable d'un

épaississement de la paroi vésiculaire [42-45]. L'épithélium fait protrusion à travers la musculeuse et forme des poches (sinus de Rokitansky- Aschoff). Elle est souvent asymptomatique. Les lésions sont visibles à l'échographie voire en échoendoscopie [42-45]. L'aspect scannographique peut être caractéristique. L'adénomyomatose vésiculaire peut être associée à une lithiase vésiculaire ou à une anomalie de la jonction bilio-pancréatique et être observée dès l'enfance [42-48]. Malgré l'existence de cas isolés de dégénérescence, cette pathologie lorsqu'elle est isolée est considérée comme bénigne et ne doit pas être considérée, à tort, comme une lésion précancéreuse.

4 Anomalies de la jonction bilio-pancréatique (AJBP) : kystes du cholédoque

Les AJBP sont des anomalies congénitales rares (< 3 % des cholangiopancréatographies rétrogrades endoscopiques) caractérisées par une jonction anormale entre le canal cholédoque et le canal de Wirsung formant un canal commun anormalement long (> 10- 15 mm) en dehors de la paroi duodénale sans sphincter propre [49-50]. La conséquence de l'existence d'une AJBP est double : 1) durant l'embryogenèse elle peut favoriser la formation congénitale de dilatation kystique du cholédoque (kyste du cholédoque) et ; 2) elle facilité le reflux chronique du suc pancréatique vers les voies biliaires favorisant ainsi la métaplasie, la dysplasie et la dégénérescence de la paroi vésiculaire (ou de la paroi de la voie biliaire principale si est associée à un kyste du cholédoque) [49-51].

Environ 15 % des malades ayant un cancer de vésicule ont une AJBP. Il s'agit le plus souvent des malades plus jeunes (45 à 55 ans), peu ou asymptomatiques ne présentant pas de lithiase vésiculaire pour la moitié d'entre eux [50]. L'attitude pratique en cas de découverte d'une AJBP sans kyste du cholédoque est de proposer une cholécystectomie préventive qui peut être réalisée par voie laparoscopique en l'absence d'anomalie de la paroi vésiculaire à l'échographique [49-52-53]. En cas d'association de l'AJBP à un kyste du cholédoque, le risque de dégénérescence est d'environ 17 % [49-54]. Ce risque augmente avec l'âge et en cas d'antécédents de dérivation kysto-digestives qui doivent être évitées [54]. Le risque de dégénérescence justifie de proposer systématiquement une exérèse complète de la voie biliaire avec une anastomose hépatico-jéjunale à la convergence avec examen extemporané des berges de l'exérèse [51-54-55]. Des études plus récentes montrent que parmi les malades ayant une AJBP prouvée, le risque de cancer de la vésicule biliaire est plus élevé lorsque le diamètre de la voie biliaire est de moins de 20-30 mm, alors que lorsque ce diamètre est plus large, le risque de dégénérescence est plus important sur toutes les portions de la voie biliaire qui sont dilatées [51-56].

5 Vésicule porcelaine

Décrite en France en 1831, cette pathologie est caractérisée par une calcification de la paroi vésiculaire (coque scléreuse). Elle est observée plus fréquemment chez la femme d'une

soixantaine d'année. Les calcifications peuvent être complètes ou partielles, intéresser la muqueuse ou toute la paroi vésiculaire [57-59]. La vésicule porcelaine est associée au cancer de la vésicule dans une proportion très variable allant de 12 à 60 % des cas [57-60-61]. Selon la localisation et l'étendue des calcifications on distingue 3 types, calcifications complètes diffuses et intramurales (Type I), calcification de la muqueuse (type II : complète ; type III : incomplète). Il semble que le type I soit associé à une incidence moins élevée de cancer de vésicule que les types II et III [58].

Malgré des résultats discordants concernant l'incidence de la dégénérescence de la vésicule porcelaine,il est recommandé de proposer une cholécystectomie préventive à ces malades présentant une vésicule porcelaine. Certains réservent encore la laparoscopie pour les stades I [59], alors que d'autres ont une attitude plus nuancée et fondée sur les recommandations de la laparoscopie oncologique : éviter l'ouverture de la vésicule pendant la laparoscopie, mettre la pièce dans un sac et éviter son contact direct avec la paroi lors de l'extraction, laisser les trocarts en place pour évacuer tout le pneumopéritoine et effectuer un examen extemporané de toute la pièce juste après l'exérèse pour éliminer tout cancer invasif [62].

6 Portage chronique d'infection de la bile (Salmonella typhi, paratyphi, Helicobacter bilis et pylori)

Le portage chronique de bactéries dans la bile comme Salmonella typhi ou paratyphi et plus récemment Helicobacter bili et pylori, notamment chez les malades ayant une lithiase vésiculaire semble augmenter le taux de cancer de la vésicule [26-30-63]. Le portage chronique concerne 2 à 3 % des malades ayant eu une typhoïde essentiellement par colonisation de la bile. Le portage chronique est plus fréquent chez les femmes et son taux augmente avec l'âge. On estime que le risque de développer un cancer de la vésicule pour des groupes de patients comparables est près de 6 fois plus important [26-29-63-64].

7 Cholangite sclérosante primitive (CSP)

Il s'agit d'une maladie chronique cholestatique du foie, caractérisée par une inflammation-fibrose des voies biliaires intra et extrahépatiques, dont la cause est inconnue et qui est probablement d'origine immunitaire [65-66]. Cinquante à 80 % des CSP sont associées à une rectocolite hémorragique, à l'inverse sur 100 malades ayant une rectocolite hémorragique environ 5 ont une CSP [67]. À partir du diagnostic, la survie est de 10 à 20 ans. L'évolution est marquée par une aggravation progressive, la survenue de symptômes hépato-biliaires (asthénie, prurit, ictère et angiocholites). La cirrhose et surtout le cholangiocarcinome sont les deux complications les plus graves [68]. Entre 10 et 20 % des malades vont présenter un cholangiocarcinome et entre 1 et 4 % un cancer de la vésicule avec une incidence de l'ordre de 1 % par an [68]. Le pronostic du cholangiocarcinome sur CSP est mauvais, et le taux de survie est

Rapport-Gratuit.com

de moins de un an après le diagnostic. L'existence d'un cholangiocarcinome infiltrant est une contreindication à la transplantation hépatique. La fréquence de cette complication incite à proposer une transplantation hépatique assez rapidement, après la survenue de symptômes, notamment en cas d'ictère [63-69]. Il existe quelques cas de cancer de la vésicule de découverte fortuite sur une pièce de cholécystectomie, notamment lors d'une colectomie pour rectocolite ou lors de la transplantation hépatique [70]. Certains recommandent de pratiquer une cholécystectomie lors d'une chirurgie colique pour rectocolite chez un patient ayant une CSP [28].

La série de la Mayo Clinic [28], rapporte la prévalence de cancer de la vésicule lors des cholécytectomies effectuées chez les malades suivis pour cholangite sclérosante dans cette institution entre 1977 et 1999. Au total, 14 des 102 malades (14 %) ayant eu une cholécystectomie avaient une masse vésiculaire visible. Parmi eux, 57 % avaient un cholangiocarcinome. Parmi les malades ayant une masse bénigne (adénome, polype), 33 % avaient des lésions dysplasiques de la muqueuse (contre 57 % pour ceux ayant un cancer de la vésicule biliaire). Ceci souligne l'importance de la surveillance morphologique régulière (par échographie) des malades ayant une cholangite sclérosante, au même titre que la coloscopie pour la rectocolite hémorragique.

III- Clinique

1 Les signes généraux

- Altération de l'état général :

Un amaigrissement est retrouvé dans 28,1% à 58,6% dans les séries [20-12]. Il est souvent associé à une asthénie et à une anorexie. La constatation d'un amaigrissement chez un patient lithiasique doit faire évoquer le cancer de la vésicule biliaire.

Dans notre série, l'altération de l'état général a été retrouvée dans 82% des cas.

- Fièvre :

Signe inconstant. Sa fréquence varie entre 10 et 51,5% [71]. Elle est souvent attribuée à la nécrose tumorale ou à la surinfection.

Dans notre série, la fièvre a été retrouvée dans 12% des cas.

2 Les signes fonctionnels

❖ La douleur :

Elle siège le plus souvent au niveau de l'HCDt [13-72], réalisant fréquemment des coliques hépatiques, parfois des douleurs abdominales diffuses ou des épigastralgies résistant aux antalgiques habituels.

Parfois, le patient se présente dans un tableau non douloureux mais avec d'autres signes évoquant une pathologie biliaire.

Dans notre série, la douleur de l'HCDt a été retrouvée dans 89% des cas.

❖ L'ictère :

Il constitue avec la douleur de l'HCDt les deux principaux symptômes révélant le cancer [72-73]. Il est observé dans 33 à 58,6% des cas [20], ce qui rejoint nos résultats (35% dans notre série).

Sa présence correspond à :

- Un envahissement direct du pédicule hépatique ou du hile par le processus tumoral.
- Une compression extrinsèque par une adénopathie métastatique dans le pédicule hépatique ou rétro-pancréatique.
- Une pédiculite inflammatoire non tumorale.
- Une lithiase associée de la voie biliaire principale.
- Plus rarement, il est en rapport avec une obstruction du cholédoque par un calcul ou des sécrétions mucineuses, ou encore un thrombus néoplasique endo-biliaire.

Cet ictère peut être discret, souvent d'installation progressive et inconstamment associé à un prurit.

❖ Les troubles digestifs :

- Les vomissements et les nausées sont retrouvés dans 20 à 49% des cas [74-75], aggravant souvent l'état nutritionnel des patients. Dans notre série, les vomissements sont retrouvés dans 61% des cas.

- Les troubles du transit sont parfois retrouvés chez les patients, souvent à type de constipation. La littérature rapporte un chiffre de 18,6% [20]. Dans notre série, la constipation est retrouvée dans 14% des cas.

Rapport-gratuit.com
LE NUMERO 1 MONDIAL DU MÉMOIRES

3 L'examen clinique

L'examen clinique a un intérêt limité dans le cancer de la vésicule biliaire. Il est très souvent normal. Il peut objectiver :

- Masse de l'HCDt : c'est le signe le plus spécifique. Il est présent dans 15 à 50% des cas [22-74], ce qui rejoint nos résultats (17% des cas). On palpe une masse dure de l'HCDt, sous le bord inférieur du foie, mobile, qui signe la tumeur vésiculaire. Elle constitue un facteur de mauvais pronostic car signe une pathologie avancée.
- Hépatomégalie : dure irrégulière d'allure tumorale ou ferme régulière d'allure choléstatique [12]. Elle est observée dans 37,5 à 46% des cas (21% dans notre série)
- Sensibilité de l'HCDt : signe inconstant, on le retrouve dans 29% des cas (24% dans notre série)
- Ascite : signe tardif. Elle est liée à l'extension péritonéale (carcinose) du cancer. (10% des cas dans notre série)

4 Formes cliniques

4.1 Les formes aigues [73]

- Les cholécystites : la surinfection d'une lithiase vésiculaire jusque là latente, peut révéler le cancer. Ainsi des tableaux de cholécystites aigues ou rarement chroniques ont été notés par certains auteurs dans 11 à 33% des cas.
- Les péritonites biliaires : la perforation d'une vésicule tumorale en péritoine libre peut révéler le cancer. Quelques rares cas ont été enregistrés par les auteurs.
- L'angiocholite aigue : c'est une forme rare. LAUNOY a reçu 4 cas d'angiocholite aigue par migration de calcul ayant révélé le cancer vésiculaire.

4.2 Les fistules tumorales bilio-digestives [73]

L'extension du cancer vésiculaire au tube digestif réalise :

- Des fistules cholécysto-duodénales
- Des fistules cholécysto-coliques
- Des fistules cholécysto-gastriques

En conclusion : Le cancer de la vésicule biliaire n'a pas de symptomatologie spécifique et peut prendre plusieurs aspects cliniques trompeurs. Cependant, ce cancer doit être suspecté devant toute personne âgée surtout de sexe féminin, connue porteuse d'une lithiase vésiculaire ayant un amaigrissement inexpliqué et une exacerbation des douleurs de l'HCDt.

IV- Biologie

Dans les cancers de la vésicule biliaire, l'intérêt des examens biologiques est assez limité. Ils aident à apprécier le retentissement de la maladie néoplasique mais apportent peu de renseignement spécifique au cancer de la vésicule. Mais le seul examen pouvant apporter une aide réelle est la recherche des marqueurs tumoraux.

1 Hématologie

- L'anémie est relativement fréquente, elle est généralement inflammatoire. Dans notre série, 30% de nos malades avaient une anémie normochrome normocytaire.
- L'hyperleucocytose signe une pathologie inflammatoire mais peut évoquer une cholécystite aigue ou une angiocholite.
- La baisse du taux de prothrombine évoque une insuffisance hépato-cellulaire et compatible avec un envahissement hépatique important.

2 Biochimie

- Une hyperbilirubinémie : correspond le plus souvent à un envahissement de la voie biliaire principale ou du pédicule hépatique.
- Une cytolyse : reflet de l'atteinte hépatique. Elle est de mauvais pronostic car témoignant, dans ce contexte, de l'envahissement du parenchyme hépatique, direct ou métastatique.

3 Marqueurs tumoraux

Peu de recherches ont été effectuées sur les marqueurs tumoraux du cancer de la vésicule biliaire, contrairement aux autres cancers du tractus digestif

Les plus fréquemment cités sont : L'antigène carcino-embryonnaire (ACE), le CA 125 et l'alpha-fœto-protéine.

Ces marqueurs ont un intérêt considérable dans la détection de récidives et de métastases

Le marqueur qui semble être le plus spécifique est le CA 19-9, car il est le plus fréquemment et le plus précocement positif, même en cas de tumeur peu avancée. Il peut de plus aider à apprécier l'évolution de la néoplasie.

Dans notre série, 6 patients ont bénéficié d'un dosage de l'ACE avec le CA 19-9. Le taux était élevé chez 4 patients.

V- Imagerie

Il n'existe pas d'examen paraclinique permettant le diagnostic de certitude du cancer de la vésicule biliaire. Plusieurs examens morphologiques, invasifs ou non, peuvent être réalisés pour accéder au diagnostic. Ils seront demandés en fonction du contexte clinique ou des orientations diagnostiques.

1 L'échographie

L'échographie est le premier examen à réaliser chez un patient chez qui l'on suspecte une pathologie biliaire [76].

La lésion vésiculaire peut se présenter sous trois formes :

- Syndrome de masse occupant la loge vésiculaire :

Dans la plupart des cas (40-65% des cas), le cancer est découvert à un stade avancé. On retrouve une masse de contours irréguliers, plus ou moins hétérogène, occupant la loge vésiculaire et souvent étendue au parenchyme hépatique adjacent (segment IV-V).

Des foyers hyperéchogènes peuvent être visibles au sein de la masse. Ils peuvent être liés à la présence de calculs, de débris nécrotiques ou de bulles d'air en cas de fistulisation avec les structures digestives.

- Epaississement pariétal :

Dans 20 à 30% des cas, l'échographie retrouve un épaississement pariétal vésiculaire.

En cas d'épaississement diffus, il est difficile de distinguer la lésion de remaniements inflammatoires chroniques. De plus, ces épaississements diffus sont fréquents et peuvent être associés à de multiples affections d'origine biliaire ou non.

L'épaississement pariétal peut également être focal. Cette forme pourra alors être difficile à différencier des lésions d'adénomyomatose.

Les signes en faveur de malignité devant un épaississement pariétal sont :

-épaississement focal asymétrique sténosant.

-supérieur à 10mm.

-envahissement hépatique adjacent.

-adénopathies associées.

-nodules hépatiques.

-obstruction biliaire associée (souvent hilaire).

- **Formes polypoïdes** :

Les formes polypoïdes bourgeonnantes sont présentes dans environ 30% des cas.

Il s'agit de polypes tissulaires, de contours irréguliers, non mobiles lors des changements de position du patients, contrairement au sludge ou aux calculs.

Ici, les principaux diagnostics différentiels se posent avec les polypes adénomateux et les polypes cholestéroliques.

Dans notre série, l'échographie a été pratiquée chez tous les patients et a permis de suspecter le diagnostic dans 46,5% des cas.

2 L'écho-endoscopie (EE)

Selon Fujita et al., l'EE permet de décrire 4 types morphologiques de cancers :
• **type A** caractérisé par une lésion polypeuse, à surface nodulaire, n'altérant pas l'architecture de la paroi ;
• **type B** correspondant à une lésion d'implantation large,avec présence d'irrégularités pariétales, mais sans atteinte de la tunique hyperéchogène la plus externe ;
• **type C et type D** avec des lésions respectivement caractérisées par la présence de simples irrégularités ou d'une rupture manifeste de cette tunique hyperéchogène externe.

Même si Yasuda, dans son ouvrage publié en 2000, affirme que l'EE n'est que très légèrement supérieure aux autres techniques d'imagerie dans le bilan d'extension des cancers de la vésicule, son utilisation se développe et semble prometteuse.

Ainsi, avec une précision diagnostique de plus de 80 %, l'intérêt de l'EE n'est plus contestable et son impact est évident sur le choix entre une cholécystectomie sous laparotomie ou par cœlioscopie. Il est en effet à présent démontré que celle-ci peut être réalisée sans risque

excessif pour les tumeurs Tis/ T1, tandis que, pour les stades plus avancés, la laparotomie demeure indispensable.

L'EE avec cytoponction échoguidée a récemment été proposée dans le diagnostic des cancers vésiculaires et cette indication demande à présent à être mieux évaluée [77].

3 La tomodensitométrie TDM

C'est l'examen à demander après l'échographie. Elle permet de montrer :
* la tumeur vésiculaire qui est hypodense avant et après injection de produit de contraste, mal limitée en direction du foie.
* une dilatation des voies biliaires.

La TDM permet d'établir un bilan de résécabilité de la lésion en déterminant son bilan d'extension locorégional avec une sensibilité moyenne et une bonne spécificité.

Dans la littérature, la sensibilité pour la détection de l'envahissement hépatique est excellente (100 %) si les lésions hépatiques sont de plus de 2 cm de diamètre alors qu'elle est de 65 % si le diamètre est inférieur à 2 cm. En ce qui concerne l'extension à la voie biliaire principale, au duodénum et au pancréas, la TDM est particulièrement sensible par rapport aux autres examens d'imagerie, mais moins que l'échoendoscopie.
* La détection de l'extension à l'épiploon est décevante.

La TDM semble être sensible dans la détection des lésions de carcinose péritonéale évoluées. Elle est par contre peu performante dans les stades de début où l'épanchement est minime et les nodules de carcinose sont de petite taille (inférieur au centimètre) [78-79-80].

Cet examen permet de poser le diagnostic positif dans 60 à 74% des cas, ce qui rejoint nos résultats : La TDM a été réalisée chez 35 patients et a permis de poser le diagnostic dans 58% des cas.

4 L'imagerie par résonnance magnétique IRM

Les performances diagnostiques de l'IRM et ses limites sont proches de celles de la TDM.

Dans les formes évoluées infiltrantes, la lésion est mieux visualisée qu'au scanner. Sur les coupes parenchymateuses, le processus tumoral se présente comme une lésion séssile bourgeonnante ou infiltrante hypointense en T1 et hyperintense en T2.

L'inflammation périlésionnelle en hyper T2 et les calculs sont en hyposignal.

La BILI IRM peut montrer une dilatation des voies biliaires intra-hépatiques ou extra-hépatiques [78-81-82].

5 La cholangiographie transhépatique

Elle doit être réalisée en cas d'atteinte des voies biliaires si un geste chirurgical est envisagé. Elle permet de déterminer le niveau et la nature de l'obstacle, montre également son extension proximale, précise l'état de la convergence biliaire supérieure et évalue la longueur de la voie biliaire principale saine dans l'optique d'une anastomose. Le plus souvent, la sténose est serrée et circonférentielle, avec une importante dilatation des voies biliaires d'amont. Une sténose excentrée, à contours plus lisses, doit faire évoquer une compression extrinsèque par des adénopathies. La cholangiographie transhépatique permet par ailleurs de réaliser un geste palliatif de décompression biliaire lorsqu'il est nécessaire [83].

6 La cholangiographie par voie rétrograde endoscopique (CPRE)

Comme la cholangiographie, elle permet de mettre en évidence l'obstacle s'il existe. Elle visualise la limite inférieure de l'obstacle, mais son inconvénient est de ne pas toujours permettre de franchir celui-ci et donc de ne pas étudier l'obstacle sur toute sa hauteur. Cependant, si l'obstacle est franchi, l'apport de la CPRE est le même que celui de la cholangiographie directe [83].

7 Autres examens

La fibroscopie oeso-gastro-duodénale :

Intéressante dans la recherche d'une sténose duodénale, une compression du bulbe, une ulcération duodénale. Elle pourra permettre également la réalisation de biopsies des lésions d'envahissement digestif susceptibles d'être découvertes.

Les opacifications digestives :

Le transit oeso-gastro-duodénal ou le lavement opaque permettront également d'évaluer l'extension aux organes de voisinage tels que l'angle colique droit, le côlon transverse ou le deuxième duodénum (portion la plus fréquemment atteinte).

- L'abdomen sans préparation :

C'est l'examen de base devant toute symptomatologie abdominale. Si la plupart du temps il ne montre aucune anomalie, il peut dépister des signes indirects. C'est le cas de la lithiase vésiculaire radio-opaque qui fera rarement suspecter le diagnostic de cancer. Plus flagrante est l'image de vésicule porcelaine qui est à haut risque de dégénérescence et qui doit nous interpeler. Rarement peut être observée une image de pneumocholécyste ou d'aérobilie évoquant une fistulisation au tube digestif.

- La radiographie du thorax :

C'est un examen de routine demandé très facilement. Il permet de rechercher des images de localisation secondaire au sein du parenchyme pulmonaire.

VI- Traitement

Le cancer de la vésicule biliaire est une affection néoplasique redoutable. Sa découverte pose deux perspectives : assurer une résection chirurgicale complète dans un but curatif, ou préconiser des actes palliatifs dans le cas des tumeurs inextirpables.

1 Moyens

1.1 Chirurgie curative

Elle associe à l'exérèse tumorale, un curage ganglionnaire. Le but est d'effectuer une résection de type R0, c'est-à-dire sans résidu tumoral macro- (type R2) ou microscopique (type R1) [84].

a- Curage ganglionnaire

Il débute par un curage N1 : exérèse en bloc du tissu cellulolymphatique du ligament hépatoduodénal. La veine porte, l'artère hépatique et le cholédoque sont squelettisés [85]. La lymphadénectomie se poursuit en direction des relais N2 : la mobilisation du côlon droit et du bloc duodénopancréatique par manoeuvre de Kocher permet d'aborder la veine cave et l'aorte abdominale. Sont ainsi réséqués de bas en haut, les relais ganglionnaires para-aortiques, mésentériques, coeliaques puis les relais rétroduodénopancréatiques et péricholédociens [86]. Certains auteurs tels Shimada et Shirai [86-87] proposent d'effectuer ce curage, des relais

préaortiques au ganglion cystique, en systématisant chaque groupe ganglionnaire, l'atteinte des ganglions préaortiques ne permettant plus une chirurgie d'exérèse curative.

b- Résection tumorale

b-1 Cholécystectomie simple

Sa technique est identique à celle préconisée pour le traitement d'une lithiase.

b-2 Cholécystectomie élargie au parenchyme hépatique périvésiculaire

- ***Cholécystectomie élargie au lit vésiculaire (fig 14)***

Préconisée par Glenn, elle emporte la vésicule biliaire, la totalité du canal cystique et le parenchyme hépatique du lit vésiculaire. Cette résection se fait aux dépens des segments IV et V, sur une épaisseur d'environ 3 cm. Un curage de type N1 lui est associé. L'épaisseur du parenchyme hépatique réséqué dépend en fait de la distance séparant la vésicule des éléments glissoniens, les distances les plus courtes se situant au niveau du collet : 1,6 +/- 0,7 mm du collet au canal hépatique droit, 5,9 +/- 1,3 mm du collet à la convergence des canaux sectoriels droits [88].

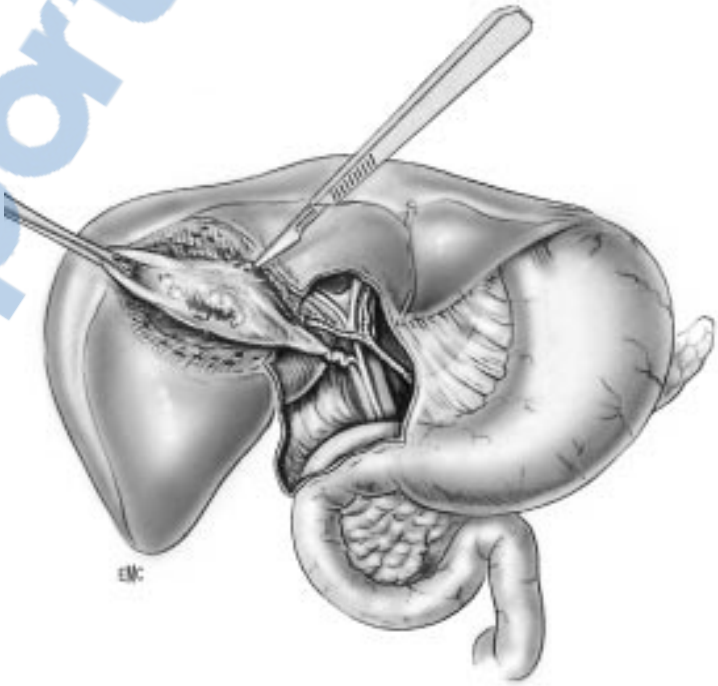

Figure14 : Cholécystectomie selon Glenn [84]

Rapport-Gratuit.com

- ***Cholécystectomie avec bisegmentectomie IV-V (fig 15-16)***

C'est une exérèse hépatique périvésiculaire réglée, enlevant la totalité du segment V et la partie antérieure du segment IV (segment IVb).

Elle comprend les trois temps suivants :

- ouverture de la scissure du ligament rond, à droite de celui-ci, avec ligature des éléments vasculobiliaires antérieurs du segment IV ;

- section parenchymateuse dans la scissure portale droite avec ligature des éléments vasculobiliaires du segment V ;

- section parenchymateuse postérieure avec ligature de la veine sushépatique médiane.

À gauche, la section parenchymateuse ouvre la scissure du ligament rond à droite de celui-ci et permet le contrôle des éléments vasculobiliaires situés au bord droit du récessus ombilical et au bord postérieur du lobe carré.

À droite, la section parenchymateuse passe dans le plan de la scissure latérale droite. Elle commence au bord antérieur du foie, à mi-distance de la vésicule biliaire et de l'angle antérieur droit du foie. Elle chemine parallèlement à la scissure principale, jusqu'à l'aplomb du hile et s'incline derrière le collet vésiculaire pour arriver au milieu du pédicule portal droit. L'ouverture du parenchyme à ce niveau permet de reconnaître un gros pédicule antéropostérieur qui est le pédicule sectoriel paramédian droit dont seule la partie antérieure est liée.

La section parenchymateuse postérieure est le temps le plus délicat de l'intervention. Sur la face antérosupérieure du foie, la section capsulaire se fait à l'aplomb du hile. En commençant par les angles, on sectionne le parenchyme hépatique. Les pédicules provenant de la partie postérieure du foie sont liés. À une profondeur variable, on rencontre la veine sus-hépatique sagittale qui est le plus gros élément vasculaire de cette tranche. Sa ligature et sa section permettent de rejoindre facilement le bord antérieur du hile.

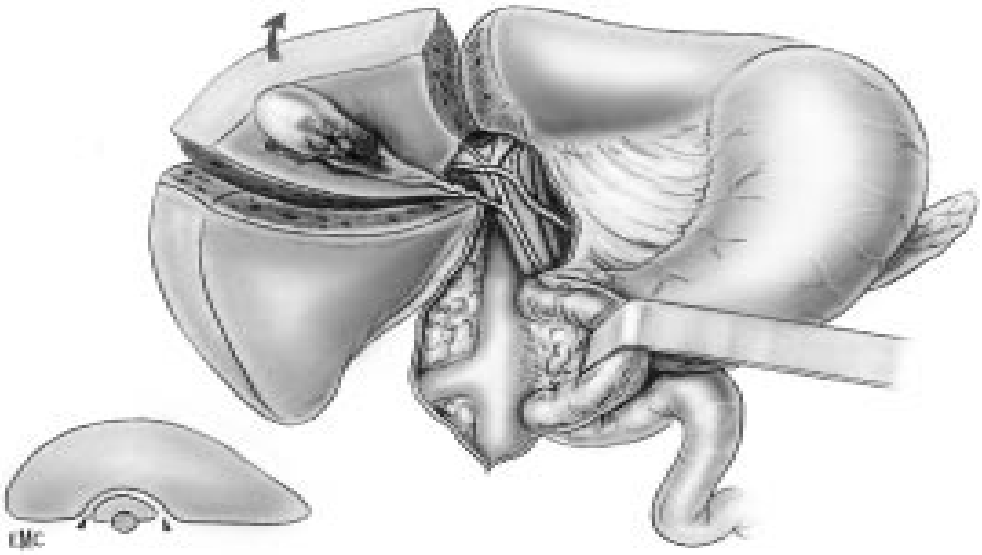

Figure 15 : Cholécystectomie avec bisegmentectomie antérieure IV-V [84]

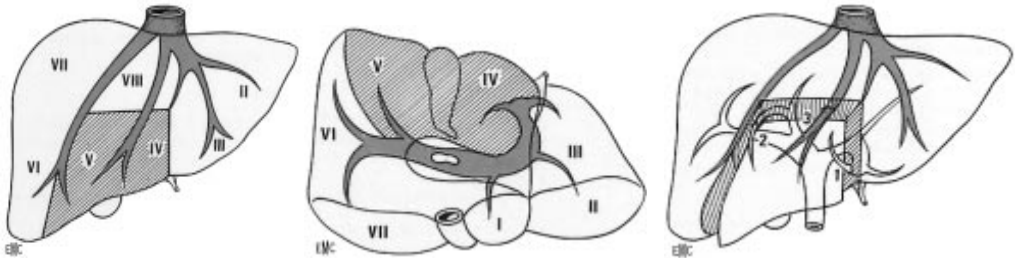

Figure 16: Cholécystectomie avec bisegmentectomie antérieure IV-V [84]

- ***Cholécystectomies avec plurisegmentectomies (fig17)***

Ce sont des variantes plus extensives de l'intervention précédente :

- trisegmentectomie IV-V-VIII, proposée en raison des risques de propagation à la totalité du segment IV et des difficultés de repérage entre les segments V et VIII [89].

- trisegmentectomie IVb-V-VI, proposée dès 1957 par Couinaud, en raison d'un possible drainage veineux du cholécyste dans le segment VI.

Rapport-gratuit.com
LE NUMERO 1 MONDIAL DU MÉMOIRES

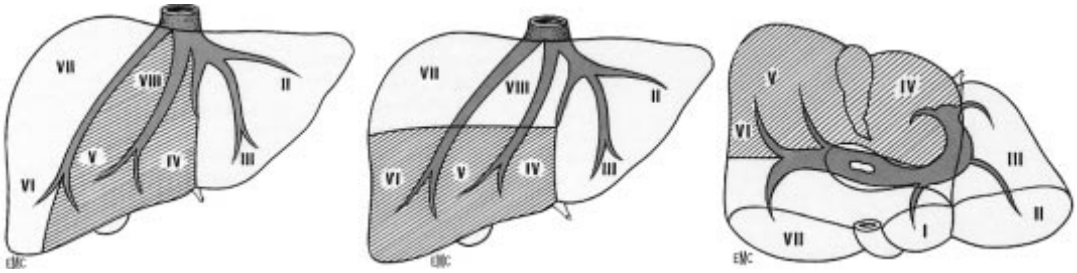

Figure 17 : Cholécystectomie avec résections plurisegmentaires [84]

A. Selon Pack et Stalport

B, C. Selon Couinaud

- ***Cholécystectomie avec hépatectomie droite élargie au segment IV (fig 18)***

Préconisée dès 1955 par Pack [90], carcinologiquement très satisfaisante, elle ne peut être réalisée que si le lobe gauche représente plus de 15 à 20 % du volume total du foie. Elle commence par le temps hilaire : repérage et contrôle de la branche porte droite et de la branche droite de l'artère hépatique. Après libération du foie droit, repérage de la veine cave inférieure et si possible de la veine sus-hépatique droite, les pédicules portaux du segment IV sont abordés par dissection du bord droit du ligament rond dans la scissure ombilicale. La dissection passe sur le bord droit du pédicule glissonien gauche. À la face inférieure du foie, l'incision suit le flanc droit de la scissure ombilicale ; de sagittale elle devient frontale, s'infléchit vers la droite en passant en avant du bord postérieur du lobe carré en longeant le versant antérieur du sillon transverse hilaire. On rejoint ainsi la dissection des éléments droits du hile. Après clampage du pédicule portal droit, l'incision parenchymateuse est poursuivie sur le bord droit du ligament suspenseur jusqu'à son triangle postérieur, se recourbe pour atteindre le bord droit de la veine cave inférieure puis descend le long de celle-ci. À la face inférieure du foie, la section parenchymateuse amorcée en avant du bord postérieur du lobe carré se poursuit dans un plan frontal incliné en bas. À l'aplomb du bord droit de la veine cave, elle redevient sagittale. Le foie ouvert, sont liés successivement : le pédicule du foie droit, la veine sus-hépatique médiane en respectant la veine sus-hépatique gauche, la veine sus-hépatique droite et d'éventuelles veines sushépatiques accessoires. Cette hépatectomie peut être réalisée sous simple clampage pédiculaire ou sous exclusion vasculaire totale.

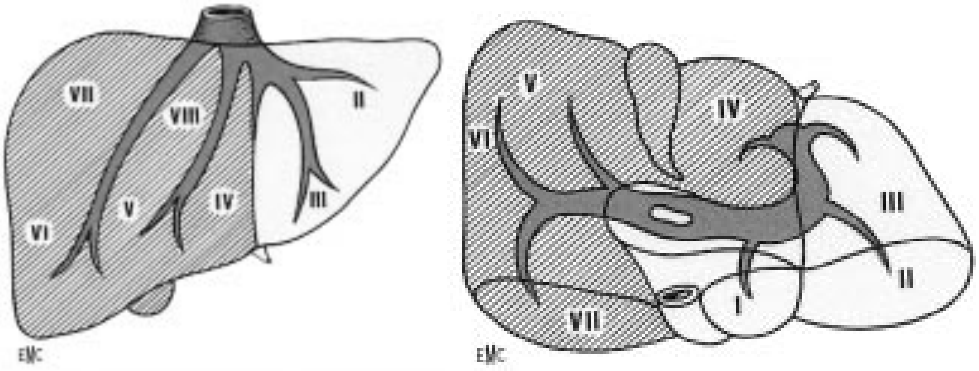

Figure 18 : Cholécystectomie avec hépatectomie droite élargie au segment I [84]

b-3 Cholécystectomie et bi- ou trisegmentectomie élargie aux organes de voisinage

Cette résection peut emporter en plus du cholécyste, et de plusieurs segments hépatiques, le bloc duodénopancréatique selon la technique de Whipple, le côlon droit ou transverse, l'antre gastrique [87]. Elle a pour but d'effectuer une résection de type R0, c'est-à dire sans résidu tumoral macro- ou microscopique.

1.2 Chirurgie palliative

La place des techniques chirurgicales palliatives a nettement diminué au profit des méthodes endoscopiques et de radiologie interventionnelles. Ces techniques ont pour but de permettre l'écoulement de la bile dans le tube digestif [84].

Deux techniques peuvent être employées : les drainages prothétiques ou les dérivations biliodigestives. Elles sont identiques aux techniques de dérivation proposées pour les cancers de la portion supérieure des canaux biliaires. Elles sont employées si l'envahissement locorégional contre-indique l'exérèse de la lésion au cours d'une laparotomie ou s'il existe une contre-indication d'ordre local ou général à une méthode endoscopique ou de radiologie interventionnelle.

a- Drainages prothétiques

a-1 Drainage interne-externe par intubation transtumorale (technique de Praderi)(fig 19)

Par une cholédocotomie effectuée sur une portion libre, la masse tumorale obstruant le cholédoque est forée par un tuteur métallique, malléable, boutonné, type Béniqué. Après franchissement de la zone tumorale, le tuteur, poussé dans les voies biliaires intrahépatiques dilatées, passe à travers le parenchyme hépatique et perfore la capsule de Glisson. Cette tunnellisation est effectuée sous contrôle manuel. La perforation de la capsule de Glisson doit se situer sur la face supérieure du foie, loin des pédicules portes et sus-hépatiques. Un drain plastique multiperforé est alors introduit dans ce tunnel ; une extrémité est sous-sténotique, l'autre extériorisée en transcutanée. Le drain peut ainsi être changé en cas d'obstruction, mais les risques de surinfection biliaire sont majorés [91].

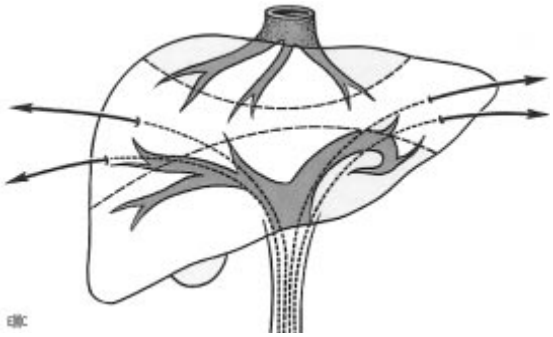

Figure19 : Intubation transtumorale selon Praderi [84]

a-2 Intubation transtumorale à drain perdu (fig 20)

Après cholédocotomie sous-sténotique, la zone tumorale intracanalaire est forée par l'intermédiaire d'une pince de Bengoléa ou d'un dilatateur. L'issue d'un flot de bile blanche signe le franchissement de l'obstacle. Un drain de Redon (diamètre 5 ou 6 mm) est introduit en transtumoral ; la cholédocotomie est refermée sur celui-ci. Dans la mesure du possible, il est préférable de drainer les deux foies.

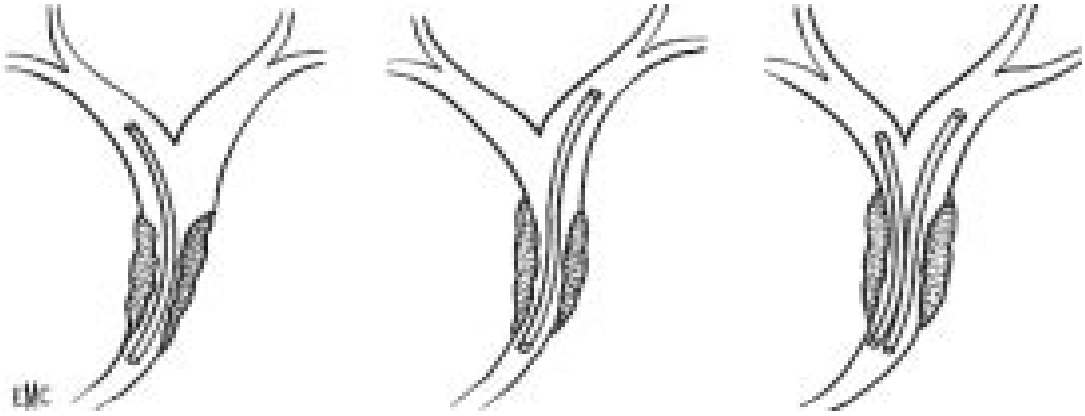

Figure 20 : Intubation transtumorale à drain perdu selon Huguet [84]

a-3 Prothèse de Kron (fig 21)

Ce sont des prothèses siliconées à extrémité supérieure conique. Il existe des prothèses courtes pour intubation transtumorale et réimplantation cholédocienne, des prothèses en « Y » pour drainer les deux foies, des prothèses longues pour ponter les voies biliaires. Lors d'intubation transtumorale et réimplantation cholédocienne, l'étanchéité est assurée par des ligatures circulaires sans chercher à refermer la cholédocotomie. Lors de pontage biliaire, l'extrémité supérieure de la prothèse est placée dans la portion canalaire dilatée sus-anastomotique, et son extrémité inférieure réintroduite à la Witzel dans l'estomac, le duodénum ou le grêle.

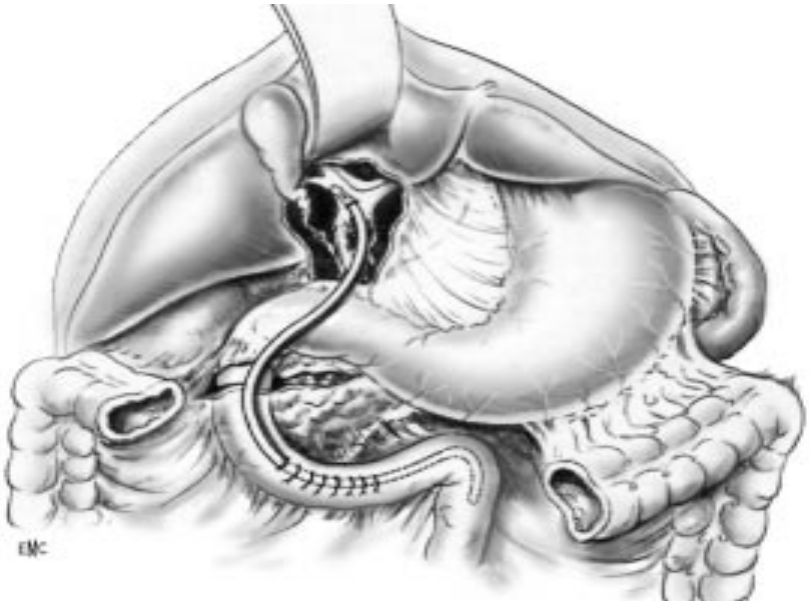

Figure 21 : Prothèse de Kron [84]

b- Anastomoses bilio-digestives

Elles sont réalisées entre une portion dilatée de l'arbre biliaire et un segment digestif, le plus souvent une anse jéjunale montée en « Y ».

b-1 Anastomose extrahépatique

Elles sont rarement réalisables du fait de l'envahissement pédiculaire et hilaire de contiguïté fréquent. Ces anastomoses hépaticojéjunales, latérolatérales ou de préférence terminolatérales, doivent être réalisées à distance de la masse tumorale afin de retarder leur envahissement.

b-2 Anastomose intrahépatique

Le drainage de 30 % du parenchyme hépatique suffit pour obtenir la régression de l'ictère et la disparition du prurit.

- ✓ Anastomose intrahépatique gauche

C'est la plus utilisée. Le canal biliaire du segment III, situé au dessus et en avant du bord supérieur de la veine porte du segment III, est abordé par ouverture de la scissure ombilicale. Ayant été repéré par ponction à l'aiguille fine, il est ouvert longitudinalement sur 1 à 2 cm. L'anastomose sur anse en « Y » est en général latérolatérale.

- ✓ Anastomoses intrahépatiques droites

Elles sont utilisées lorsqu'il existe une atrophie du lobe gauche et portent alors sur le canal hépatique du segment V ou du segment VI.

Les anastomoses intrahépatiques droite et gauche sont confectionnées sur les segments III d'une part, et IV-V d'autre part.

Ces hépatojéjunostomies, simples ou doubles, peuvent compléter un drainage endoscopique incomplet ou inefficace ou être elles-mêmes complétées par un drainage endoscopique ou extrahépatique [92].

1.3 Voie d'abord laparoscopique

La découverte d'un adénocarcinome de la vésicule biliaire au cours ou au décours d'une cholécystectomie laparoscopique constitue l'un des problèmes majeurs soulevés par cette technique. Lors de cancer de la vésicule biliaire, la voie laparoscopique semble majorer le risque de dissémination péritonéale et d'envahissement pariétal au niveau des orifices de trocarts, comme le suggèrent plus de 60 cas publiés [93-94].

Parmi les patients ayant eu une cholécystectomie laparoscopique, l'incidence de cancer méconnu en préopératoire varie de 0,34 à 0,6 % [10, 52], comparable au taux de 0,3 % classiquement rapporté pour les cholécystectomies par laparotomie [95].

Le risque d'envahissement pariétal sur les orifices de trocarts existe lors de l'exérèse laparoscopique de toutes les tumeurs malignes.

Toutefois, la plupart des cas ont été signalés après cholécystectomie.

Dans une revue récente de la littérature, parmi les 69 cas colligés d'envahissement pariétal après chirurgie laparoscopique pour lésion maligne, 59 étaient secondaires à une cholécystectomie pour cancer méconnu de la vésicule [96]. Dans une autre étude, l'incidence des récidives tumorales au niveau des orifices de trocarts a été évaluée à 14 %. L'effraction de la paroi vésiculaire constituait un facteur favorisant la récidive pariétale, celle-ci atteignant 40 %

versus 9 % en l'absence d'ouverture de la vésicule. En revanche, le stade histologique des tumeurs ne semblait pas être un facteur favorisant, les récidives s'étant produites avec la même fréquence pour les tumeurs de stades T1 et T2 que pour les tumeurs de stades T3 et T4 [94].

Le délai de diagnostic des récidives varie de 21 jours à 47 mois après l'intervention [97-98]. La plupart des publications font état d'un délai de diagnostic inférieur à 1 an, la médiane étant de 10 mois. Tous les malades présentant une récidive pariétale, avaient des métastases viscérales associées, hépatiques, péritonéales, pulmonaires ou surrénaliennes et en sont décédés 12 à 35 mois après la cholécystectomie.

La laparoscopie favoriserait également la dissémination métastatique intrapéritonéale. Ces métastases seraient précoces, certaines ayant été diagnostiquées 47 jours après la cholécystectomie [99]. Ces disséminations métastatiques semblent plus fréquentes après laparoscopie qu'après laparotomie. La laparoscopie pourrait aggraver le pronostic du cancer de la vésicule biliaire, et en particulier celui des tumeurs de stades Tis ou T1 potentiellement curables par une exérèse adaptée. Il est donc nécessaire de rechercher de principe un cancer, en pré- et en peropératoire.

L'examen anatomopathologique extemporané s'impose s'il existe une tumeur infiltrant la totalité de la paroi vésiculaire ou si l'ouverture du cholécyste révèle une tumeur. Cette analyse histologique est discutable s'il s'agit d'une lésion du fond vésiculaire infracentimétrique qui n'impose pas, même s'il s'agit d'un carcinome, de geste sur le parenchyme hépatique. Toutefois, le diagnostic macroscopique est difficile surtout s'il s'agit de lésion infiltrante [100].

Le risque de méconnaître un cancer lors d'une cholécystectomie devrait inciter à ne pas ouvrir la vésicule biliaire, à placer celle-ci dans un sac protecteur dès la fin de la dissection de manière à éviter son contact direct avec le péritoine et la paroi abdominale lors de son extraction, et à effectuer l'exsufflation du CO2 en fin d'intervention trocarts en place, afin de limiter le contact entre des cellules en suspension dans le gaz et les berges des orifices d'introduction des trocarts.

1.4 Traitement néo-adjuvant

Les traitements néo-adjuvants sont fréquemment impossibles du fait de l'ictère et de l'altération de l'état général. Il n'existe pas d'essai randomisé de chimiothérapie (CT), radiothérapie (RT) ou radiochimiothérapie (RCT) néo-adjuvante. Des essais non randomisés sur de petits effectifs ont suggéré un bénéfice de la RCT néo-adjuvante chez des patients sélectionnés, en terme de réponse pathologique parfois complète et de taux de résection R0 [101]. Une courte étude de phase II a montré une réponse tumorale locale suivie d'une résection chirurgicale R0 après thérapie photodynamique (TPD) chez 7 patients, avec toutefois récidive chez 17% à 1 an [102].

1.5 Traitement adjuvant

a- La radiothérapie

L'incidence élevée de l'extension locorégionale et la récidive du cancer de la vésicule biliaire fait de la radiothérapie per- et postopératoire une option thérapeutique très rationnelle et attractive. Cependant, les rapports de la radiothérapie dans le cancer de la vésicule biliaire sont décevants, les résultats sont contradictoires et la plupart des séries ont un petit nombre de patients [103].

La radiothérapie externe, comme un traitement adjuvant, a montré un bénéfice en survie. Todoroki et ses collègues [104] ont utilisé la radiothérapie peropératoire pour le stade 4 du cancer de la vésicule biliaire après résection complète de la tumeur. La survie à 3 ans était de 10,1% pour les patients traités par résection chirurgicale et radiothérapie, comparativement à néant pour un groupe similaire de patients ayant subit une résection seule. Récemment, une survie favorable a été rapportée si résection tumorale complète suivie de radiothérapie externe et chimiothérapie adjuvante avec le fluorouracile [105].

Ces résultats sont encourageants et le rôle de la radiothérapie comme traitement adjuvant à la chirurgie doit être plus étudié avant d'être recommandé comme traitement standard des cancers de la vésicule biliaire.

La radiothérapie externe peut aussi être utilisée dans les soins palliatifs du cancer avancé la vésicule biliaire. Toutefois, le contrôle de la tumeur est rarement atteint par la radiothérapie seule en raison de la relative radiorésistance de la tumeur. La curiethérapie intraluminale utilisant Ir-192 a également été utilisée par l'approche percutanée transhépatique pour les soins palliatifs de l'ictère obstructif dû à une obstruction des canaux biliaires.

b- La chimiothérapie

Les seules études sur la chimiothérapie ont été réalisées sur de petits effectifs, mélangeant les tumeurs biliaires avec les cancers du foie et de pancréas, alors qu'ils diffèrent considérablement en ce qui concerne les caractéristiques étiologiques, épidémiologiques et de génétique moléculaire.

Le 5-FU a été l'agent chimiothérapeutique le plus souvent testé. Toutefois, les taux de réponse au 5-FU seul sont moins de 20%. Une récente phase 3 d'essai multi-institutionnel de la chimiothérapie adjuvante a été réalisée au Japon, ayant inclu 508 patients atteints de cancer des voies biliaires, cancer de la vésicule, cancer du duodénum et cancer du pancréas. Lors de l'analyse, les patients atteints de cancer de la vésicule (n = 140) ayant été randomisés pour recevoir une résection avec une chimiothérapie adjuvante à base de mitomycine et 5-FU ont eu une survie à 5 ans sans maladie de 20,3% par rapport à 11,6% chez les patients traités par

Rapport-Gratuit.com

résection seule. Sur la base de ces données, il est raisonnable d'envisager une chimiothérapie adjuvante par 5-FU et la mitomycine aux patients réséqués. Toutefois, en raison des résultats prometteurs utilisant la gemcitabine dans le cancer du pancréas, de nouvelles études adjuvantes dans les cancers de la vésicule biliaire et les voies biliaires sont axées sur la chimiothérapie à base de gemcitabine ou chimioradiothérapie [106].

2 Indications

2.1 Traitement curatif

- Stade 0 (cancer in situ) :

Il n'est reconnaissable ni à l'exploration chirurgicale, ni à l'examen macroscopique de la vésicule biliaire ouverte après cholécystectomie.

Il est toujours de découverte histologique post-opératoire.

La majorité des études [107-108], rapportent un taux de guérison proche de 100% de ce cancer après simple cholécystectomie, malheureusement, sa découverte est généralement fortuite comme l'atteste les faibles taux retrouvés dans la plupart des séries.

- Stade 1 :

Ce stade représente 10 à 59% des cancers vésiculaires et regroupe les tumeurs T1a (limitées à la muqueuse) et les T1b (atteignant la musculeuse).

Dans ce stade, le problème posé est celui de la véritable place à accorder à la cholécystectomie en tant que thérapeutique curatrice.

Pour les tumeurs T1a, la cholécystectomie semble être un geste carcinologiquement suffisant avec une survie à 5ans estimée entre 82 à 100% [109-110].

Les tumeurs T1b nécessitent généralement un geste plus radical (cholécystectomie étendue au lit vésiculaire à 2 cm de profondeur). La morbidité et la mortalité sont faibles, la survie à 5 ans est d'environ 100% [111].

En cas de découverte histologique post-opératoire d'un cancer au stade 1, les attitudes divergent face à la question : la cholécystectomie seule a-t-elle été suffisante ?

Plusieurs auteurs proposent un " second look" 3 à 6 mois après l'intervention initiale [112], d'autres auteurs pensent que ces cancers limités ne justifient pas le risque encouru par une chirurgie lourde [113].

❖ Stade 2 :

Pour les tumeurs classées stade 2, la cholécystectomie simple est insuffisante d'après les données de la littérature. Yamaguchi et al. estiment nécessaire la cholécystectomie extensive avec résection du lit vésiculaire à 2cm de profondeur, curage ganglionnaire et résection de la voie biliaire principale. Ils ont obtenu une survie à 3ans de 28% en cas de cholécystectomie simple, de 67% en cas de bisegmentectomie et de 91% en cas de cholécystectomie extensive. La survie moindre en cas de bisegmentectomie s'explique par une mortalité postopératoire plus importante [114]. Par ailleurs, seule la réintervention permet d'établir le réel pronostic de la maladie par l'évaluation exact du staging ganglionnaire. Il n'y a aucun envahissement ganglionnaire chez les patients classés pT1, alors que 48 à 62% des patients classés pT2 sont N+ [115-116]. La plupart des auteurs préconisent donc, pour les tumeurs pT2, une cholécystectomie étendue au lit vésiculaire avec résection de la voie biliaire principale et curage du pédicule hépatique [116-117]. Se posent alors plusieurs questions :

*faut-il pratiquer une résection de 2cm de tissu hépatique en profondeur ou une bisegmentectomie qui semble augmenter les taux de mortalité-morbidité [114]?

*le curage ganglionnaire doit-il être limité au pédicule hépatique ou plus étendu au tronc cœliaque, à l'artère hépatique commune, à la région rétro-duodéno-pancréatique et même interaorticocave pour certaines équipes japonaises [114-116] ?

L'intervention de choix, pour ces cancers invasifs, chez des patients à faible risque chirurgical, apparait être, comme l'ont rapporté Launois et Cubertafond, la segmentectomie hépatique périvésiculaire réglée, enlevant le segment V et la partie antérieure du segment IV, associée à un curage pédiculaire, rétro-duodéno-pancréatique et cœliaque [118].

❖ Stade 3 et 4 :

Pour les tumeurs T3 et T4, certains les considèrent comme dépassées et pensent qu'il faut se contenter d'une exérèse palliative [114], voire même d'une abstention chirurgicale, d'autres proposent des gestes chirurgicaux agressifs avec hépatectomie et duodéno-pancréatectomie céphalique [119-120]. L'expérience de Yamaguchi et al. a montré un gain de survie de 10% à 2 ans en cas de chirurgie agressive, mais au près d'une mortalité post-opératoire importante [114].

2.2 Traitement palliatif

Le traitement palliatif est indiqué chaque fois qu'il y a une contre-indication opératoire ou que la tumeur n'est pas résécable (stade IV) et c'est, d'ailleurs, le cas le plus rencontré dans les différentes études.

Rapport-gratuit.com
LE NUMERO 1 MONDIAL DU MÉMOIRES

Quand la dissémination hépatique ou péritonéale est affirmée par les explorations préopératoires (échographie-scanner), il n'y a généralement plus lieu à une chirurgie d'exérèse, seul le traitement palliatif (chirurgical ou non chirurgical), peut éventuellement assurer une amélioration du confort du malade.

2.3 Traitement prophylactique

L'échographie est l'examen de première intention dans le bilan d'une douleur biliaire.

La découverte de lésions polyploïdes ou d'un épaississement de la paroi vésiculaire doit faire évoquer de principe une pathologie maligne, de même que la présence d'une lithiase de plus de 2 cm de diamètre.

En effet, même si la cancérogenèse biliaire reste incomplètement déterminée, plusieurs lésions précancéreuses sont reconnues:

- la cholécystite chronique lithiasique, où le risque de cancer est lié à la taille des calculs : il atteint 10,4 % chez les patients porteurs de calculs de plus de 3 cm de diamètre;

- les lésions polyploïdes sessiles, où le risque de cancer peut atteindre 1,7 % : 45 % des lésions supérieures à 15 mm sont des carcinomes;

- les calcifications diffuses (vésicule porcelaine) associées à un carcinome dans 10 à 25 % des cas.

La cholécystectomie prophylactique se justifie dans ces situations, la voie coelioscopique étant pour certains contre-indiquée si le diamètre de la lésion dépasse 1 cm [84].

3 Résultats et survies

3.1 Mortalité opératoire

La mortalité opératoire est définie par sa survenue durant le mois qui suit le geste chirurgical [11-12].

Elle varie en fonction du type de l'intervention (laparotomie exploratrice, geste palliatif ou geste d'exérèse), des résections effectuées et en fonction de la stadification de la tumeur.

- **Type d'intervention :**

La mortalité la plus importante est observée après une laparotomie exploratrice allant de 50 à 66% [121-122], suivie par les chirurgies pour gestes de dérivation dans 31,6 à 43,8% [121] puis par les chirurgies d'exérèse avec 5,3 à 11,3% [121].

GALL [122] rapporte une mortalité plus élevée dans les résections à visée palliative que dans celle à visée curative ; ainsi 9 cas de décès après résection, 8 cas avaient reçu une résection palliative.

- **Type de résection :**

PUHALLA et al. [123] ont rapporté, dans une série de 60 patients, une mortalité après cholécystectomie à 10,7% et 6,3% après une résection hépatique ou autres résections étendues. Le taux global de mortalité postopératoire a été de 8,3%.

CUBERTAFOND [124], sur une étude multicentrique regroupant 724 cas, a noté une mortalité opératoire de :

*12% après cholécystectomie simple (sur un total de 101 cas)

*25% après cholécystectomie élargie (sur un total de 35 cas)

*20% après bisegmentectomie IV-V (sur un total de 12 cas)

*0% après hépatectomie droite (sur un total de 5 cas)

OGURA [11] rapporte une mortalité opératoire de 5,3% sur une étude multicentrique regroupant 1686 interventions pour cancer vésiculaire. Dans cette étude, la mortalité était de :

*2,9% après cholécystectomie simple

*2,3% après cholécystectomie élargie au lit vésiculaire

*17,9% après des gestes de résection hépatique

- **Stade histologique [124]** :

La mortalité opératoire est plus significative pour les tumeurs stade T3 et T4 (24%) que pour celles stade Tis, T1 et T2 (5%).

- **Age** [124] :

La mortalité opératoire est plus élevée chez les personnes avec un âge dépassant 70 ans (27%) que chez celles avec un âge inférieur à 70 ans (15%).

Causes de la mortalité opératoire :

Pour PUHALLA et al. [123], parmi 60 patients opérés, il y avait un décès pour sepsis, un pour embolie pulmonaire, un pour défaillance hépatique et deux pour insuffisances cardiaques.

OUCHI [125] note une mortalité opératoire de 6,6% (3 cas sur 45 opérés) : 2 patients ont décédé par hémorragie intra-abdominale après une cholécystectomie élargie au lit vésiculaire et 1 autre par péritonite après une hépatectomie droite.

Pour WINDE [12], parmi 32 opérés, la mortalité post-opératoire était observée dans 8 cas dont 7 ont décédé par des complications cardio-pulmonaires.

Dans notre série, la mortalité opératoire était nulle.

3.2 Morbidité

- **Globale :**

Le traitement chirurgical du cancer de la vésicule biliaire est entaché d'une morbidité post-opératoire non négligeable. Elle varie entre 15 et 33% selon les auteurs (Tableau VIII).

BEHARI [126], a noté des complications dans 14 cas parmi ses 42 patients opérés : fuite biliaire dans 6 cas, infection de la plaie dans 7 cas et hémorragie intra-abdominale dans 1 cas.

SAMUEL [127], a noté une morbidité post- opératoire de 20% répartie comme suit : une infection dans 6% des cas, une insuffisance respiratoire dans 2% des cas, une thrombose veineuse profonde dans 2% des cas, une fuite anastomotique dans 2% des cas, un iléus post-opératoire dans 2% des cas, une fuite biliaire dans 2% des cas, une arythmie cardiaque dans 2% des cas et une perte sanguine dans 2% des cas.

Tableau VIII : Morbidité selon les auteurs

Auteurs	Année	Morbidité (%)
SAMUEL [127]	2007	20
BEHARI [126]	2003	33
PUHALLA [123]	2002	15
BLOECHLE [74]	1995	20

- **Morbidité en fonction du type de chirurgie :**

PUHALLA [123], rapporte une morbidité de 15% dans sa série de 60 patients. Les complications sont réparties, en fonction du geste chirurgical, comme suit :

*cholécystectomie simple (28 cas) : une pneumonie et un pneumothorax.

*résection hépatique (29 cas) ou résection étendue (3 cas) : 2 rétentions intra-abdominales, 1 infection de la plaie, 1 fistule anastomotique, 2 fistules biliaires et 1 fistule pancréatique.

BLOECHLE [74], rapporte une morbidité de 20% dans sa série de 66 cas. La répartition des complications en fonction du geste opératoire est la suivante :

*geste palliatif (27 cas) : infection de la plaie (3 cas), insuffisance respiratoire (1cas) et infarctus du myocarde (1 cas).

*cholécystectomie avec curage ganglionnaire (12 cas) : 1 cas d'infection de la paroi et 1 cas d'insuffisance respiratoire.

*bisegmentectomie IV et V (17 cas) : 1 cas d'infection de la paroi, 1 cas d'abcès intra-abdominal et 1 cas d'insuffisance respiratoire.

Dans notre série, deux patients ont présenté une surinfection de la paroi et une patiente a présenté, après cholécystectomie, un bilome récidivant qui a été drainé à 2 reprises.

3.3 Survie

La survie post-opératoire des patients présentant un cancer de la vésicule biliaire est réputée d'être médiocre. Cependant, des travaux récents font état de résultats encourageants pour les attitudes chirurgicales radicales. Toutefois, la survie reste très influencée par le stade de la tumeur au moment du diagnostic et par le type d'intervention effectuée.

a- Selon le type d'intervention

La survie est nettement supérieure dans les exérèses à visée curative ou palliative que dans les chirurgies de dérivation ou de simple laparotomie exploratrice.

LIANG et al. [128] ont observé une survie médiane de :

- 97,3 mois si résection R0
- 8,3 mois si résection R1/R2
- 3,7 mois si laparotomie exploratrice

BEHARI et al. [126] ont observé une survie médiane de 25,8 mois avec une survie à 5 ans de 49% si résection R0 ; par contre une survie médiane de 17 mois et une survie à 5 ans de 19% si résection R1.

TODOROKI et al. [129] ont rapporté un taux de survie à 5 ans de 73% chez des patients ayant bénéficié d'une résection R0 comparativement à un taux de 15% chez ceux ayant une tumeur résiduelle microscopique.

ITO et al. [130] ont observé que les patients ayant subi une résection complète avaient un taux plus élevé de survie à 5 ans (31%) que les patients ayant subi une chirurgie palliative ou une abstention chirurgicale (0%, $p < 0,05$). Pour les patients qui ont subi une cholécystectomie radicale, le taux de survie à 5 ans était de 60%.

b- Selon la stadification TNM

- <u>Stade 0</u> :

La cholécystectomie simple est un geste curatif pour tous les auteurs. La survie à 5 ans varie de 93 à 100% [121-124].

- <u>Stade 1</u> :

Pour les tumeurs T1a, la survie à 5 ans est comprise entre 82 et 100% après une simple cholécystectomie [114-111].

Pour les tumeurs T1b, la survie à 5 ans est estimée entre 44 et 57% après simple cholécystectomie ; ce taux augmente considérablement après chirurgie élargie (résection hépatique et curage ganglionnaire) [111].

- **Stade 2** :

Samuel et al. [127] ont obtenu une survie médiane de 18 mois avec une survie à 5 ans de 49% si cholécystectomie extensive contre une survie médiane de 6 mois et une survie à 5 ans de 0% si cholécystectomie simple.

De Aretxabala et al. [131] ont obtenu un taux de survie à 5 ans de 70% si cholécystectomie radicale contre 20% si cholécystectomie simple.

Fong et al. [132] ont rapporté une survie à 5 ans de 61% si cholécystectomie radicale contre 19% si cholécystectomie simple.

Burcin et al. [133] ont observé une survie médiane de 35 mois si cholécystectomie radicale contre 7,6 mois si cholécystectomie simple.

- **Stade 3 et 4** :

MEMON [134] a rapporté une survie médiane de 7,8 et 3,2 mois pour les stades 3 et 4 respectivement. Et selon SAMUEL, la survie à 5 ans pour les 2 stades était nulle.

Chakravarty et al. [135] ont rapporté des taux de survie à 1, 2 et 5 ans, pour les patients ayant subi un traitement chirurgical pour tumeur stade 3, de 53,5, 37,0 et 32,9%, respectivement. L'analyse de la survie a révélé que le sexe masculin, le faible taux sérique de l'antigène carcinoembryonnaire (ACE) et la résection curative sont des facteurs prédictifs d'une survie globale favorable des patients ayant une tumeur stade 3.

Todoroki et al. [136] ont observé un taux de survie à 5 ans et une durée de survie médiane de 9,8% et 243 jours, respectivement pour les tumeurs stade 4. L'analyse multivariée a révélé que le sexe, le type histologique, l'envahissement ganglionnaire (N), une tumeur résiduelle après résection et la radiothérapie adjuvante sont des facteurs prédictifs importants de la survie.

CONCLUSION

Au terme de cette étude sur le cancer de la vésicule biliaire, nous pouvons retenir les conclusions suivantes :

*C'est un cancer du sujet âgé de plus de 50 ans, la prédominance du sexe féminin est nette.

*Son diagnostic clinique à un stade précoce reste très difficile compte tenu de la variabilité des symptômes, de leur non spécificité et surtout de leur expression tardive. En effet, 88% de nos patients avaient un stade avancé.

*Les techniques d'imagerie actuelles ont amélioré sensiblement les moyens de diagnostic et d'appréciation de la résécabilité. Toutefois, un diagnostic précoce reste difficile.

*Les cancers de la vésicule biliaire restent des pathologies très agressives posant à la fois une difficulté diagnostique et thérapeutique. Le pronostic le plus favorable est celui des lésions pT1a et pT1b, souvent découvertes fortuitement sur pièce de cholécystectomie. Les lésions de type pT2 et pT3 posent un problème thérapeutique car elles nécessitent souvent des exérèses très larges alors qu'elles surviennent chez des patients souvent âgés et/ou fragilisés.

*Les traitements adjuvants pourraient représenter une perspective d'avenir dans la prise en charge de ces lésions, mais leur évaluation nécessite des essais randomisés, difficilement réalisables en raison de la rareté de cette pathologie.

*Il reste un cancer redoutable et garde dans l'ensemble un pronostic réservé ; malgré la contribution de l'imagerie récente au diagnostic positif et à l'étude plus fine de son extension loco-régionale et malgré les performances thérapeutiques qui sont souvent limitées par la découverte d'une tumeur très étendue.

Rapport-Gratuit.com

ANNEXES

Fiche d'exploitation

Nom : **Prénom** :

Age : **Service** :

NE : **Date d'entée** :

Antécédents de : – lithiase vésiculaire ☐ –cholécystite ☐

–cancer de la vésicule biliaire ☐

–Autres : .....

Signes cliniques : – coliques hépatiques ☐ – masse de l'HCD ☐

– nausées ou vmst ☐ – fièvre ☐

– ictère ☐ – prurit ☐

– urines foncées ☐ – selles décolorées ☐

– sd occlusif ☐ –AEG ☐

– Autres : .....

Examen clinique

* Examen général :

– état général : conservé ☐ altéré ☐

– fièvre : oui ☐ non ☐

– ictère : oui ☐ non ☐

Rapport-gratuit.com
LE NUMERO 1 MONDIAL DU MÉMOIRES

* Examen abdominal :

- sensibilité □ - défense □
- masse □ - ascite □
- hépatomégalie □
- autres : …….

* Examen ganglionnaire :

- Normal □ - gg du troisier □
- autre : ……

* Autres : ……

Bilan biologique :

- PAL : ……..UI/l préciser la limite sup du labo : …….UI/l
- GGT : …….UI/l préciser la limite sup du labo : …….UI/l
- ASAT : ……UI/l préciser la limite sup du labo : …….UI
- ALAT : ……UI/l préciser la limite sup du labo : …….UI/l
- TP : ……UI/l préciser la limite sup du labo : …….UI/l
- BT : …….UI/l préciser la limite sup du labo : …….UI/l
- BL : …….UI/l préciser la limite sup du labo : …….UI/l
- BC : …….UI/l préciser la limite sup du labo : …….UI/l
- urée : …….. - créat : …….. - leucocytes : ……

Marqueurs tumoraux : - oui □ - non □

- si oui : * ACE : Nle □ ↑ □

* CA 19-9 Nle □ ↑ □

* AFP Nle □ ↑ □

Imagerie : * échographie oui □ non □

Résultat : …….

* TDM abdominale oui □ non □

Résultat : …….

* IRM – bili-IRM oui □ non □

Résultat : …….

*Rx de thorax oui □ non □

*Autres : ……..

Geste chirurgical :

* Non opéré □

Pourquoi ? ……

* Opéré : – 1ère intervention □ – ré intervention □

– voie d'abord : – laparotomie sous costale droite □

– cœlioscopie □

– Exploration : ……

–Exérèse à visée curatrice : □

– cholécystectomie simple □

– cholécystectomie + IV sans curage □

– bisegmentectomie + IV-V + curage gg □

– trisegmentectomie + curage gg □

– lobectomie droite + curage gg □

- hépatectomie gauche + V + curage gg □

- exérèse élargie à : - VBP □ - duodénum □

  - côlon □ - l'artère hépatique □

  - l'estomac □

-Exérèse à visée palliative : □

- laparotomie exploratrice + biopsie □

- cholécystectomie simple □

- cholécystectomie élargie à un autre organe □

- cholécystectomie + drainage biliaire interne □

- cholécystectomie + drainage biliaire externe □

- prothèse de Kron □

- drainage biliaire interne (DBI) □

- intervention de Glenn + DBE ou DBI □

- bisegmentectomie IV-V + Kron □

Anatomopathologie :

-oui □ non □

- nature : adénocarcinome □ autres □

- résultat : ……

Traitement adjuvant :

- aucun traitement adjuvant □

- chimiothérapie : seule□ adjuvante□

- radiothérapie : seule□ adjuvante□

- radio-chimiothérapie : seule□ adjuvante□

Suites opératoires :

- décès postopératoire : oui □ non □

- si décès : - date du décès : ……

- cause principale : ……

Complications postopératoires :

- fistule biliaire □ - hématome □

- surinfection de la paroi □ - insuffisance hépatique □

- ischémie de la VBP □ - thrombose artérielle ou portale □

- autres : ……

Traitement des complications :

- reprise chirurgicale : oui □ non □

-geste effectué : ……

- TTT endoscopique : oui □ non □

- autres : ……..

Date des dernières nouvelles : ……

- survie globale : vivant □ décédé □

si décédé : - date du décès : ……

- cause du décès : …….

- survie sans récidive : récidive □ pas de récidive □

Si récidive : - date de la 1ère récidive : ……

- siège de la 1ère récidive :

……

- modalités de la prise en charge :.....

RESUMES

RESUME

Le cancer de la vésicule biliaire est le plus fréquent des cancers des voies biliaires et se situe au cinquième rang des cancers digestifs. Son diagnostic, souvent tardif, est le plus souvent fait à un stade de non résécabilité. L'objectif de cette étude est de faire une mise au point sur les différents aspects épidémiologiques, cliniques, paracliniques et pronostiques de cette pathologie. Dans cette étude rétrospective, nous rapportons quarante-trois cas de cancer de la vésicule biliaire colligés au service de chirurgie viscérale du centre hospitalier Mohammed VI de Marrakech entre Janvier 2002 et Décembre 2008. L'âge moyen des patients était 57 ans avec des extrêmes de 34 et 80 ans. On note une prédominance féminine (75% des cas). La lithiase vésiculaire est présente dans 37% des cas. La symptomatologie clinique est dominée par la douleur de l'hypochondre droit (89% des cas), les vomissements (61% des cas) et l'ictère (35% des cas). Une masse de l'hypochondre droit est retrouvée chez 7 patients (17% des cas). L'échographie et le scanner ont permis de suspecter le diagnostic respectivement dans 46,5% et 58% des cas. Vingt-huit patients ont été opérés (65% des cas). Le traitement a été curatif chez 11 patients (39% des cas), palliatif chez 8 patients (29% des cas) et une abstention thérapeutique chez 9 patients (32% des cas). La chimiothérapie seule ou adjuvante a été réalisée chez 26 patients (61% des cas). Aucun patient n'a bénéficié d'une radiothérapie. La mortalité opératoire était nulle avec une médiane de survie après diagnostic inférieure à six mois.

Mots clés vésicule biliaire – cancer – traitement – chirurgie – pronostic.

SUMMARY

Gallbladder cancer is the most common malignant tumor of the biliary tract and the fifth most common among malignant neoplasms of the digestive tract. Its diagnosis, often late, is most often done at a stage of non resecability. The objective of this study is to make focus on different epidemiological, clinical, paraclinical and prognosis aspects of this pathology. In this retrospective study, we report forty-three cases of gallbladder's cancer gathered in the visceral surgery department of University Hospital Mohammed VI of Marrakech between January 2002 and December 2008. The average age of patients was 57 years ranging from 34 to 80 years. There is a female predominance (75% of cases). The gallstone is present in 37% of cases. The clinical symptomatology is dominated by pain of the right upper (89% of cases), vomiting (61% of cases) and jaundice (35% of cases). A mass of the right upper was found in 17% of cases. Ultrasonography and computed tomography have suspected the diagnosis respectively in 46,5% and 58% of cases. Twenty-eight patients were operated (65% of cases). Treatment was curative in 11 patients (39% of cases), palliative in 8 patients (29% of cases) and no treatment in 9 patients (32% of cases). Adjuvant chemotherapy or alone was performed in 26 patients (61% of cases). No patient received radiotherapy. The operative mortality was zero with a median survival after diagnosis less than six months.

Key-words gallbladder – cancer – treatment – surgery – prognosis.

ملخص

يعتبر سرطان الحويصلة الصفراوية من أكثر أنواع سرطانات الأوعية الصفراوية شيوعا، ويحتل المركز الخامس بين سرطانات الجهاز الهضمي. ويتم تشخيصه غالبا في مرحلة متأخرة حيث يتعذر استئصاله. الهدف من هده الدراسة هو التركيز على مختلف جوانب المرض الوبائية، السريرية، الشبه سريرية والتخمينية. نتناول في هده الدراسة ثلاثة وأربعين حالة سرطان للحويصلة الصفراوية تم حصرها بمصلحة جراحة الجهاز الهضمي بالمركز الاستشفائي الجامعي محمد السادس بمراكش في فترة زمنية ممتدة بين يناير 2002 ودجنبر 2008 . يبلغ متوسط عمر المرضى 57 سنة و يتراوح بين 34 و 80 سنة. نلاحظ غلبة الإناث (75% من الحالات). و تم العثور على الحصى الصفراوية في 37 % من الحالات. ومن أهم العلامات السريرية الملاحظة الم المراق الأيمن (89 % من الحالات)، القيء (61% من الحالات) واليرقان (35% من الحالات). ونلاحظ كتلة في المراق الأيمن في 17% من الحالات. وقد مكن الفحص بالصدى والتصوير المقطعي من تشخيص المرض في 46,5% و 58% من الحالات على التوالي. وقد خضع 28 مريضا للجراحة (65%من الحالات) من بينهم 11حالة خضعت لجراحة بهدف استشفائي (39 % من الحالات)، 8 حالات خضعت لجراحة ملطفة (29% من الحالات) والامتناع عن العلاج في 9 حالات (32% من الحالات). وقد استفاد 26 مريضا من العلاج الكيميائي وحده أو بعد الجراحة (61% من الحالات) ولم يستفد أي مريض من العلاج الإشعاعي. أما نسبة الوفيات بسبب الجراحة فهي منعدمة ويبلغ متوسط البقاء على قيد الحياة بعد تشخيص المرض اقل من ستة اشهر.

الكلمات الأساسية حويصلة صفراوية – سرطان – علاج – جراحة – تخمين.

Rapport-Gratuit.com

REFERENCES

[1]- Oertli D, Herzog U, Tondelli P.

Primary gallbladder carcinoma: operative experience during a 16 year period.
Eur J Surg 1993;159 : 415-20

[2]- Donohue JH, Nagorney DM, Grant CS, Tsushima K, Ilstrup DM, Adson MA.
Carcinoma of the gallbladder. Does radical resection improve outcome ?
Arch Surg 1990;15 : 328-36

[3]- Henson D, Saavedra J, Corle D.
Carcinoma of the gallbladder : histologic types, stages of disease, grade and survival rates.
Cancer 1992;70 : 1493-97

[4]- Stoll M.
Rationis medendi in nosocomio practico Vindobonensi.
Pars prima ; Sumtibus August Bernardi-Wien, 1777 : 254-58

[5]- Piehler JM, Crichlow RW.
Primary carcinoma of gallbladder.
Surg gyneco obstet 1978;147 : 929-42

[6]- Treadwell TA, Hardin WJ.
Primary carcinoma of the gallbladder. The role of adjunctive therapy in its treatment.
Am J Surg 1976;132(6) : 703-6

[7]- Atlan D, Mornex F.
Radiothérapie des cancers du pancréas et des cancers des voies biliaires extra-hépatiques.
Cancer/Radiother 2000;5 : 534-41

[8]- Frank H Netter.
Atlas d'anatomie humaine.
Masson 2009 : 547

[9]- Vigot Thieme.
Vésicule biliaire, voies biliaires.
Atlas de chirurgie 1993;49-58

[10]- Maillochaud JH.

Rapport-gratuit.com
LE NUMERO 1 MONDIAL DU MÉMOIRES

Cancer de la vésicule biliaire. 2001.
Disponible sur : (http://www.france-cancer.net)

[11]- Ogura Y, Mizumoto R, Isaji S, Kusuda T, Matsuda S, Tabata M.
Radical operations for carcinoma of the gallbladder.
World J Surg 1991;15 : 337-43

[12]- Winde G, Kautz G, Berns T.
Problèmes thérapeutiques posés par les cancers de la vésicule biliaire.
J Chir 1993;130(5) : 252-59

[13]- Chijiwa K, Tanaka M.
Carcinoma of the gallbladder : an appraisal of surgical resection.
Surg 1994;115 : 751-60

[14]- Bosset JF, Mantion G, Gillet M, Pelissier E.
Primary carcinoma of the gallbladder : adjuvant post-op external irradiation.
Cancer 1989;64(9) : 1843-47

[15]- Gagner M, Rossi RL.
Radical operations for carcinoma of the gallbladder : Present status in North America.
World J Surg 1991;15(3) : 344-47

[16]- Loizon P, Bourgeois JM, Lapeyrie H.
Le diagnostic échographique du cancer de la vésicule biliaire.
J.E.M.U 1989;11(2) : 70-75

[17]- Ribault L, Ribault A, Diagne AL, Veillard JM.
Cancer primitif de la vésicule biliaire.
J Chir 1991;128(1) : 51-53

[18]- Cubertafond P, Gainant A, Cucchiaro G.
Surgical treatment of 724 carcinomas of the gallbladder : results of the French surgical association survey.
Ann Surg 1994;219 : 275-80

[19]- Donohue JH, Stewart AK, Menck HR.
The national cancer data base report on carcinoma of the gallbladder, 1989-1995.
Cancer 1998;83 : 2618-28

[20]- Barbier J, Dano Y, Kraimps JL.
Cancers primitifs de la vésicule biliaire.
J Chir 1987;124(5) : 311-14

[21]- De Aretxabala X, Roa I, Burgos L.
Gallbladder cancer in Chile : a report on 54 potentially resectable tumors.
Cancer 1992;69(1) : 60-65

[22]- Matsumoto Y, Fujii H, Aoyama H, Yamamoto M.
Surgical treatment of primary carcinoma of the gallbladder based on the histologic analysis of 48 surgical specimens.
Am J Surg 1992;163 : 239-45

[23]- Ouchi K, Suzuki M, Saijo S.
Do recent advances in diagnosis and operative management improve the outcome of gallbladder carcinoma ?
Surg 1993;113(3) : 324-29

[24]- Carriaga MT, Henson DE.
Liver, gallbladder, extrahepatic bile ducts and pancreas.
Cancer 1995;75 :171-90

[25]- Kianmanesh R, Scaringi S, Castel B, Flamant Y, Msika S.
Lésions précancéreuses de la vésicule biliaire.
J Chir 2007;144(4) : 278-86

[26]- Randi G, Franceschi S, La Vecchia C.
Gallbladder cancer worldwide: geographical distribution and risk factors.
Int J Cancer 2006;118 : 1591-02

[27]- Misra S, Chaturvedi A, Misra NC, Sharma ID.
Carcinoma of the gallbladder.
Lancet Oncol 2003;4 : 167-76

[28]- Buckles DC, Lindor KD, Larusso NF, Petrovic LM, Gores GJ.
In primary sclerosing cholangitis, gallbladder polyps are frequently malignant.
Am J Gastroenterol 2002;97 : 1138-42

[29]- Malik IA.
Gallbladder cancer: current status.
Expert Opin Pharmacother 2004;5 : 1271-77

[30]- Sheth S, Bedford A, Chopra S.

Primary gallbladder cancer: recognition of risk factors and the role of prophylactic cholecystectomy.
Am J Gastroenterol 2000;95 : 1402-10

[31]- Levin B.
Gallbladder carcinoma.
Ann Oncol 1999;10 : 129-30

[32]- Chao TC, Wang CS, Jan YY, Chen HM, Chen MF.
Carcinogenesis in the biliary system associated with APDJ.
J Hepatobiliary Pancreat Surg 1999;6 : 218-22

[33]- Roa JC, Anabalon L, Tapia O, Melo A, de A, X, Roa I.
Frequency of K-ras mutation in biliary and pancreatic tumors.
Rev Med Chil 2005;133 : 1434-40

[34]- Lowenfels AB, Maisonneuve P, Boyle P, Zatonski WA.
Epidemiology of gallbladder cancer.
Hepatogastroenterol 1999;46 : 1529-32

[35]- Chiche L, Metairie S.
Fortuitous discovery of gallbladder cancer.
J Chir 2001;138 : 336-41

[36]- Tewari M.
Contribution of silent gallstones in gallbladder cancer.
J Surg Oncol 2006;93 : 629-32

[37]- Gupta SK, Shukla VK.
Silent gallstones: a therapeutic dilemma.
Trop Gastroenterol 2004;25 : 65-68

[38]- Diehl AK.
Gallstone size and the risk of gallbladder cancer.
JAMA 1983;250 : 2323-26

[39]- Diehl AK.
Evaluating the risk of gallbladder cancer.
Ann Intern Med 1988;108 : 157-58

[40]- Roa I, Ibacache G, Roa J, Araya J, de A, X, Munoz S.

Gallstones and gallbladder cancer-volume and weight of gallstones are associated with gallbladder cancer: a case-control study.
J Surg Oncol 2006;93 : 624-28

[41]- Misra MC, Guleria S.
Management of cancer gallbladder found as a surprise on a resected gallbladder specimen.
J Surg Oncol 2006;93 : 690-98

[42]- Owen CC, Bilhartz LE.
Gallbladder polyps, cholesterolosis, adenomyomatosis, and acute acalculous cholecystitis.
Semin Gastrointest Dis 2003;14 : 178-88

[43]- Puneet, Ragini R, Gupta SK, Singh S, Shukla VK.
Management of polypoidal lesions of gallbladder in laparoscopic era.
Trop Gastroenterol 2005;26 : 205-10

[44]- Vogt DP.
Gallbladder disease: an update on diagnosis and treatment.
Cleve Clin J Med 2002;69 : 977-84

[45]- Akatsu T, Aiura K, Shimazu M et al.
Can endoscopic ultrasonography differentiate nonneoplastic from neoplastic gallbladder polyps?
Dig Dis Sci 2006;51: 416-21

[46]- Friess H, Holzinger F, Liao Q, Buchler MW.
Surveillance of pre-malignant disease of the pancreatico-biliary system.
Best Pract Res Clin Gastroenterol 2001;15 : 285-300

[47]- Chattopadhyay D, Lochan R, Balupuri S, Gopinath BR, Wynne KS.
Outcome of gallbladder polypoidal lesions detected by transabdominal ultrasound scanning: a nine year experience.
World J Gastroenterol 2005;11: 2171-73

[48]- Zani A, Pacilli M, Conforti A, Casati A, Bosco S, Cozzi DA.
Adenomyomatosis of the gallbladder in childhood: report of a case and review of the literature.
Pediatr Dev Pathol 2005;8 : 577-80

[49]- Kianmanesh R, Regimbeau JM, Belghiti J.
Pancreato-biliary maljunctions and congenital cystic dilatation of the bile ducts in adults.
J Chir 2001;138 : 196-04

[50]- Kimura Y, Nishikawa N, Okita K et al.

Biliary tract malignancy and chronic inflammation from the perspective of pancreaticobiliary maljunction.
Oncology 2005;69 : 41-45

[51]- Kamisawa T, Okamoto A.
Biliopancreatic and pancreatobiliary refluxes in cases with and without pancreaticobiliary maljunction: diagnosis and clinical implications.
Digestion 2006;73 : 228-36

[52]- Ohuchida J, Chijiiwa K, Hiyoshi M, Kobayashi K, Konomi H, Tanaka M.
Longterm results of treatment for pancreaticobiliary maljunction without bile duct dilatation.
Arch Surg 2006;141 : 1066-70

[53]- Adham M, Valette PJ, Partensky C.
Pancreaticobiliary maljunction without choledochal dilatation associated with gallbladder cancer: report of 2 European cases.
Surgery 2005;138 : 961

[54]- Tashiro S, Imaizumi T, Ohkawa H et al.
Pancreaticobiliary maljunction: retrospective and nationwide survey in Japan.
J Hepatobiliary Pancreat Surg 2003;10 : 345-51

[55]- Kobayashi S, Ohnuma N, Yoshida H et al.
Preferable operative age of choledochal dilation types to prevent patients with pancreaticobiliary maljunction from developing biliary tract carcinogenesis.
Surgery 2006;139 : 33-38

[56]- Kamisawa T, Tu Y, Kuwata G et al.
Biliary carcinoma risk in patients with pancreaticobiliary maljunction and the degree of extrahepatic bile duct dilatation.
Hepatogastroenterol 2006;53 : 816-18

[57]- Towfigh S, McFadden DW, Cortina GR et al.
Porcelain gallbladder is not associated with gallbladder carcinoma.
Am Surg 2001;67 : 7-10

[58]- Stephen AE, Berger DL.
Carcinoma in the porcelain gallbladder: a relationship revisited.
Surgery 2001;129 : 699-03

[59]- Kwon AH, Inui H, Matsui Y, Uchida Y, Hukui J, Kamiyama Y.

Laparoscopic cholecystectomy in patients with porcelain gallbladder based on the preoperative ultrasound findings.
Hepatogastroenterol 2004;51: 950-53

[60]- Cunningham SC, Alexander HR.
Porcelain gallbladder and cancer: ethnicity explains a discrepant literature?
Am J Med 2007;120 : 17-18

[61]- Joo YE, Kim HS, Choi SK et al.
Case of mucinous adenocarcinoma with porcelain gallbladder.
J Gastroenterol Hepatol 2003;18 : 995-98

[62]- Lacaine F.
Faut-il opérer les vésicules porcelaine par laparoscopie ?
J Chir 2003;140 :115-19

[63]- Kumar S, Kumar S, Kumar S.
Infection as a risk factor for gallbladder cancer.
J Surg Oncol 2006;93 : 633-39

[64]- Vanek VW, Catania M, Triveri K, Woodruff RW Jr.
Retrospective review of the preoperative biliary and gastrointestinal evaluation for gastric bypass surgery.
Surg Obes Relat Dis 2006;2 : 17-22

[65]- Charatcharoenwitthaya P, Lindor KD.
Primary sclerosing cholangitis: diagnosis and management.
Curr Gastroenterol Rep 2006;8 : 75-82

[66]- Cullen SN, Chapman RW.
The medical management of primary sclerosing cholangitis.
Semin Liver Dis 2006;26 : 52-61

[67]- Broome U, Bergquist A.
Primary sclerosing cholangitis, inflammatory bowel disease, and colon cancer.
Semin Liver Dis 2006;26 : 31-41

[68]- Bergquist A, Glaumann H, Persson B, Broome U.
Risk factors and clinical presentation of hepatobiliary carcinoma in patients with primary sclerosing cholangitis: a case-control study.
Hepatology 1998;27 : 311-16

[69]- Brandsaeter B, Isoniemi H, Broome U et al.

Liver transplantation for primary sclerosing cholangitis; predictors and consequences of hepatobiliary malignancy.
J Hepatol 2004;40 : 815-22

[70]- Lal A, Okonkwo A, Schindler S, De Frias D, Nayar R.
Role of biliary brush cytology in primary sclerosing cholangitis.
Acta Cytol 2004;48 : 9-12

[71]- Mzabi S, Benjilani S, Aissa R, Chadli A, Mzabi R.
Contribution à l'étude du cancer vésiculaire en Tunisie.
Med 1986;64(12) : 1041-45

[72]- Klinger RJ, Delafuente BH, Olivares TP, Torres FC.
Carcinome de la vésicule biliaire : expérience chilienne de 10 ans.
Ann Chir 1994;48(7) : 656-57

[73]- Launoy G, Crenes LE, Dao T.
Le cancer de la vésicule biliaire.
Ann Chir 1993;47(1) : 18-23

[74]- Bloechle C, Izbicki JR, Passlick B.
Is radical surgery in locally advanced gallbladder carcinoma justified ?
Am J Gastroentero 1995;90(12) : 2195-200

[75]- Pradeep R, Kaushik SP, Sikora S, Bhattachary BN.
Predictors of survival in patients with carcinoma of the gallbladder.
Cancer 1995;76(7) : 1145-49

[76]- Giraud-Cohen M, Vullterme M.
Imagerie des tumeurs malignes des voies biliaires et de la vésicule.
EMC (Elsevier Masson SAS, Paris), Radiodiagnostic-Appareil digestif, 33-500-A-20,2007

[77]- Gilles R.
Application de l'échoendoscopie digestive en pathologie vésiculaire.
Press Med 2004;33 : 954-60

[78]- Zouaoui W, Mormeche Y, Khlifi S, Chammakhi Jemli C et al.
Aspect en imagerie du cancer de la vésicule biliaire : à propos de 40 cas.
Feuillets de Radiologie 2009;49(1)15-23

[79]- Kim BS, Ha HK, Lee IJ, Kim JH, Eun HW, Bae IY, et al.

Accuracy of CT in local staging of gallbladder carcinoma.
Acta Radiol 2002;43 : 71-6

[80]- Yoshimitsu K, Honda H, Shinozaki K, Aibe H, Kuroiwa T, Irie H, et al.
Helical CT of the local spread of carcinoma of the gallbladder: evaluation according to the TNM system in patients who underwent surgical resection.
AJR 2002;179 : 423-8

[81]- Tsenga JH, Wana YL, Hunga CF, Nga KK, Pana KT, Choua ASB, Liub NJ.
Diagnosis and staging of gallbladder carcinoma: Evaluation with dynamic MR imaging.
J Clin imaging 2002;26 : 177-82

[82]- Taourel P, Calvet C, Lecesne R, Pradel JA, Drouillard J, Bruel JM.
Apport de la cholangio-pancréatographie-IRM dans la pathologie des voies biliaires et pancréatiques.
J Radiol 1997;78 : 615-21

[83]- Mehler C, Sibert A, Kazerouni F, Menu Y.
Tumeurs malignes des voies biliaires et de la vésicule.
EMC (Elsevier Masson SAS, Paris), Radiodiagnostic-Appareil digestif, 33-500-A-20,1994

[84]- Mathonnet M, Gainant A, Cubertafond P.
Cancers de la vésicule biliaire : Techniques chirurgicales.
Encycl Méd Chir, Techniques Chirurgicales- Appareil digestif 2001;40-970-A

[85]- Shirai Y, Yoshida K, Tsukada K, Ohtani T, Muto T.
Identification of the regional lymphatic system of the gallbladder by vital staining.
Br J Surg 1992;79 : 659-62

[86]- Shimada H, Endo I, Togo S, Nakano A, Izumi T, Nakagawara G.
The role of lymph node dissection in the treatment of gallbladder carcinoma.
Cancer 1997;79 : 892-899

[87]- Shirai Y, Ohtani T, Hatakeyama K.
Combined pancreaticoduodenectomy and hepatactomy for patients with locally advanced gallbladder cancer.
Cancer 1997;80 :1904-09

[88]- Yamaguchi K, Chijiwa K, Shimizu S, Yokohata K, Tsuneyoshi M, Tanaka M.
Anatomical limit of extended cholecystectomy for gallbladder carcinoma involving the neck of the gallbladder.
Int Surg 1998;83 : 21-23

Rapport-Gratuit.com

[89]- Ogura Y, Matsuda S, Sakurai H, Kawarada Y, Mizumoto R.
Central bisegmentectomy of the liver plus caudate lobectomy for carcinoma of the gallbladder.
Dig Surg 1998;15 : 218-23

[90]- Pack GT, Miller TR, Brasfield RD.
Total right hepatic lobectomy for cancer of gallbladder ; report of three cases.
Ann Surg 1955;142 : 6-16

[91]- Praderi RC, Estefan AF, Tiscornia E.
Trans-hepatic intubation in benign and malignant lesions of the biliary ducts.
Curr Probl Surg 1985 Dec;22(12) : 1-88

[92]- Schlitt HJ, Weimann A, Klempnaeur J, Oldhafer KJ, Nashan B, Raab R et al.
Peripheral hepatojejunostomy as palliative treatment for irresectable malignant tumors of the liver hilum.
Ann Surg 1999;229 :18186.

[93]- Shirai Y, Ohtani T, Hatakeyama K.
Laparoscopic cholecystectomy may disseminate gallbladder carcinoma.
Hepatogastroenterol 1998;45 : 81-82

[94]- Z'graggen K, Birrer S, Maurer SA, Wehrli H, Klaiber C, Baer HU.
Incidence of port site recurrence after laparoscopic cholecystectomy for preoperatively unsuspected gallbladder carcinoma.
Surg 1998;124 : 831-38

[95]- Bergdahl R.
Gallbladder carcinoma first diagnosed at microscopic examination of the gallbladders removed for presumed benign disease.
Ann Surg 1980;191 : 19-22

[96]- Schaeff B, Paolucci V, Thomopoulos J.
Port site recurrences after laparoscopic surgery. A review.
Did Surg 1998;15 : 124-34

[97]- Jacobi CA, Keller H, Monig S, Said S.
Implantation metastasis of unsuspected gallbladder carcinoma after laparoscopy.
Surg Endosc 1995;9 : 351-52

[98]- Jeon HM, Kim JS, Lee CD, Kim EK, Kim SN.

Late development of umbilical metastasis after laparoscopic cholecystectomy for gallbladder carcinoma.
Oncol Rep 1999;6 : 283-87

[99]- Fong Y, Brennan MF, Turnbull A, Colt DG, Blumgart LH.
Gallbladder cancer discovered during laparoscopic surgery.
Arch Surg 1993;128 : 1054-56

[100]- Yamaguchi K, Chijiwa K, Ichimiya H, Sada M, Kawakami K, Nishikata Fet al.
Gallbladder carcinoma in the era of laparoscopic cholecystectomy.
Arch Surg 1996;131 : 981-84

[101]- McMasters KM, Tuttle TM, Leach SD, Rich T, Cleary KR, Evans DB, et al.
Neoadjuvant chemoradiation for extrahepatic cholangiocarcinoma.
Am J Surg 1997;174 : 605-9

[102]- Wiedmann M, Caca K, Berr F, Schiefke I, Tannapfel A, Wittekind C, et al.
Neoadjuvant photodynamic therapy as a new approach to treating hilar cholangiocarcinoma: a phase II pilot study.
Cancer 2003;97 : 2783-90

[103]- Misra S, Chaturvedi A, Misra N, Sharma I.
Carcinoma of the gallbladder.
Lancet Oncol 2003;4 : 167-76

[104]- Todoroki T, Iwaski Y, Orii K et al.
Resection combined with intraoperative radiation therapy.
Hepatogastroenterol 1991;15 : 357-66

[105]- Kresl JJ, Schild SE, Henning GT et al.
Adjuvant external beam radiation therapy with concurrent chemotherapy in the management of gallbladder carcinoma.
Int J Radiat Oncol Biol Phys 2002;52 : 167-75

[106]- Miller G, Jarnagin WR.
Gallbladder carcinoma.
Eur J Surg Oncol. 2008;34(3) : 306-12

[107]- Muratore A, Polastri R, Bouzari H, Vergara V, Capussotti L.
Radical surgery for gallbladder cancer : a worthwhile operation ?
Eur J Surg Oncol 2000;26 :160-63

[108]- Tsukada K, Hatakeyama K, Kurosaki L et al.

Rapport-gratuit.com
LE NUMERO 1 MONDIAL DU MÉMOIRES

Outcome of gallbladder.
Eur J Surg 1996;162 : 211-16

[109]- Yamaguchi K, Tsuneyoshi M.
Subclinical gallbladder carcinoma.
Am J Surg 1992;163 : 382-86

[110]- Arnaud JP, Casa C, Jacob JP, Ronceray J, Becouarn G, Bergamaschi R.
Cancer de la vésicule biliaire. Expérience chirurgicale à propos de 143 cas.
J Chir 1996;133 : 155-58

[111]- Ruckert JC, Ruckert K, Hecker K, Muller JM.
Surgery of carcinoma of the gallbladder.
Hepatogastroenterol 1996;43 : 527-33

[112]- Shirai Y, Yoshida K, Tsuduka K.
Inaparent carcinoma of the gallbladder. An appraisal of a radical second operation after simple cholecystectomy.
Ann Surg 1992;215 : 326-31

[113]- Nevin JE, Moran TJ, Kay S et al.
Carcinoma of the gallbladder. Staging, treatment and prognosis.
Cancer 1976 Jan;37(1) : 141-8

[114]- Yamaguchi K, Chijiwa K, Saiki S, Niskihara K, Takashima M, Kawakami K. et al.
Retrospective analysis of 70 operations for gallbladder carcinoma.
Br J Surg 1997;84 : 200-4

[115]- Tsukada K, Hatakeyama K, Kurosaki I, Uchida K, Shirai Y, Muto T et al.
Outcome of radical surgery for carcinoma of the gallbladder according to the TNM stage.
Surg 1996;120 : 273-7

[116]- Shimada H, Endo I, Togo S, Nakano A, Izumi T, Nakagawara G.
The role of lymph node dissection in the treatment of gallbladder carcinoma.
Cancer 1997;79 : 892-9

[117]- Benoist S, Panis Y, Fagniez PL.
Long-term results after curative resection for carcinoma of the gallbladder. French University Association for Surgical Research.
Am J Surg 1998;175 :118-22

[118]- Launois B, Cubertafond P.

Cancer de la vésicule biliaire. In : Les cancers des voies biliaires extrahépatiques.
Paris : Monographies de l'Association Française de Chirurgie 1988;525

[119]- Bartlett DL, Fong Y, Fortner JG, Brennan MF, Blumgart LH.
Long-term results after resection for gallbladder cancer : implications for staging and management.
Ann Surg 1996;5 : 639-46

[120]- Okamoto A, Tsuruta K, Ishiwata J, Isawa T, Kamisawa T, Tanaka Y.
Treatment of T3 and T4 carcinomas of the gallbladders.
Int Surg 1996;81: 130-5

[121]- Cubertafond P, Lesourd PT, Gainant A, Boudinet F.
Traitement chirurgical des cancers des voies biliaires extra-hépatiques.
Lyon Chir 1991;87(5) : 379-85

[122]- Gall FP, Kockerling F, Scheele J, Schneider C.
Radical operations for carcinoma of the gallbladder : Present status in North America.
World J Surg 1991;15(3) : 328-36

[123]- Puhalla H, Wild T, Bareck E, Pokorny H, Ploner M, Soliman T, Stremitzer S, Depisch D, Laengle F, Gruenberger T.
Long-term follow-up of surgically treated gallbladder cancer patients.
Eur J Surg Oncol 2002;28 : 857-63

[124]- Cubertafond P, Gainant A, Cucchiaro G.
Surgical treatment of 724 carcinomas of the gallbladder.
Ann Surg 1994;219(3) : 275-80

[125]- Ouchi K, Suzuki M, Tominaga K, Saijo S.
Survival after surgery for cancer of the gallbladder.
Br J Surg 1994;81 : 1655-57

[126]- Behari A, Sikora S, Wagholikar D, Kumar A, Saxena R, Kapoor K.
Longterm survival after extended resections in patients with gallbladder cancer.
J Am Coll Surg 2003;196 : 82-88

[127]- Samuel P, Richard D, Schulick MD, Cameron L, Keith D, Henry A, Choti A, Kurtis A, Yeo A, Talamini A.
Gallbladder Cancer: The Role of Laparoscopy and Radical Resection.
Ann Surg 2007;245(6) : 893-01

[128]- Liang JW, Dong SX, Zhou ZX, Tian YT, Zhao DB, Wang CF, Zhao P.
Surgical management for carcinoma of the gallbladder: a single-institution experience in 25 years.
Chin Med J (Engl) 2008;121(19) : 1900-5

[129]- Todoroki T, Kawamoto T, Takahashi H et al.
Treatment of gallbladder cancer by radical resection.
Br J Surg 1999;86 : 622-27

[130]- Ito H, Matros E, Brooks DC, Osteen RT, Zinner MJ, Swanson RS, Ashley SW, Whang EE.
Treatment outcomes associated with surgery for gallbladder cancer: a 20-year experience.
J Gastrointest Surg 2004;8(2) : 183-90

[131]- De Aretxabala X, Roa IS, Burgos LA et al.
Curative resection in potentially resectable tumours of the gallbladder.
Eur J Surg 1997;163 : 419-26

[132]- Fong Y, Jarnagin W, Blumgart LH.
Gallbladder cancer : comparison of patients presenting initially for definitive operation with those presenting after prior noncurative intervention.
Ann Surg 2000;232 : 557-69

[133]- Taner B, Nagomey D, Donohue J.
Effect of surgical treatment on the survival of gallbladder cancer patients—Benefit of radical cholecystectomy.
Gastroenterol 2003;124(4) : A789

[134]- Memon M, Anwar S, Shiwani H, Memon B.
Gallbladder carcinoma: a retrospective analysis of twenty-two years experience of a single teaching hospital.
International Seminars in Surgical Oncology 2005;2 : 6

[135]- Chakravarty KD, Yeh CN, Jan YY, Chen MF.
Factors influencing long-term survival in patients with T3 gallbladder adenocarcinoma.
Digestion 2009;79(3) : 151-7

[136]- Todoroki T, Takahashi H, Koike N, Kawamoto T, Kondo T, Yoshida S, Kashiwagi H, Otsuka M, Fukao K, Saida Y.

Outcomes of aggressive treatment of stage IV gallbladder cancer and predictors of survival. Hepatogastroenterol 1999;46(28) : 2114-21