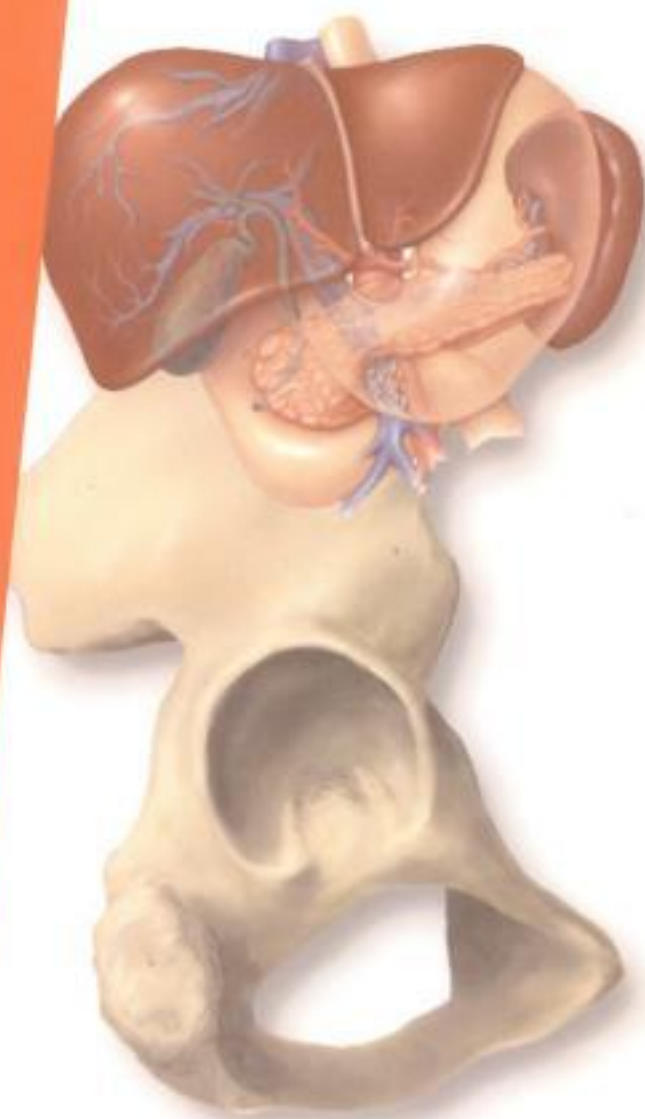

# Chirurgie digestive

# Chirurgie orthopédique

I. Dagher, E. Dagher

INCLUSES  
les  
**CONFÉRENCES**  
de  
**CONSENSUS**



**ECN +++**

- ✓ Le cours synthétique
- ✓ Les sujets tombés depuis 10 ans
- ✓ Les liens transversaux
- ✓ Les zéros aux questions
- ✓ Les fiches *Dernier tour*

**MASSON**

Copyrighted material



# Étudiants en Médecine sanofi-aventis Internat

**vous accompagne tout au long  
de votre parcours professionnel et vous aide  
à préparer l'Examen National Classant (ENC)**



**2 sessions par an**

- **15 ans d'expertise**
- **60 %** des étudiants de DCEM 4
- **2 000 candidats** par session
- **25 facultés** de médecine partenaires
- 1 équipe pédagogique de **22 spécialistes**
- **1 site internet dédié** : inscriptions et résultats ENC, iconographies, dossiers, annales, ...

**Véritable répétition de l'examen national**

- **9 dossiers** d'une heure
- Corrigés remis **en fin d'épreuves**,
- **Résultats** confidentiels **sous 15 jours**
- Véritable **classement national** et régional : exclusivité sanofi-aventis

**Pour plus d'information :**

- Affichage, en faculté et à l'hôpital.
- Site Internet : **[www.internat.sanofi-aventis.com](http://www.internat.sanofi-aventis.com)**,
- Jeunes Médecins Services : **0 805 46 56 56** (appel gratuit)



**sanofi aventis**

Sanofi-Aventis est une entreprise à but non lucratif

# **Chirurgie digestive**

# **Chirurgie orthopédique**

This One



2PP7-5ZX-XF00

## Chez le même éditeur

Dans la même collection : *Cahiers des ECN*

*Dermatologie*, par M. Bergis. 2006, 232 pages.

*Gynécologie – Obstétrique*, par A.-C. Donnadieu, C. Firtion. 2006, 416 pages.

*Neurologie*, par A. Bertrand, S. Epelbaum. 2006, 432 pages.

*Pneumologie*, par D. Montani, C. Tcherakian. 2006, 320 pages.

*Santé publique*, par J. Rongère, M.-P. Tivolacci. 2006, 240 pages.

*Urologie*, par l'Association Française des Urologies en Formation. 2007, 272 pages.

Dans la collection *Abrégés Connaissances et Pratique*

*Hépatogastro-entérologie*, par S. Naveau, G. Perlemuter, A. Balian. 2003, 486 pages.

Dans la collection *Réviser et s'entraîner en DCEM*

*Chirurgie digestive*, par Ph. Chiche. 2004, 192 pages.

*Orthopédie – Traumatologie*, par Y. Catonné et coll. 2006, 240 pages.

*Guide de thérapeutique*, par L. Perlemuter, G. Perlemuter. 2006, 4<sup>e</sup> édition, 2016 pages.

*Guide de thérapeutique – version ebook*, par L. Perlemuter, G. Perlemuter.

Document téléchargeable sur le site : [www.masson.fr](http://www.masson.fr)

Collection sous la direction de

---

Gabriel PERLEMUTER  
Professeur des universités  
Praticien hospitalier

David MONTANI  
Chef de clinique des universités  
Assistant hospitalier

Léon PERLEMUTER  
Professeur des universités

# Chirurgie digestive

# Chirurgie orthopédique

**Ibrahim DAGHER**

Maître de conférences à la faculté de médecine du Kremlin-Bicêtre,  
université Paris-Sud 11  
Praticien hospitalier au sein du service de Chirurgie générale digestive,  
hôpital Antoine Bécclère

**Élias DAGHER**

Chef de clinique des universités, assistant des hôpitaux,  
service de Chirurgie de l'épaule, de la hanche et du genou,  
Centre de chirurgie orthopédique et de la main, Strasbourg

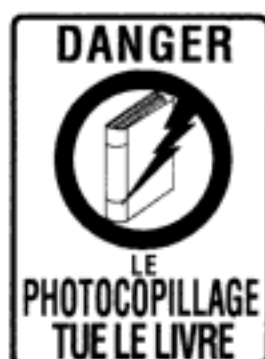**Hadrien TRANCHART**

Interne des hôpitaux de Paris,  
chirurgie générale et digestive

Les auteurs remercient

le docteur **Violaine BEAUTHIER** (interne des hôpitaux de Paris, orthopédie)  
et le docteur **Laurence CATHERINE** (interne des hôpitaux de Paris, radiologie)  
pour leur amicale collaboration à cet ouvrage.





Ce logo a pour objet d'alerter le lecteur sur la menace que représente pour l'avenir de l'écrit, tout particulièrement dans le domaine universitaire, le développement massif du « photocopillage ». Cette pratique qui s'est généralisée, notamment dans les établissements d'enseignement, provoque une baisse brutale des achats de livres, au point que la possibilité même pour les auteurs de créer des œuvres nouvelles et de les faire éditer correctement est aujourd'hui menacée.

Nous rappelons donc que la reproduction et la vente sans autorisation, ainsi que le recel, sont passibles de poursuites. Les demandes d'autorisation de photocopier doivent être adressées à l'éditeur ou au Centre français d'exploitation du droit de copie : 20, rue des Grands-Augustins, 75006 Paris. Tél. : 01 44 07 47 70.

### *Maquette intérieure de Pascal Plottier*

#### **Avertissement**

Les DCI sont en caractères droits minuscules.

Les marques déposées sont en caractères italiques, commençant par une majuscule.

Tous droits de traduction, d'adaptation et de reproduction par tous procédés réservés pour tous pays.

Toute reproduction ou représentation intégrale ou partielle, par quelque procédé que ce soit, des pages publiées dans le présent ouvrage, faite sans l'autorisation de l'éditeur est illicite et constitue une contrefaçon. Seules sont autorisées, d'une part, les reproductions strictement réservées à l'usage privé du copiste et non destinées à une utilisation collective, et, d'autre part, les courtes citations justifiées par le caractère scientifique ou d'information de l'œuvre dans laquelle elles sont incorporées (L. art. L 122-4, L 122-5 et L. 335-2 du Code de la propriété intellectuelle).

© 2007 Elsevier Masson SAS – Tous droits réservés

ISBN : 2-294-07615-X

EAN : 978-2-294-07615-2

Elsevier Masson S.A.S. – 62, rue Camille Desmoulins, 92442 Issy-les-Moulineaux Cedex

# Avant-propos

Cette nouvelle collection destinée à la préparation aux épreuves classantes nationales (ECN) tient compte de la réforme du programme de DCEM2-DCEM4 de 2001.

Cette collection suit un découpage par spécialité, chaque ouvrage traitant l'ensemble des items figurant au programme de la spécialité.

Nous avons souhaité rendre les plus synthétiques et les plus pratiques possibles, ces ouvrages pour faciliter le travail de mémorisation de l'étudiant :

■ **Synthétiques** : les auteurs, proches de la réalité des épreuves classantes nationales, ont privilégié **un style et une structure** qui permettent non seulement de lire et d'acquérir facilement les items mais aussi de retenir rapidement le contenu grâce à la fiche « Dernier tour » ;

■ **Pratiques** : chaque chapitre commence systématiquement par un encadré qui récapitule les objectifs de l'item, les liens transversaux, les conférences de consensus, les sujets tombés avec leur date et le résumé des Annales.

Par rapport aux ouvrages existants, **des innovations originales** ont été apportées :


■ **Pour comprendre**. Il s'agit d'une introduction expliquant les notions essentielles qui permettent d'appréhender mieux l'item.

■ **Les conférences de consensus ou d'experts**. Elles font le point sur un problème d'actualité. Ces conférences sont importantes car elles font appel aux meilleurs spécialistes de la question, dont elles soulignent l'intérêt. Le consensus évite des attitudes différentes entre auteurs. La présence d'une conférence de consensus rend un sujet plus facilement « tombable » aux ECN car la correction est moins sujette à discussion.

Les conférences sont référencées pour qu'on puisse les consulter à part. Un encadré de l'énoncé et du contenu des conférences permet de les repérer aisément.

Ces conférences sont rappelées en début de chapitre et s'il n'en existe aucune sur le sujet, cela est également précisé.

■ **Les items « tombés » au concours de l'Internat ou aux ECN au cours des dix dernières années** sont signalés face au texte concerné mais sont résumés avec leur énoncé et leurs questions en début de chapitre.

■ **Les liens transversaux** renvoient aux  qui traitent les mêmes sujets au sein du programme mais sous un angle différent. Ils sont signalés dans le texte mais sont également récapitulés en début de chapitre.



■ **Les zéros** [0] marquent la note nulle obtenue à l'ensemble de la question dans le cadre des dossiers des ECN en cas d'oubli de la notion ainsi signalée. Ils figurent à deux endroits : dans la marge, en regard du texte concerné pour qu'on puisse facilement les repérer et les compter, ainsi que dans la fiche « Dernier tour ».

■ **La fiche « Dernier tour »** permet en un instant de se remémorer le contenu de l'item. Elle peut comporter un arbre décisionnel si cela est nécessaire.

■ **Les images-types.** Nous avons placé au fil du texte, les images les plus caractéristiques, sachant qu'elles valent mieux qu'un long discours.

Telle qu'elle est, **cette collection est incontournable pour l'étudiant en médecine.** Nous souhaitons qu'elle devienne une référence pour le médecin.

Gabriel PERLEMUTER

David MONTANI

Léon PERLEMUTER



# Table des matières

Avant-propos .....	V
Abréviations .....	IX

## Chirurgie digestive

<b>ITEM 195</b> Douleurs abdominales et lombaires aiguës chez l'enfant et chez l'adulte .....	3
I. Diagnostic .....	4
II. étiologies selon la topographie .....	7
III. Prise en charge .....	9
<b>ITEM 217</b> Syndrome occlusif .....	11
I. Diagnostic .....	14
II. Étiologies .....	16
<b>ITEM 224</b> Appendicite de l'enfant et de l'adulte .....	25
I. Diagnostic .....	27
II. Formes cliniques .....	28
III. Complications .....	29
III. Traitement .....	31
IV. Complications post-opératoires .....	32
<b>ITEM 234</b> Diverticulose colique et sigmoïdite .....	35
I. Diverticulose .....	36
II. sigmoïdite diverticulaire aiguë .....	37
III. Abscess diverticulaire .....	40
IV. Péritonite .....	41
V. Fistules .....	42
VI. Sténose sigmoïdienne .....	43
VII. Hémorragie diverticulaire .....	44
<b>ITEM 245</b> Hernie pariétale chez l'enfant et l'adulte .....	47
I. Hernies de l'aîne chez l'adulte .....	49
II. Hernie étranglée .....	51
III. Autres hernies et particularités .....	52
<b>ITEM 275</b> Péritonite aiguë .....	55
I. Diagnostic .....	56
II. Péritonite primitive .....	57
III. Péritonite secondaire .....	57
IV. Traitement .....	59

## Chirurgie orthopédique

<b>ITEM 238</b>	<b>Fractures de l'extrémité inférieure du radius .....</b>	<b>65</b>
	I. Classifications .....	68
	II. Diagnostic.....	69
	III. Traitement .....	71
	IV. Évolution - Complications .....	72
<b>ITEM 239</b>	<b>Fractures de l'extrémité supérieure du fémur .....</b>	<b>75</b>
	I. Classifications .....	77
	II. Diagnostic.....	78
	III. Principes du traitement.....	80
<b>ITEM 257</b>	<b>Lésions ligamentaires et méniscales du genou et de la cheville .....</b>	<b>83</b>
	Lésions ligamentaires du genou .....	84
	I. Classifications .....	84
	II. Diagnostic.....	86
	III. Traitement .....	90
	Lésions méniscales du genou.....	92
	I. Classifications.....	92
	II. Diagnostic.....	93
	III. Traitement .....	96
	Lésions ligamentaires de la cheville .....	97
	I. Classifications .....	97
	II. Diagnostic.....	97
	III. Traitement .....	100
<b>ITEM 283</b>	<b>Surveillance d'un malade sous plâtre .....</b>	<b>105</b>
	I. Complications.....	106
	II. Surveillance.....	108
	III. Prise en charge des complications .....	110
<b>Index</b> .....		<b>115</b>

# Abréviations

<b>βHCG</b>	bêta hormone chorionique gonadotrope	<b>LCP</b>	ligament croisé postérieur
<b>ASP</b>	abdomen sans préparation	<b>LLE</b>	ligament latéral externe
<b>AVP</b>	accident de la voie publique	<b>LLI</b>	ligament latéral interne
<b>BGN</b>	bacille à Gram négatifs	<b>NFS</b>	numération formule sanguine
<b>CRP</b>	protéine C réactive	<b>PAPE</b>	point d'angle postéro-externe
<b>DHS</b>	<i>dynamic hip screw</i>	<b>PAPI</b>	point d'angle postéro-interne
<b>ECBU</b>	examen cyto bactériologique des urines	<b>RAI</b>	recherche d'agglutinines irrégulières
<b>ECG</b>	électrocardiogramme	<b>SNG</b>	souche nasogastrique
<b>FID</b>	fosse iliaque droite	<b>TCA</b>	temps de céphaline
<b>FIG</b>	fosse iliaque gauche	<b>TDM</b>	tomodensitométrie
<b>GEU</b>	grossesse extra-utérine	<b>TP</b>	temps de prothrombine
<b>INR</b>	rapport normalisé international	<b>TR</b>	toucher rectal
<b>LCA</b>	ligament croisé antérieur	<b>VAT</b>	vaccination antitétanique
		<b>VVP</b>	voie veineuse périphérique



# Chirurgie digestive

Ibrahim DAGHER  
Hadrien TRANCHART



# Douleurs abdominales et lombaires aiguës chez l'enfant et chez l'adulte

	Tour 1	Tour 2	Tour 3	Dernier tour
Date				

## OBJECTIFS

- Diagnostiquer une douleur abdominale et lombaire aiguë chez l'enfant et chez l'adulte.
- Identifier les situations d'urgence et planifier leur prise en charge.

*N.B :* On peut concevoir cet item comme une longue liste fastidieuse (et inutile...) d'étiologies. Cette question, qui fait partie de la section « orientations diagnostiques », doit être abordée de manière clinique et ne pourrait d'ailleurs tomber aux ECN que de cette manière...

On ne saurait cependant que conseiller aux étudiants de bien maîtriser les étiologies se rapportant aux douleurs abdominales, généralement traitées dans chaque polycopié de spécialité.

## LIENS TRANSVERSAUX

**ITEM 66** Thérapeutiques antalgiques, médicamenteuses et non médicamenteuses.

- Les autres multiples liens transversaux de cette question correspondent aux différentes étiologies des douleurs abdominales et de leurs diagnostics différentiels.

**Sujets tombés aux concours de l'Internat et aux ECN : 1996, 1997, 1999, 2001, 2002, 2005**



## CONSENSUS



- Aucune conférence de consensus n'existe à ce jour sur ce thème.

## POUR COMPRENDRE...

- La fréquence des douleurs abdominales aiguës est très élevée. **Les douleurs aiguës abdominales et pelviennes représentent 16 % des motifs d'hospitalisation dans le cadre de la pathologie digestive et du foie.**
- De nombreuses affections digestives ou extradiigestives peuvent être la cause de douleurs abdominales, d'où la nécessité d'une connaissance clinique large.

- Les pathologies les plus fréquentes se répartissent en 4 groupes d'affections urgentes représentant plus de 90 % des cas :
  - pathologies gynécologiques : kyste ovarien, rupture folliculaire, torsion d'annexe, salpingite, grossesse extra-utérine, grossesse méconnue ;
  - pathologies urinaires : colique néphrétique et pyélonéphrite ;
  - pathologies digestives chirurgicales : occlusions, appendicite, sigmoïdite, perforation d'organe creux, cholécystite ;
  - pathologies digestives médicales : gastro-entérite, sub-occlusion, colique hépatique, angiocholite, pancréatite, constipation.

## I. DIAGNOSTIC

### A. Interrogatoire

- Terrain
  - âge ;
  - origine ;
  - lieu de vie ;
  - prise de toxiques.
- Recherche d'antécédents :
  - personnels ;
  - familiaux ;
  - médicaux (facteurs de risques cardio-vasculaires : infarctus inférieur, infarctus mésentérique...) ;
  - chirurgicaux (**appendicectomie, cholécystectomie...**) ;
  - gynécologiques (**date des dernières règles +++**).
- Traitement en cours (AINS, corticothérapie, anticoagulants...).
- Anamnèse de la douleur :
  - **date de début** ;
  - **type de douleur** (coup de poignard, crampe, pesanteur...) ;
  - **évolution** (permanente, pulsatile) ;
  - **siège** (épigastrique, hypochondre...) ;
  - **irradiation** ;
  - **facteur déclenchant** (post-prandiale, position, traumatisme...) ;
  - **facteur antalgique** (alimentation, prise d'antalgique, position...).
- Recherche de signes fonctionnels associés :
  - **digestifs** :
    - diarrhée,
    - constipation,
    - vomissements,
    - dysphagie,

①



- rectorragie,
- méléna,
- hématurie... ;
- **urinaires** :
  - dysurie,
  - brûlures urinaires,
  - pollakiurie,
  - anurie... ;
- **gynécologiques** :
  - pertes sales,
  - métrorragies,
  - ménorragies,
  - aménorrhée... ;
- **autres** :
  - pulmonaires,
  - ORL (chez l'enfant +++)...

## B. Examen physique

### 1) Signes généraux

- Prise des constantes :
  - température ;
  - fréquence cardiaque ;
  - tension artérielle ;
  - fréquence respiratoire.
- Recherche des signes de choc.

### 2) Signes physiques

#### a) Inspection

- **État d'hydratation** (fondamental surtout chez l'enfant et la personne âgée).
- Recherche de météorisme abdominal.
- **Cicatrices abdominales +++.**
- Signes d'anémie (pâleur).
- Ictère cutanéomuqueux.

#### b) Palpation

- Douleur.
- Défense.
- Contracture.
- Masse abdominale.
- Topographie précise.

0

- Signes spécifiques :
  - **Murphy** : cholécystite aiguë (inhibition respiratoire à l'inspiration pendant la palpation profonde de l'hypochondre droit) ;
  - **douleur à l'ébranlement rénal** : pyélonéphrite ;
  - **masse expansive abdominale pulsatile** : anévrisme de l'aorte abdominale ;
  - **globe vésical** : matité hypogastrique à convexité supérieure douloureuse suite à une rétention aiguë d'urine.

① ■ **Touchers pelviens +++ :**

- **toucher vaginal** : recherche d'une douleur à la mobilisation de l'utérus, des ovaires ; un saignement ; des leucorrhées ;
- **toucher rectal** : peu d'utilité si douleur abdominale isolée, mais il permet la recherche orientée d'une obstruction rectale, d'un saignement, d'une douleur à la palpation de la prostate ou du Douglas (chez l'enfant, il n'est que rarement effectué) ;

① ■ **Orifices herniaires +++.**

c) *Percussion*

- Tympanisme.
- Matité (localisé en cas de tumeur ou de globe vésical, déclive en cas d'ascite).

d) *Auscultation*

- Bruits hydro-aériques.
- Souffle en faveur d'un anévrisme de l'aorte abdominale.

e) *Reste de l'examen complet*

Chez l'enfant, examen :

- ORL.
- Pulmonaire.
- Osseux.

Beaucoup de maladies chez l'enfant peuvent se cacher derrière une douleur abdominale aiguë.

## C. Examens paracliniques

Ils ne sont pas systématiques mais orientés par la clinique.

### 1) Biologie

- NFS, CRP.
- Ionogramme sanguin, créatininémie.
- Bilan hépatique complet.
- Lipasémie.
- **Bandelette urinaire.**

① ■ **βHCG (systématique chez femme non ménopausée).**

*N.B* : une mesure de la troponinémie et un ECG seront réalisés devant toute douleur épigastrique pour éliminer une origine cardiaque.

## 2) Imagerie

### ■ **ASP de face couché, debout et centré sur les coupes si :**

- syndrome occlusif clinique ;
- suspicion de pneumopéritoine.

### ■ Échographie abdominale si :

- suspicion de cholécystite aiguë ;
- appendicite aiguë chez l'enfant...

### ■ Échographie pelvienne (pathologie gynécologique).

### ■ **Scanner abdominal :**

- confirmation appendicite, sigmoïdite, pyélonéphrite ;
- recherche de complications...

## II. ÉTIOLOGIES SELON LA TOPOGRAPHIE

*N.B* : Cette liste ne peut se concevoir que comme un repère théorique. Les douleurs abdominales de l'enfant ne sont pas répertoriées ici.

### A. Hypochondre droit et épigastre

#### ■ **Colique hépatique** (douleur irradiant à l'épaule droite) :

- douleur de l'épigastre ou de l'hypochondre droit ;
- irradiant (vers l'épaule droite) ;
- durée inférieure à 6 heures.

#### ■ **Cholécystite aiguë :**

- la douleur initiale débute fréquemment au niveau épigastrique avant de se focaliser en hypochondre droit, elle est accompagnée d'un syndrome septique et d'une défense de l'hypochondre droit à l'examen ;
- le signe de Murphy correspond à une inhibition respiratoire douloureuse en inspiration profonde lors de la palpation de l'hypochondre droit.

#### ■ **Angiocholite aiguë** : douleur de l'hypochondre droit, fièvre, ictère (**triade de Charcot**).

- Appendicite en position sous-hépatique.
- Abscess du foie.
- Péri-hépatite (syndrome de Fitz Hugh Curtis).
- Ulcère gastro-duodéal.
- **Sténose du pylore** : chez l'enfant de moins de 5 mois.

### B. Flanc droit

- **Pyélonéphrite**, colique néphrétique.
- Appendicite en position rétro- ou latérocaecale.

**C. Fosse iliaque droite**

- Appendicite aiguë.
- Causes gynécologiques.
- **Invagination intestinale aiguë** : apparition brutale d'une douleur abdominale accompagnée de vomissements et de rectorragie.

**D. Hypogastre**

- Causes gynécologiques :
  - **rupture de grossesse extra-utérine (GEU)** : douleur abdominale violente accompagnée d'une hypotension voir d'un état de choc chez une patiente présentant un retard de règles ;
  - endométrite, nécrobiose de fibrome, salpingite, torsion d'annexe, rupture ou hémorragie d'un kyste ovarien...
- Appendicite en position pelvienne.
- Prostatite, colique néphrétique, globe vésical.

**E. Fosse iliaque gauche**

- Sigméïdite.
- Causes gynécologiques.

**F. Douleur lombaire**

- **Pyélonéphrite** : douleur lombaire associée à un syndrome septique et des signes urinaires.
- **Colique néphrétique** : douleur lombaire irradiant vers les organes génitaux, spasmodique, sans position antalgique.

**G. Péri-ombilicale**

- **Pancréatite aiguë** : douleur transfixiante irradiant dans le dos, d'origine biliaire ou éthylique.
- Fissuration d'un anévrisme abdominal.

**H. Diffuse ou sans topographie précise**

- **Troubles fonctionnels intestinaux.**
- **Gastro-entérite aiguë.**
- **Maladies inflammatoires** (rectocolite hémorragique, Maladie de Crohn).
- Occlusion sur bride, carcinose péritonéale...
- Infarctus mésentérique.

**I. Causes extra-abdominales**

- **Infarctus du myocarde** : surtout si territoire inférieur.
- **Embolie pulmonaire.**
- **Péricardite, pleurésie, pneumopathie de la base.**
- **Dissection aortique.**
- **Décompensation métabolique** : diabète, hypercalcémie...

### III. PRISE EN CHARGE

Il n'existe pas de prise en charge stéréotypée des douleurs abdominales aiguës, mais on peut cependant dégager des principes de base.

■ **Recherche de signes de gravité et réalisation d'éventuels gestes de réanimation si nécessaire.**

0

■ **Signes de gravité :**

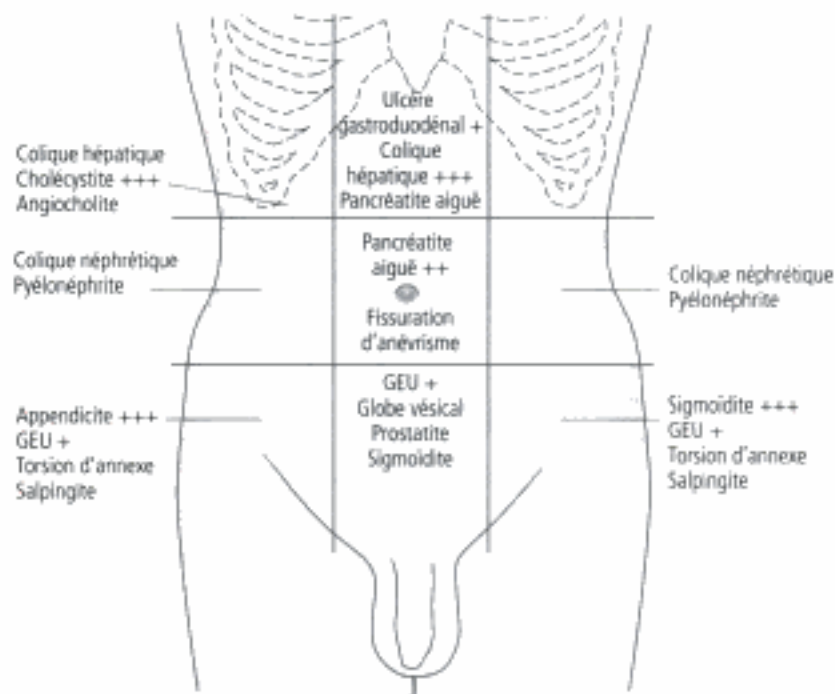
- abdominale : contracture généralisée (ventre de bois) signant une péritonite ;
- généraux : signes de choc (marbrures, hypotension, tachycardie, oligo-anurie...).

■ Traitement antalgique *per os* ou intraveineux adapté à une échelle visuelle analogique selon les paliers OMS (type I : paracétamol, type II : tramadol, type III : morphiniques) **ITEM 66**.

- Bilan clinique et paraclinique.
- Prise en charge étiologique.
- Surveillance.

Fiche **Dernier tour****Douleurs abdominales et lombaires aiguës chez l'enfant et chez l'adulte**

- Le bilan clinique nécessite un interrogatoire précis :
  - terrain ;
  - recherche d'antécédents (date des dernières règles 0) ;
  - traitement en cours ;
  - anamnèse de la douleur ;
  - recherche de signes fonctionnels associés.
- Il est complété par un examen physique :
  - signes généraux ;
  - signes physiques :
    - cicatrices abdominales 0,
    - touchers pelviens 0,
    - orifices herniaires 0.
- Les examens paracliniques seront orientés par la clinique :  $\beta$  HCG (systématique chez femme avant 40 ans) 0.
- Les étiologies doivent être évoquées selon la topographie de la douleur.
- La grossesse extra-utérine doit toujours être évoquée et éliminée.
- Il faudra toujours évoquer et éliminer les causes extradiigestives.
- Prise en charge avec recherche de signes de gravité et réalisation d'éventuels gestes de réanimation si nécessaire 0.



# Syndrome occlusif

	Tour 1	Tour 2	Tour 3	Dernier tour
Date				

## OBJECTIFS

- Diagnostiquer un syndrome occlusif.
- Identifier les situations d'urgence et planifier leur prise en charge.

## LIENS TRANSVERSAUX

**ITEM 148** Tumeurs du côlon et du rectum.

**ITEM 195** Douleurs abdominales et lombaires aiguës chez l'enfant et l'adulte.

**ITEM 234** Diverticulose colique et sigmoïdite.

**ITEM 245** Hernie pariétale chez l'adulte et l'enfant.

**ITEM 258** Lithiase biliaire et complications.

## Sujets tombés aux concours de l'Internat et aux ECN : 1997, 2005, 2006



### • Concours Internat 1997 :

Une femme de 40 ans, douleurs sous-ombilicales médianes et gauches, violentes avec des accalmies incomplètes, vomissements, le dernier au moment de l'examen est jaune marron et nauséabond. Elle a eu des gaz et même une petite selle liquide. Son faciès est crispé, les yeux cernés, la langue sèche, la température est à 38 °C, le pouls à 100, la TA 110/70 mmHg. Elle urine clair 100 cc avant qu'on l'examine. On note un ballonnement péri-ombilical avec un petit clapotage, pas de bruits hydro-aériques, une défense sous-ombilicale douloureuse. Au toucher pelvien, pas de masse, ni de douleur provoquée. Dans ses antécédents on note 2 grossesses normales, une infection génitale à 30 ans guérie, une appendicectomie à 12 ans, à froid. Elle n'a pas de contraception, les dernières règles étaient normales 20 jours avant. À la numération 3,8 10<sup>6</sup>/mm<sup>3</sup> GR, Ht 38 %, Hb 12 g/dl, 12 000 GB/mm<sup>3</sup> avec 70 % de polynucléaires neutrophiles.

- 1) Quel diagnostic vous paraît le plus probable ?
- 2) Quels sont les arguments, dans cette observation, qui permettent de l'étayer ?
- 3) Quel(s) examen(s) immédiat(s) vous paraît(ssent) nécessaire(s) ?
- 4) Quel traitement immédiat proposez-vous ?
- 5) Quel(s) geste(s) chirurgical(aux) peut(vent) être pratiqué(s) en urgence ?

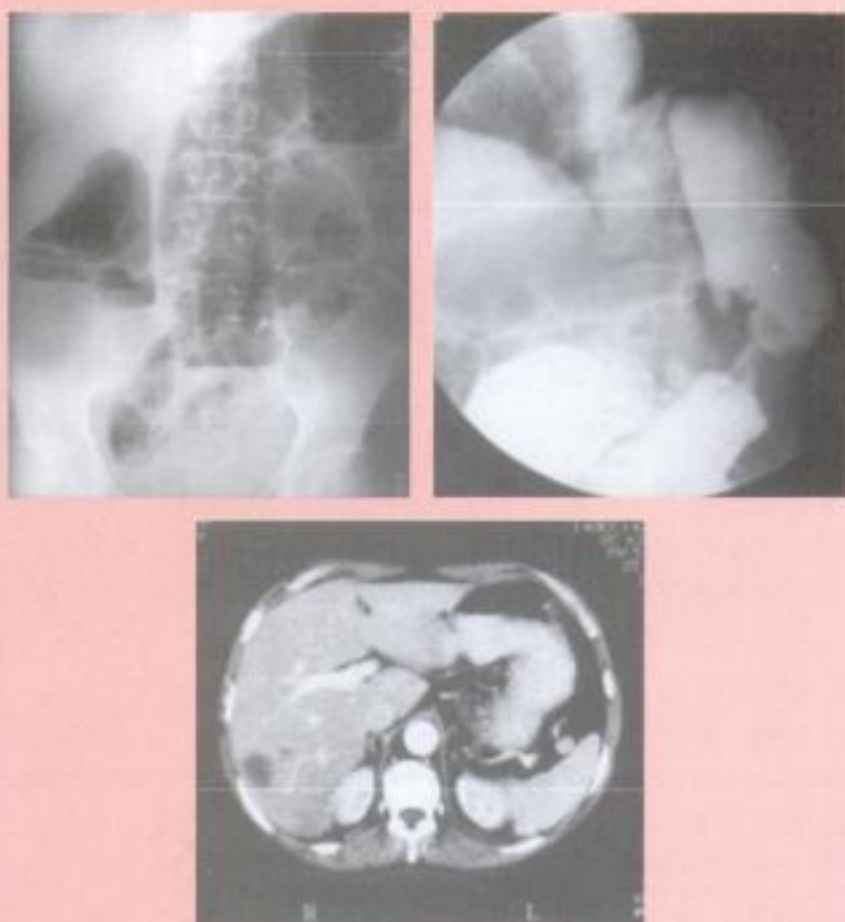
### • ECN 2005 :

Occlusion sur cancer. Homme de 62 ans, sans antécédent personnel ou familial particulier, se présente aux urgences de l'hôpital pour douleurs abdominales. Ces douleurs évoluent depuis 5 jours. Elles sont continues, en cadre. Il existe un arrêt des gaz depuis 24 h, la dernière selle date de 3 jours. On note un amaigrissement de 3 kg en un mois. Il n'y a pas de vomissement. À l'examen clinique, la température est à 37 °C, le pouls à 120/mn, la tension artérielle à 10/7. Il existe un météorisme abdominal généralisé. La palpation abdominale met en évidence une légère sensibilité de la fosse iliaque droite. Il n'est pas palpé de masse abdominale. Le toucher rectal est indolore. L'ampoule rectale est vide. Les résultats des examens biologiques sont les suivants : hémoglobine 12,5 g/dl, globules blancs 7,5, plaquettes 250.109/l, TP 95 %, TCA malade : 31 sec/témoin 33 sec, sodium 137 mmol/l, potassium 4,2 mmol/l, chlorures 102 mmol/l, CO<sub>2</sub> total 26 mmol/l, bicarbonates 21 mmol, protéines 60 g/l, urée 6,8 mmol/l, créatinine 110 umol/l, ALAT/ASAT : 45/35 U/l (N < 45), phosphatases alcalines 75 U/l (N < 120), gamma GT : 30 U/l (N < 32).

- 1) Comment définissez-vous le syndrome que présente ce patient ? Quels sont les arguments cliniques et radiologiques qui permettent de le justifier ?
- 2) Un autre examen radiologique est réalisé. Comment s'appelle-t-il ? Donnez-en votre interprétation.
- 3) Quel autre examen radiologique aurait pu confirmer le syndrome que présente ce patient ?
- 4) Quel est le diagnostic étiologique le plus probable ?
- 5) Quelle intervention chirurgicale demandez-vous et dans quel délai ? Justifiez. Quelle alternative aurait pu être discutée ?
- 6) Quel bilan réalisez-vous dans les suites de cette intervention ?
- 7) Quelles sont les grandes lignes du traitement de l'étiologie évoquée à la question 4 ?

8) Quelle surveillance instaurerez-vous la première année dans les suites de ce traitement ?

9) Dix-huit mois après l'intervention, une anomalie est détectée qui vous conduit à faire réaliser un examen tomodensitométrique abdominal. Quel est votre diagnostic ?



• ECN 2006 :

Homme de 67 ans hospitalisé suite à un malaise, accompagné de contracture des mains et d'une gêne respiratoire durant 15 mn, survenu sur la voie publique. L'anamnèse retrouve qu'il s'agit du 3<sup>e</sup> épisode de ce type survenu en 6 mois, et qu'il existe par ailleurs une fatigabilité excessive à l'effort, un essoufflement, une anorexie, un amaigrissement de 4 kg (48 à 44 kg pour 1,52 m). Il signale la présence, depuis plusieurs années, de douleurs abdominales associées à des ballonnements, des flatulences et l'émission de selles molles, parfois pâteuses, abondantes. L'examen clinique note une pâleur cutanéomuqueuse. Le reste de l'examen est normal.

Les premiers résultats du bilan biologique prescrit sont les suivants : hémoglobine 9 g/dl, VGM 85  $\mu$ 3, Hte 30 %. Frottis : double population érythrocytaire, microcytaire et macrocytaire, globules blancs 6 500/mm<sup>3</sup>, plaquettes 520 000/mm<sup>3</sup>, ionogramme sanguin normal, TP 60 %, protidémie 60 g/l, albuminémie 30 g/l, cholestérolémie 3 mM/l (4 < N < 6), ferritinémie 5 ng/mL (diminuée), calcémie 1,85 mM/l (2 < N < 2,6).

L'endoscopie œsogastroduodénale montre un aspect en mosaïque au niveau du 2<sup>e</sup> duodénum. Les 4 biopsies pratiquées à ce niveau montrent toutes une atrophie villositaire totale de l'épithélium, associée à un allongement des cryptes, une augmentation du nombre des mitoses et un infiltrat lymphocytaire épithélial.

Le bilan complémentaire prescrit donne les résultats suivants : hémoglobine 8,7 g/dl, globules blancs 6 300/mm<sup>3</sup>, plaquettes 650 000/mm<sup>3</sup>, calciurie sur 3 jours consécutifs varie entre 1,20 et 1,55 mmol/24 heures (2 < N < 6,2), phosphatases alcalines 68 UI/l (N < 35), gamma GT 22 UI/l (N < 40 UI/L), protidémie totale 65 g/l, folates 1 ng/mL (2,4 < N < 17,5), vitamine B12 sérique 400 pg/mL (200 < N < 500) ; électrophorèse des protéines sériques : albumine 30 g/l, gamma-globulines 10 g/l, taux normal des immunoglobulines G, A et M sériques ; anticorps anti-endomysium et anti-transglutaminase de type IgA positifs ; radiographies du bassin et des côtes normales.

Le traitement prescrit est initialement bien suivi, et entraîne en 6 semaines une amélioration complète des signes cliniques et biologiques de carence. Un contrôle endoscopique et biopsique du duodénum réalisé un an plus tard atteste d'une quasi-normalisation de la muqueuse duodénale.

Trois ans plus tard, le malade revient en consultation. Il se plaint de douleurs abdominales apparaissant 30 à 60 minutes après les repas, localisées au niveau de l'hypocondre droit. Ces douleurs s'accompagnent d'un météorisme abdominal, de borborygmes et d'un arrêt des gaz. Elles cèdent spontanément après 20 à 30 minutes, avec une débâcle gazeuse. On note un amaigrissement de 5 kg. Le traitement prescrit a été interrompu il y a 2 ans, car le malade se sentait « guéri ».



- 1) À quels syndromes cliniques ou biologiques rattachez-vous les données apportées par l'interrogatoire et l'examen clinique du malade ? Justifiez votre réponse.
- 2) Après les résultats de l'endoscopie avec biopsies duodénales, quel diagnostic vous apparaît le plus probable ? Justifiez.
- 3) Donnez brièvement la signification physiopathologique des résultats des examens biologiques complémentaires ?
- 4) Quel traitement a été proposé ? Quels en sont les grands principes ?
- 5) Comment interprétez-vous les douleurs abdominales récentes ? Quelle complication redoutez-vous ? Quel(s) examen(s) morphologique(s) allez-vous prescrire de première intention pour rechercher cette complication ?

## CONSENSUS



- Aucune conférence de consensus n'existe à ce jour sur ce thème.

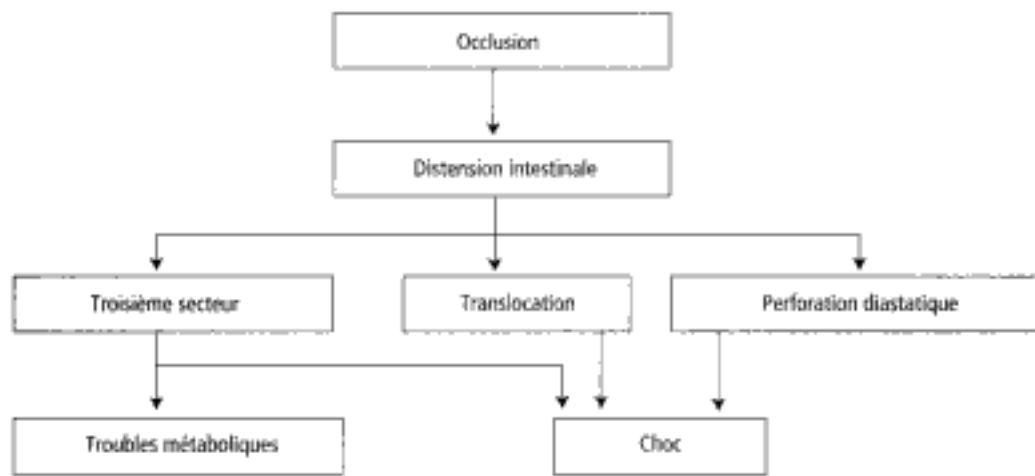
## POUR COMPRENDRE...

### Définition

C'est un **arrêt du transit intestinal**. Il peut être de cause fonctionnelle ou mécanique.

### Physiopathologie

- Le **syndrome occlusif fonctionnel** correspond à un **arrêt de la motricité intestinale, réactionnel** à une inflammation, une douleur intense, un trouble métabolique, ou une maladie neurologique... Il est appelé iléus intestinal, quand il touche l'intestin grêle.
- Le **syndrome occlusif mécanique** correspond à un arrêt du transit lié à un **obstacle** empêchant la progression du bol alimentaire. L'obstacle peut être dû à une strangulation (étranglement) ou une obstruction (obstacle intrinsèque ou extrinsèque).
- Il peut aussi s'agir d'un syndrome occlusif mixte (cause fonctionnelle et mécanique).
- L'occlusion est responsable d'une distension intestinale ayant comme conséquences :
  - la création d'un **troisième secteur** (rétention hydrique intradigestive ne participant plus au secteur vasculaire) ;
  - la possible diffusion de bactéries à partir de l'anse digestive dilatée (translocation), voir d'une **perforation diastatique (perforation à distance de l'obstacle généralement au niveau du caecum)** ;
  - de troubles métaboliques par perte d'eau et d'électrolytes ;
  - d'un possible état de **choc par hypovolémie relative** et/ou **vasoplégie** d'origine septique.
- Dans l'obstruction par strangulation il y a une diminution de l'apport sanguin avec risque de nécrose et perforation digestive.



217-1. Mécanismes physiologiques conduisant aux troubles métaboliques et à l'état de choc durant une occlusion intestinale.

## I. DIAGNOSTIC

### A. Clinique

- On retrouve une **douleur abdominale** qu'on doit préciser par un interrogatoire précis **ITEM 995**. Le caractère brutal ou progressif de l'apparition de cette douleur oriente sur la nature de l'obstacle.
- Des **vomissements** (qui sont plus précoces dans les occlusions hautes).
- Un **arrêt des matières et des gaz**. Il est complet dans les occlusions par strangulation en comparaison aux occlusions par obstruction où persiste souvent un passage faible de matières et de gaz. Il peut être précédé d'une évacuation des matières contenues dans le tube digestif d'aval.
- Des signes physiques :
  - météorisme abdominal (percussion tympanique) ;
  - on recherche des signes orientant vers une étiologie :
    - 0 **• palpation des orifices herniaires,**
    - touchers pelviens,
    - cicatrices abdominales.

Le tableau clinique est différent en fonction du siège de l'occlusion et de son mécanisme :

- **Occlusion du grêle** :
  - survient généralement sur une bride post-opératoire ;
  - douleur intense (particulièrement si strangulation) ;
  - vomissements, d'autant plus importants et précoces que l'occlusion est haute ;
  - déshydratation qui peut être sévère ;
  - arrêt des matières et des gaz plus tardif que dans l'occlusion colique ;
  - météorisme moins important surtout en cas d'occlusion très haute sur l'intestin grêle.

■ **Occlusion du côlon\*** :

- occlusion généralement par obstruction (sauf volvulus du sigmoïde ou du cæcum) ;
- douleur souvent plus sourde ;
- vomissements plus tardifs ;
- déshydratation généralement modérée ;
- arrêt des matières et des gaz précoce.



■ **Occlusion par strangulation :**


- concerne généralement le grêle ;
- **douleur intense**, d'apparition brutale, permanente ;
- arrêt du transit rapide ;
- météorisme immobile et silencieux.

■ **Occlusion par obstruction\*** :

- concerne plus souvent le côlon ;
- douleur d'apparition plus progressive ;
- arrêt du transit plus insidieux ;
- ondulations péristaltiques et présence de bruits hydro-aériques qui peuvent persister.



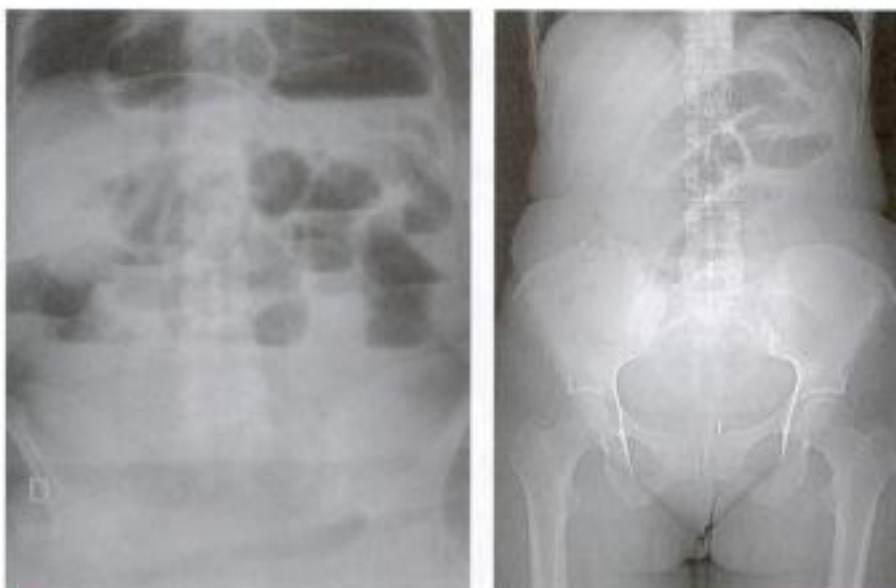
**B. Paraclinique**

Un diagnostic peut être posé sur un seul examen **la radiographie de l'abdomen sans préparation (ASP) de face, debout, couché** et centré sur les coupes debout pour éliminer un pneumopéritoine. 

Sur l'ASP de face debout, on recherche des **niveaux hydro-aériques** :

■ Si occlusion du **grêle** :

- centraux ;
- plus larges que hauts.



**Fig. 217-2.** ASP de face debout (à gauche) et couché (à droite) dans une occlusion du grêle.



■ Si occlusion du **côlon**\* :

- niveaux disposés en périphérie selon le cadre colique ;
- plus hauts que larges.

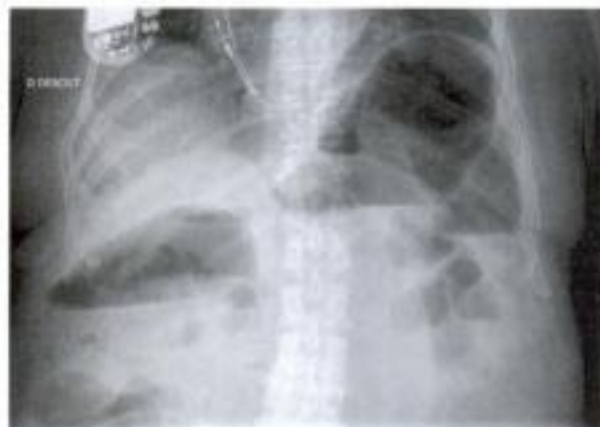

Fig. 217-3. ASP debout dans une occlusion colique.

L'ASP de **face couché** montre :

- en cas d'occlusion du grêle la présence de **valvules conniventes** (ligne continue sur toute la largeur du grêle correspondant à un pli de la muqueuse) ;
- en cas d'occlusion du côlon, présence d'**haustrations coliques** ;
- il permet aussi de rechercher des signes de gravité, témoignant de la présence d'un épanchement péritonéal :
  - disparition de l'ombre des psoas ;
  - surlignement des contours du tube digestif (trop visibles).

L'ASP **debout centré sur les coupoles** recherche un pneumopéritoine mis en évidence par la présence d'une clarté gazeuse en croissant sous diaphragmatique.

Le **scanner abdomino-pelvien** avec injection et opacification digestive est de plus en plus utilisé, il permet de préciser l'étiologie, le siège, le mécanisme de cette occlusion.

D'autres examens paracliniques sont réalisés en fonction de l'étiologie.

## II. ÉTIOLOGIES

### A. Occlusion du grêle

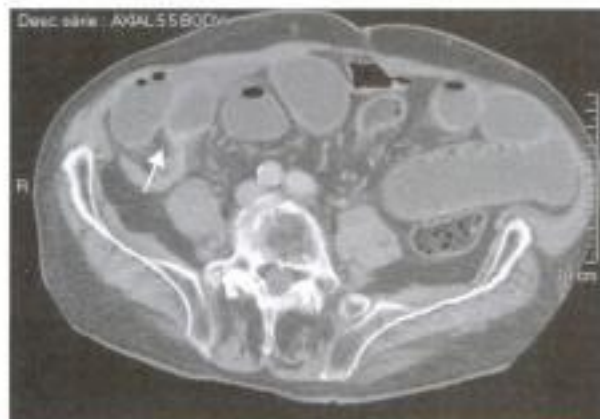#### 1) Occlusion sur bride\*

- C'est une occlusion par **volvulus** (étranglement) du grêle autour d'une **adhérence** (bride) généralement secondaire à une opération.
- Le tableau clinique correspond à une occlusion par **strangulation** du grêle (*cf. supra*).



- En cas de signes de gravité clinico-biologiques, un traitement chirurgical en urgence s'impose par **section de bride** si possible sous laparoscopie ou par laparotomie. 0
- Un traitement médical peut être tenté en l'absence de signes de gravité clinico-biologiques. Il est effectué par :
  - mise à jeun ;
  - pose sonde nasogastrique en aspiration lente ;
  - attente de la reprise spontanée du transit.

C'est un diagnostic clinique mais un scanner abdomino-pelvien avec injection et opacification digestive est actuellement fréquemment réalisé, il retrouve dans ce cas une **transition d'anses grêles plates et d'anses dilatées** et signe le diagnostic. Il recherche également des signes de gravité.



**Fig. 217-4.** Occlusion du grêle sur bride visualisée au scanner abdomino-pelvien. On note une distension des anses grêles, des niveaux hydro-aériques et une zone de jonction grêle plat-grêle dilaté (flèche).

## 2) Occlusion sur hernie étranglée ▶ ITEM 245

La **palpation des orifices herniaires** doit être systématique dans tous les cas de douleurs abdominales. 0

## 3) Iléus biliaire ▶ ITEM 258

- Occlusion par **migration d'une lithiasie biliaire** au niveau d'une anse grêle et obstruction de la lumière.
- La migration se fait par une fistule bilio-digestive secondaire à une maladie lithiasique.
- Le tableau clinique correspond à une occlusion du grêle.
- **À l'ASP, on retrouve une aérobilie** et la présence d'un calcul au niveau grêlique.
- Le traitement consiste en une **entérotomie** pour l'ablation du calcul.

## 4) Autres

- Sténose iléale lors d'une maladie de Crohn.
- Occlusion sur carcinose péritonéale.
- Obstruction par une tumeur, un corps étranger, un parasite (ascaris).

### 5) Invagination intestinale

- Surtout chez l'enfant.
- Généralement idiopathique, le diagnostic est généralement échographique et le traitement est initié par un lavement aux hydrosolubles.
- L'inefficacité du lavement signe une forme secondaire (à un diverticule de Meckel, une tumeur bénigne ou maligne) et pose l'indication chirurgicale.
- Chez l'adulte, l'invagination est toujours secondaire.

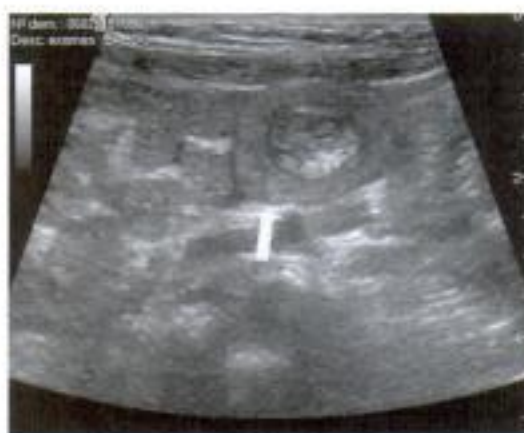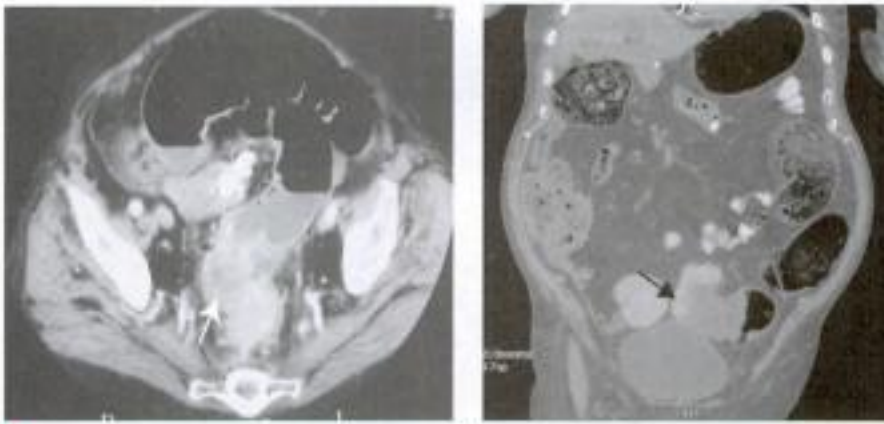


Fig. 217-5. Échographie montrant une image d'invagination de l'intestin grêle en coupe transversale avec un aspect en cocarde (flèche).

## B. Occlusion du côlon

### 1) Occlusion sur cancer du côlon ITEM 148

- Le tableau clinique correspond à une occlusion colique par obstruction (*cf. supra*) et est souvent associé à des antécédents de :
    - rectorragies ;
    - anémie ;
    - troubles du transit ;
    - altération de l'état général.
  - Le terrain permet d'orienter vers cette étiologie : plutôt un homme de plus de 50 ans ayant des antécédents familiaux ou personnels de cancer colique ou de polypes.
- 0**
- Le **toucher rectal** est systématique.
  - Le **sanner abdomino-pelvien avec injection et opacification basse est actuellement l'examen de référence**. Il retrouve :
    - une masse tumorale (souvent à gauche) ;
    - une **sténose irrégulière, courte, excentrée, avec un raccordement à la muqueuse saine discontinu** (classique image en « trognon de pomme » décrite au lavement aux hydrosolubles initialement) ;
    - le côlon d'amont est distendu\*.



**Fig. 217-6.** Occlusion du côlon sur cancer sténosant de la jonction rectosigmoïdienne visualisée sur un scanner abdomino-pelvien (coupe axiale [à gauche], coupe coronale [à droite]). On note une distension colique en amont d'une masse tissulaire (flèches).

- Un **traitement chirurgical** en urgence\* par colostomie de décharge peut être réalisé pour :
  - éviter une perforation diastatique du côlon ;
  - et préparer une intervention à froid après un bilan d'extension complet.
- Un traitement chirurgical en un seul temps peut être réalisé si les conditions sont bonnes (côlon peu dilaté, bien vascularisé).



## 2) Occlusion sur sténose diverticulaire

Voir **ITEM 234**.

## 3) Occlusion par volvulus du sigmoïde

- Le tableau clinique correspond à une occlusion colique par **strangulation** (*cf. supra*).
- Le terrain est souvent un patient âgé, constipé chronique, ayant des antécédents d'occlusion du même type spontanément régressive.
- Il survient souvent chez les patients ayant un **sigmoïde long (dolichosigmoïde) au méso étroit favorisant les volvulus**.
- L'examen retrouve un météorisme important, asymétrique, ovoïde dont le grand axe est oblique de la fosse iliaque gauche à l'hypochondre droit.
- L'ASP retrouve une clarté gazeuse en barre allant de la fosse iliaque gauche à l'hypochondre droit. Sorte de U renversé avec un niveau hydro-aérique à chaque pied de l'anse volvulée.
- Un lavement aux hydrosolubles ou un scanner avec opacification digestive basse confirme le diagnostic (arrêt en bec d'oiseau) et permet souvent une réduction du volvulus.
- Une rectosigmoïdoscopie peut être tentée pour exsuffler le côlon volvulé et permettre la réduction.

**En cas d'échec du traitement endoscopique ou de présence de signes de gravité, c'est une urgence chirurgicale nécessitant une résection sigmoïdienne.**

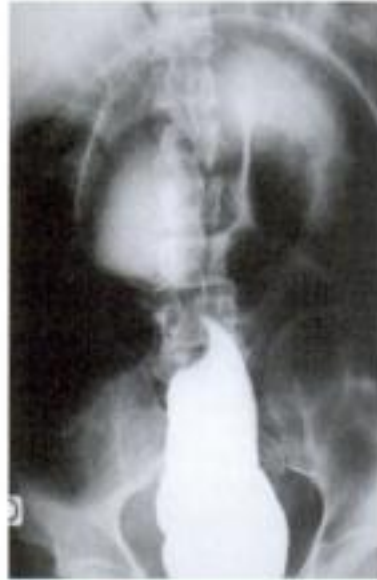

Fig. 217-7. Lavement aux hydrosolubles retrouvant un arrêt en bec d'oiseau témoin d'un volvulus du sigmoïde.

#### 4) Occlusion par volvulus du cæcum

- C'est un diagnostic rare.
- Il est expliqué par un défaut congénital d'accolement du cæcum et du côlon droit.
- Le tableau clinique correspond à une occlusion par **strangulation** du côlon.
- L'examen retrouve un météorisme important, asymétrique avec absence de météorisme en fosse iliaque droite.
- L'ASP retrouve une **fosse iliaque droite vide avec ascension du granité cæcal**, et une volumineuse image gazeuse dans l'hypochondre gauche.

#### 5) Occlusion sur fécalome

- Le terrain oriente le diagnostic :
  - alitement ;
  - âge avancé ;
  - constipation chronique ;
  - traitement ayant un effet anticholinergique.
- Le diagnostic est fait au toucher rectal.
- Le traitement est une **levée du fécalome accessible au doigt éventuellement complétée par des lavements**. Il est associé ensuite à un **traitement laxatif** et à des conseils diététiques.

#### 6) Occlusion colique fonctionnelle

C'est un arrêt du transit avec dilatation du côlon sans cause mécanique retrouvée.

- Le tableau clinique correspond à un tableau d'occlusion du côlon par obstruction. Il peut être :
  - idiopathique (syndrome d'Ogilvie) ;



– ou secondaire à une infection, une prise médicamenteuse ou un trouble hydro-électrolytique.

■ Le traitement de cette occlusion peut nécessiter différents degrés d'agressivité :

– un **traitement étiologique** éventuellement (correction de troubles hydro-électrolytiques, arrêt du médicament responsable...);

– **initialement médical** avec :

- arrêt de l'alimentation,
- pose d'une **sonde nasogastrique**,
- pose d'une **sonde rectale de type Faucher** et lavements,
- stimulation de la motricité colique (prostigmine, érythromycine ou misoprostol) ;

– si inefficacité du traitement une **coloscopie d'exsufflation** peut être indiquée ;

– dans de rares cas, on peut être amené à réaliser une colostomie ou une résection colique.

### C. Traitement

Chaque étiologie nécessite un traitement spécifique (*cf. supra*), cependant une attitude globale doit être connue :

■ **C'est une urgence chirurgicale** :

– hospitalisation en **milieu chirurgical** avec possibilité de prise en charge réanimatoire ;

– **patient à jeun** ;

– mise en condition, pose de :

- voie veineuse,
- sonde nasogastrique,
- scope cardio-tensionnel,
- saturomètre,
- sonde urinaire ;

– bilan pré-opératoire :

- groupe,
- RAI,
- rhésus,
- hémostase,
- ionogramme sanguin.

■ **Traitement symptomatique** :

– **réhydratation et correction des troubles hydro-électrolytiques** ;

– antalgiques ;

0

- si nécessaire mesures réanimatoires (remplissage, oxygénothérapie, catécholamines).
- **Traitement étiologique :**
  - **intervention chirurgicale en urgence** (sauf dans certains cas détaillés au-dessus) ;
  - surveillance, efficacité et tolérance du traitement clinique et paraclinique.

### PRINCIPES GÉNÉRAUX DU TRAITEMENT CHIRURGICAL

- Laparotomie ou laparoscopie (pour les occlusions sur bride).
- Prélèvement de liquide péritonéal et analyse.
- Exploration de l'ensemble de la cavité abdominale.
- Traitement de la cause de l'occlusion (détorsion sigmoïde, libération des adhérences...).
- Recherche d'un éventuel segment digestif nécrosé et résection suivie parfois d'une anastomose directe.
- Examen anatomopathologique des pièces retirées.

#### 1) Occlusion du grêle

- Sur bride : tentative de traitement médical, si inefficacité levée de la bride sous laparoscopie ou laparotomie\*.
- Par iléus biliaire : entérotomie et ablation du calcul.
- Sur hernie étranglée : cure directe de la hernie après résection et anastomose d'une anse éventuellement nécrosée (sans utilisation de prothèse en milieu possiblement septique).

#### 2) Occlusion du côlon

- Sur cancer du côlon gauche : colostomie de décharge avant bilan d'extension ou résection en un temps.
- Sur cancer du côlon droit : hémicolectomie droite avec anastomose iléotransverse.
- Sur volvulus du sigmoïde : tentative de détorsion lors d'une rectosigmoïdoscopie puis traitement chirurgical à froid ; sinon traitement chirurgical immédiat et résection du sigmoïde.

	Occlusion du grêle	Occlusion du côlon
Étiologie la plus fréquente	Bride post-opératoire	Cancer
Mécanisme	Strangulation	Obstruction
Douleur	+++	+
Vomissements	Précoces	Tardifs
Arrêt des gaz et des matières	Tardif	Précoce
ASP	Niveaux centraux plus larges que hauts	Niveaux périphériques plus hauts que larges



Fiche **Dernier tour****Syndrôme occlusif**

- L'occlusion est un arrêt du transit intestinal.
- Le syndrome occlusif peut être mécanique, fonctionnel ou mixte.
- La clinique correspond à une douleur abdominale, des vomissements, et un arrêt des matières et des gaz. À l'examen on retrouve un météorisme.
- On recherchera des signes orientant vers une étiologie :
  - palpation des orifices herniaires **0**,
  - touchers pelviens,
  - cicatrices abdominales.
- Le tableau clinique est différent en fonction du siège de l'occlusion et de son mécanisme.
- Un diagnostic peut être posé sur un seul examen : la radiographie de l'abdomen sans préparation (ASP) de face, debout, couché, et centré sur les coupes **0**.
- Sur l'ASP de face debout, on recherche des niveaux hydro-aériques.
- L'ASP de face couché montre :
  - en cas d'occlusion du grêle, la présence de valvules conniventes ;
  - en cas d'occlusion du côlon la présence d'haustrations coliques.

**Occlusion du grêle**

- L'occlusion sur bride :
  - le tableau clinique correspond à une occlusion par strangulation du grêle ;
  - si signes de gravités clinico-biologiques ou inefficacité du traitement médical, un traitement chirurgical en urgence s'impose par section de bride **0** ;
  - s'il n'existe pas de signes de gravité clinico-biologiques, il est effectué par :
    - mise à jeun,
    - pose sonde nasogastrique en aspiration lente,
    - attente de la reprise spontanée du transit.
- L'occlusion sur hernie étranglée **ITEM 245** : la palpation des orifices herniaires **0** doit être systématique dans tous les cas de douleurs abdominales.
- L'iléus biliaire **ITEM 258**.

**Occlusion du côlon**

- L'occlusion sur cancer du côlon **ITEM 148** :
  - le tableau clinique correspond à une occlusion colique par obstruction ;
  - le toucher rectal est systématique **0** ;
  - le scanner abdomino-pelvien avec injection et opacification basse est actuellement l'examen de référence ;
  - un **traitement chirurgical** en urgence par colostomie de décharge ou traitement chirurgical en un seul temps si bonnes conditions.
- L'occlusion sur sténose diverticulaire **ITEM 234**.
- L'occlusion par volvulus du sigmoïde : **en cas d'échec du traitement médical ou signes de gravité, c'est une urgence chirurgicale nécessitant une résection sigmoïdienne.**
- L'occlusion sur fécalome.

## Fiche **Dernier tour**

- L'occlusion colique fonctionnelle :
  - c'est un arrêt du transit avec dilatation du côlon sans cause mécanique retrouvée ;
  - le tableau clinique correspond à un tableau d'occlusion du côlon par obstruction ;
  - le traitement de cette occlusion nécessite :
    - un traitement étiologique éventuellement ;
    - un arrêt de l'alimentation **D**, une pose d'une sonde naso-gastrique, éventuellement une pose d'une sonde rectale de type Faucher et lavements avec stimulation motricité colique,
    - si inefficacité du traitement une coloscopie d'exsufflation peut être indiquée.

# Appendicite de l'enfant et de l'adulte



	Tour 1	Tour 2	Tour 3	Dernier tour
Date				

## OBJECTIFS

- Diagnostiquer une appendicite chez l'enfant et chez l'adulte.
- Identifier les situations d'urgence et planifier leur prise en charge.

## LIENS TRANSVERSAUX

▶ **ITEM 46** Thérapeutiques antalgiques, médicamenteuses et non médicamenteuses.

▶ **ITEM 217** Syndrome occlusif.

▶ **ITEM 275** Péritonite aiguë.

## Sujet tombé aux concours de l'Internat : 1998



- Concours Internat 1998 :

Vous êtes amenés à voir chez lui, un enfant âgé de 8 ans qui a présenté brutalement une douleur de la fosse iliaque droite spontanément résolutive. Un épisode douloureux identique est survenu 8 heures auparavant avec des vomissements et une diarrhée. La température est à 37,6° C, l'examen clinique retrouve une douleur nette de la fosse iliaque droite avec défense, le toucher rectal est douloureux.

- 1) À quel diagnostic pensez-vous en priorité ?
- 2) Quels diagnostics différentiels faut-il éliminer ?
- 3) Quel examen biologique sanguin peut aider au diagnostic ? Qu'en attendez-vous ?
- 4) Quel est le signe physique qui emportera votre décision thérapeutique ?
- 5) Quel traitement envisageriez-vous ?

## CONSENSUS

- Appendicite. Recommandations de pratique clinique, Société nationale française de gastro-entérologie (SNFGE), 1998.

Devant une douleur aiguë de la fosse iliaque droite, les éléments qui, lorsqu'ils sont associés, permettent de surseoir à l'appendicectomie sont : l'absence de réaction pariétale à la palpation abdominale, l'absence de température supérieure ou égale à 38° C et l'absence d'hyperleucocytose supérieure à 10 000 éléments par microlitre. Devant une douleur aiguë de la fosse iliaque droite, l'antibiothérapie n'a pas à être utilisée comme test thérapeutique.

La surveillance post-opératoire est clinique. La sortie est autorisée en fonction de l'obtention de l'apyrexie, de la reprise du transit intestinal et de l'absence de signe abdominal anormal.

L'examen anatomopathologique est indispensable, quel que soit l'aspect macroscopique de l'appendice.

## POUR COMPRENDRE...

### Définition

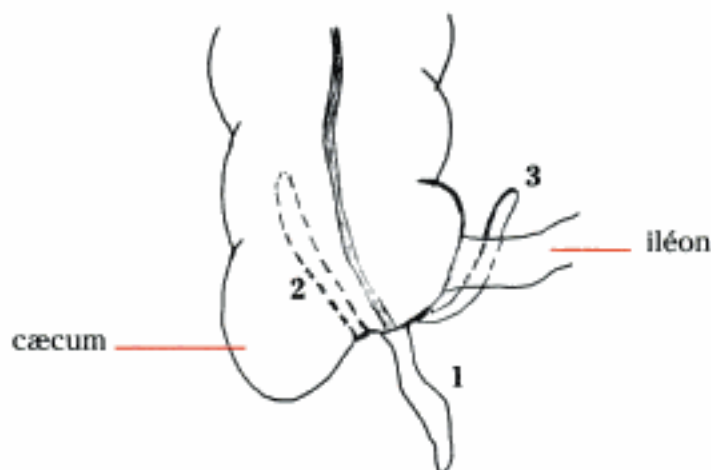
L'appendicite aiguë est une inflammation aiguë de l'appendice.

### Physiopathologie

- Une **obstruction de la lumière appendiculaire** (par hyperplasie lymphoïde chez l'enfant, stercolithe ou corps étranger chez l'adulte) est responsable d'une **augmentation de la pression intraluminaire**, entraînant une **prolifération microbienne** (*Escherichia Coli*, *Bactéroides fragilis*...), elle même responsable de l'appendicite aiguë.
- Une infection appendiculaire par voie hématogène est exceptionnelle.
- Différents stades anatomopathologiques :
  - appendicite catarrhale : passage de bactéries dans la paroi appendiculaire ;
  - appendicite phlegmoneuse : inflammation ;
  - appendicite suppurée ou abcédée : présence de pus ;
  - appendicite gangréneuse ou perforée.

### Rappels anatomiques

- La base appendiculaire est toujours située sur la face interne du cæcum à la convergence des bandelettes coliques.
- L'appendice peut se disposer par rapport au cæcum de manière latérocaecale interne (position normale), rétrocaecale ou mésocœliaque.
- Les variations de position anatomique du cæcum peuvent aussi expliquer qu'on pourra trouver l'appendice (et le cæcum) en position iliaque droite, pelvienne ou sous-hépatique.



**Fig. 224-1.** Différentes positions de l'appendice.

1. appendice en position normale (latérocaecale interne).
2. appendice en position rétrocaecale.
3. appendice en position mésocœliaque.

### Épidémiologie

- 100 000 appendicectomies par an en France. Ce chiffre correspond à près de la moitié des urgences chirurgicales abdominales.
- Âge :
  - **l'appendicite peut survenir à tout âge mais elle touche surtout l'adolescent et l'adulte jeune ;**

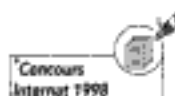– rare chez l'enfant avant 3 ans.

■ Sexe :

– le sexe masculin est plus fréquent chez l'enfant et l'adolescent ;

– après 25 ans, sex-ratio = 1.

## I. DIAGNOSTIC\*



### A. Signes fonctionnels

■ Apparition progressive d'une douleur péri-ombilicale se localisant secondairement en **fosse iliaque droite** au point de Mac Burney.

■ Association possible à des nausées et/ou des vomissements, ainsi que des troubles du transit (iléus réflexe).

■ Une anorexie est souvent retrouvée.

■ La recherche de signes fonctionnels urinaires est systématique.

■ La **détermination chez la femme de la date des dernières règles** et des moyens de contraception utilisés est également systématique. ①

#### POINT DE MAC BURNEY

Union des 2/3 internes et du 1/3 externe de la ligne entre l'épine iliaque antéro-supérieure droite et l'ombilic.

### B. Examen clinique

■ Fièvre à 37,8-38,2° C (apyrexie possible).

■ **Douleur à la palpation de la fosse iliaque droite**, défense ou contracture si réaction péritonéale associée\*.

■ Douleur en FID (fosse iliaque droite) à la décompression brutale de la fosse iliaque gauche qui évoque une irritation péritonéale.

■ Langue saburrale classiquement décrite.

■ Le toucher rectal est maintenant reconnu comme peu contributif, il retrouve une douleur à droite peu spécifique.

■ Chez la jeune femme, le toucher vaginal permet d'éliminer une étiologie gynécologique.

■ **Chez la personne âgée**, le tableau peut être torpide, l'examen clinique ne retrouve pas toujours une défense en fosse iliaque droite.



### C. Examens paracliniques

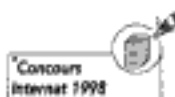#### 1) Biologie\*

■ NFS : hyperleucocytose à polynucléaires neutrophiles inconstante.

■ Élévation de la CRP inconstante.

■ ECBU (examen cyto bactériologique des urines) : négatif.

■ **βHCG si jeune femme.**



①

## 2) Imagerie

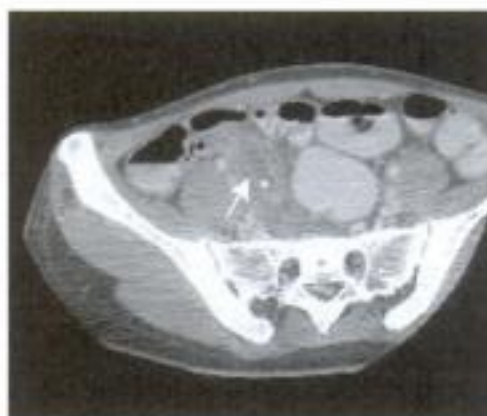- **Le diagnostic est clinique et les examens radiologiques sont faits en cas de doute diagnostique.**
- L'ASP n'est pas systématique, souvent normal, peut retrouver un iléus ou un stercolithe.
- **L'échographie** est très utile chez l'enfant pour éviter une irradiation.
- **L'échographie pelvienne** chez la femme en période d'activité génitale permet d'éliminer un diagnostic différentiel.

### CONSENSUS

#### **Appendicite. Recommandations de pratique clinique, SNFGE, 1998.**

- La radiographie sans préparation de l'abdomen (ASP) est inutile au diagnostic positif de l'appendicite, sauf chez le jeune enfant.
- L'étude échographique de l'appendice peut être utile lorsque le diagnostic clinique est difficile ou douteux.
- **Une échographie appendiculaire jugée normale n'élimine pas le diagnostic d'appendicite.** L'échographie abdomino-pelvienne a un rôle dans le diagnostic différentiel de l'appendicite et dans celui des abcès appendiculaires.

- **Le scanner** est fréquemment réalisé, il retrouve une augmentation de la taille de l'appendice > à 7 mm associée à une infiltration péri-appendiculaire et peut éliminer des complications associées. C'est l'examen le plus sensible et spécifique.



**Fig. 224-2.** Appendicite aiguë visualisée au scanner abdomino-pelvien.

On note l'augmentation du diamètre de l'appendice, l'infiltration de la graisse péri-appendiculaire et la présence d'un stercolithe dans la lumière.

## II. FORMES CLINIQUES

Elles sont en rapport avec les différentes positions anatomiques de l'appendice.

### A. Appendicite mésocœliaque

- Appendicite localisée entre les anses grêles responsable d'une prédominance de signe dans la région péri ombilicale.



- Tableau d'**occlusion aiguë fébrile du grêle** (iléus réflexe au contact du foyer septique).

### B. Appendicite rétrocaecale

- Symptomatologie frustrée, irradiation postérieure des douleurs, **psôïtis** (flexion de hanche diminuant la douleur abdominale).
- Diagnostic différentiel : colique néphrétique, pyélonéphrite droite.
- TDM abdominal si doute diagnostic.

### C. Appendicite pelvienne

- Appendice localisé dans le pelvis.
- **Douleur hypogastrique, symptômes urinaires possibles** : pollakiurie, rétention aiguë d'urine...
- Touchers pelviens utiles.
- Évolution vers péritonite pelvienne ou abcès du Douglas possible.
- Diagnostic différentiel : salpingite, torsion d'annexe, pyosalpinx.
- Avantage de la laparoscopie.

### D. Appendicite sous-hépatique

- **Tableau de cholécystite aiguë** avec douleur de l'hypochondre droit.
- Échographie abdominale nécessaire.

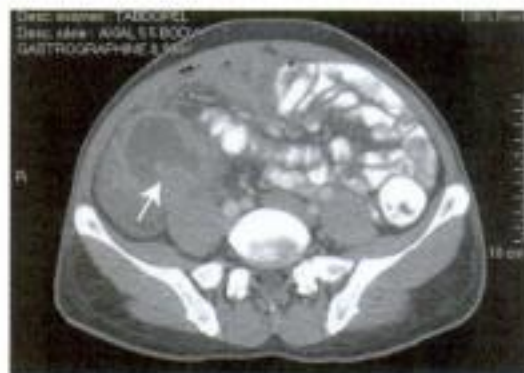## III. COMPLICATIONS

### A. Abcès appendiculaire et péritonite localisée appendiculaire

- Cloisonnement de l'infection par l'épiploon et les anses grêles.
- Diagnostic tardif.
- **Clinique** :
  - fièvre à 39-40° C ;
  - **empâtement** (plastron appendiculaire) ou défense de la FID.
- **Examens paracliniques** :
  - Biologie :
    - hyperleucocytose > 15 000/mm<sup>3</sup>,
    - élévation de la CRP ;
  - ASP : niveaux hydro-aériques du grêle en fosse iliaque droite (iléus réflexe) **ITEM 217** ;
  - Échographie abdominale ou TDM :
    - abcès (image de collection),
    - +/- épanchement dans le cul-de-sac de Douglas.

### B. Péritonite aiguë généralisée **ITEM 275**

- Rare (2 %)
- Perforation appendiculaire en péritoine libre ou rupture secondaire d'un abcès. (inaugurale ou précédée d'un syndrome appendiculaire prolongé).



**Fig. 224-3.** Abscès appendiculaire visualisée au scanner abdomino-pelvien. On note la collection liquidienne avec une paroi prenant le contraste.

#### ■ Clinique :

- début brutal, localisation douloureuse initiale en FID, **défense ou contraction généralisée** ;
- TR : douleur au niveau du Douglas ;
- syndrome septique : fièvre élevée éventuellement associée à un état de choc ;

#### ■ Examens paracliniques :

- biologie : hyperleucocytose ;
- ASP : iléus réflexe **ITEM 217** .

#### ■ Diagnostics différentiels\* :

- **urinaires** :
  - pyélonéphrite (ECBU positif, TDM),
  - colique néphrétique ;
- **gynécologiques** :
  - salpingite,
  - kyste ovaire,
  - torsion d'annexe,
  - GEU (échographie),
  - douleur ovulatoire (jeune femme en milieu de cycle) ;
- **digestifs** :
  - sigmoïdite (boucle sigmoïdienne en FID) ou diverticulite cæcale,
  - cancer du cæcum abcédé (patient âgé),
  - ulcère duodénal perforé (adulte jeune, douleur initiale épigastrique puis en FID),
  - appendicite tumorale (mucocèle, tumeur carcinoïde) ;
- **médicaux** :
  - gastro-entérite,
  - iléite d'une maladie de Crohn ;


– **chez l'enfant :**

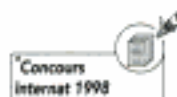- adénolymphite mésentérique (enfant, antécédent récent d'angine ou d'infection ORL),
- diverticulite de Meckel.

### DIVERTICULE DE MECKEL

- Le diverticule de Meckel est un vestige du canal vitellin, présent chez 2 % de la population.
- Il se trouve de manière variable entre 45 à 90 centimètres de la valvule de Bauhin.
- Son inflammation peut mimer le tableau d'appendicite aiguë.
- Il peut aussi se manifester par l'apparition d'une hémorragie digestive ou favoriser une invagination intestinale aiguë.

### III. TRAITEMENT\*

- **Urgence chirurgicale si symptomatologie typique.**
- Hospitalisation.
- Malade à jeun.
- Réhydratation par voie parentérale.
- Traitement antalgique intraveineux adapté à une échelle visuelle analogique selon les paliers OMS (type I : paracétamol, type II : tramadol, type III : morphiniques) .
- Bilan préopératoire :
  - groupe ;
  - rhésus ;
  - RAI ;
  - bilan d'hémostase.
- **Appendicectomie.**



0

### CONSENSUS

#### **Appendicite. Recommandations de pratique clinique, SNFGE, 1998.**

- Dans le cadre de l'appendicectomie, **l'antibioprophylaxie est commencée lors de l'induction anesthésique, en administration intraveineuse.**
- Les antibiotiques recommandés sont des céphalosporines actives sur les bactéries aérobies et anaérobies : céfoxitine et céfotétan. En cas d'allergie, on utilise l'association métronidazole + aminoside, ou clindamycine + aminoside.
- Le traitement administré en dose unique, est suffisant dans le cas d'une appendicite simple. En cas d'appendicite compliquée, l'administration d'antibiotiques est poursuivie au minimum pendant quarante-huit heures.

### A. Appendicite aiguë

- Antibioprophylaxie per-opératoire.
- **Appendicectomie par laparotomie ou laparoscopie.**
- Si appendice normal : examen de la dernière anse iléale (diverticulite de Meckel).
- Prélèvement bactériologique si épanchement intra-péritonéal.
- Examen anatomopathologique de la pièce.

#### INTÉRÊTS DE LA LAPAROSCOPIE

- Femme en période d'activité génitale (éliminer une étiologie gynécologique).
- Obésité.
- Appendice en position rétrocaecale ou sous-hépatique.



#### CONSENSUS

#### **Appendicite. Recommandations de pratique clinique, SNFGE, 1998.**

L'appendicectomie peut être réalisée par coelioscopie ou par voie classique. Les résultats des études publiées ne permettent pas de privilégier une technique par rapport à l'autre.

### B. Péritonite généralisée

- Laparotomie médiane.
- Appendicectomie.
- Toilette péritonéale.

Ce traitement est fait par laparoscopie par plusieurs équipes.

### C. Plastron appendiculaire

Si authentifié, **traitement médical** (antibiothérapie et traitement symptomatique), éventuellement associé à **drainage percutané si formation d'abcès et mauvaise tolérance, voire traitement chirurgical** (le traitement chirurgical des plastrons engendre souvent une résection digestive).

## IV. COMPLICATIONS POST-OPÉRATOIRES

- Les complications d'une appendicectomie sont celles de toute chirurgie du tube digestif.
- Elles peuvent être :
  - précoces : abcès de paroi, collection profonde (du cul-de-sac de Douglas ou de la fosse iliaque droite), péritonite post-opératoire ;
  - tardives : occlusion sur bride, éventration.
- Elles ne sont pas fréquentes. Mais leur incidence est augmentée en cas de perforation appendiculaire, ou de péritonite.

Fiche **Dernier tour****Appendicite de l'enfant et de l'adulte**

- L'appendicite aiguë est une **inflammation aiguë de l'appendice**.
- **La position classique de l'appendice est latérocaecale interne.**
- L'appendicite touche surtout l'adolescent et l'adulte jeune.
- La date des dernières règles sera toujours demandée chez la femme en âge de procréer 0.
- L'examen retrouve :
  - **une douleur à la palpation de la fosse iliaque droite au point de Mac Burney ;**
  - **une défense ou une contracture localisée si une réaction péritonéale est associée ;**
  - fièvre souvent présente (37,8-38,2° C) ;
  - langue saburrale.
- Le tableau clinique varie cependant avec la localisation de l'appendice et peut être trompeur. Un tableau d'occlusion fébrile du grêle chez un malade sans antécédents chirurgicaux doit faire évoquer une appendicite aiguë en position méso-cœliaque.
- Le bilan para-clinique retrouve un syndrome septique avec une hyperleucocytose et une élévation de la CRP, cette élévation est cependant inconstante.
- Ce bilan permet surtout d'éliminer les diagnostics différentiels :
  - ECBU : négatif ;
  - βHCG si jeune femme 0 ;
  - échographie pelvienne chez la femme en période d'activité génitale.
- Les examens morphologiques pouvant confirmer le diagnostic sont :
  - échographie, surtout chez l'enfant ;
  - TDM (augmentation du diamètre de l'appendice > à 6 mm, élimine des complications associées).
- Plusieurs complications peuvent survenir :
  - plastron appendiculaire ;
  - abcès appendiculaire et péritonite localisée appendiculaire ;
  - péritonite aiguë généralisée **ITEM 275**.
- Le traitement est une urgence chirurgicale 0. Il consiste en une **appendicectomie par laparotomie ou laparoscopie**.
- Si l'appendice est normal il faut rechercher un diagnostic différentiel : vérifier les annexes et rechercher un diverticule de Meckel.
- Un prélèvement bactériologique est systématiquement réalisé si épanchement.
- En cas de péritonite généralisée un lavage péritonéal abondant par laparoscopie ou laparotomie médiane est associé.



# Diverticulose colique et sigmoïdite

	Tour 1	Tour 2	Tour 3	Dernier tour
Date				

## OBJECTIFS

- Diagnostiquer une diverticulose colique et une sigmoïdite.
- Identifier les situations d'urgence et planifier leur prise en charge.
- Argumenter l'attitude thérapeutique et planifier le suivi du patient.

## LIENS TRANSVERSAUX

- ▶ **ITEM 93** Infections urinaires de l'enfant et de l'adulte. Leucocyturie.
- ▶ **ITEM 205** Hémorragie digestive.
- ▶ **ITEM 217** Syndrome occlusif.
- ▶ **ITEM 275** Péritonite aiguë.

## Sujet tombé aux concours de l'Internat : 1998



- Concours Internat 1998 :

Femme de 55 ans hospitalisée en urgence pour douleurs abdominales diffuses à prédominance sous-ombilicale et température à 38,5 °C. Défense bien localisée de la fosse iliaque gauche. Le toucher rectal retrouve une douleur dans le cul-de-sac de Douglas. La NFS : 15 000 GB avec 90 % de polynucléaires neutrophiles. Sur les radiographies d'abdomen sans préparation, il existe quelques niveaux liquides du grêle dans la fosse iliaque gauche. Il n'y a pas de pneumopéritoine. Un lavement aux hydrosolubles est fait en urgence. Il montre des diverticules sigmoïdiens et une image de fuite extracolique localisée du produit de contraste.

- 1) Quel diagnostic évoquez-vous ?
- 2) Quel traitement envisagez-vous en première intention ?
- 3) Quels sont les éléments vous permettant d'évaluer l'efficacité de ce traitement ?
- 4) Malgré le traitement, un syndrome occlusif apparaît, les signes locaux (douleur, défense) augmentent, la température reste à 39 °C et l'hyperleucocytose atteint 30 000 GB. Que traduit cette évolution ?
- 5) Quel traitement s'impose dans ce cas ?
- 6) Dans une autre éventualité, grâce au traitement médical, l'évolution est satisfaisante et persistante : apyrexie, abdomen complètement souple, transit normal, NFS normale. Quelle attitude thérapeutique ultérieure envisagez-vous après le retour à la normale ?

## CONSENSUS



- Recommandations de la Société nationale française de gastro-entérologie (SNFGE), 2003.

Citer les examens complémentaires utiles au diagnostic de sigmoïdite.

Exposer les difficultés de diagnostic posées par certaines sténoses coliques par diverticulite. Certaines diverticulites sigmoïdiennes se présentent sous la forme de pseudo-tumeurs inflammatoires réalisant des sténoses qu'il est parfois très difficile de différencier d'un cancer, tant sur les clichés radiographiques qu'à l'endoscopie.

Énoncer le principe du traitement de la sigmoïdite diverticulaire.

**POUR COMPRENDRE...****Définition**

- Un diverticule est une **hernie de la muqueuse et de la musculaire muqueuse** à travers une déhiscence de la musculature intestinale.
- Les diverticules peuvent se trouver sur l'intestin grêle ou le côlon, leur localisation la plus fréquente qui est le côlon sigmoïde est l'objet principal de ce chapitre.
- Le sigmoïde est un segment colique libre (à méso long) situé entre le côlon iliaque et la charnière rectosigmoïdienne et se projetant au niveau de la région hypogastrique et la fosse iliaque gauche (FIG).
- La diverticulose correspond à la présence de plusieurs diverticules non compliqués, asymptomatiques.
- L'infection d'un diverticule (ou diverticulite) est souvent responsable d'une colite segmentaire généralement sigmoïdienne : la sigmoïdite.

**Épidémiologie**

- Maladie fréquente dont la prévalence augmente avec l'âge :
  - 30 % des sujets de plus de 50 ans ;
  - 50 % des sujets de plus de 70 ans.
- Sex-ratio à 1.

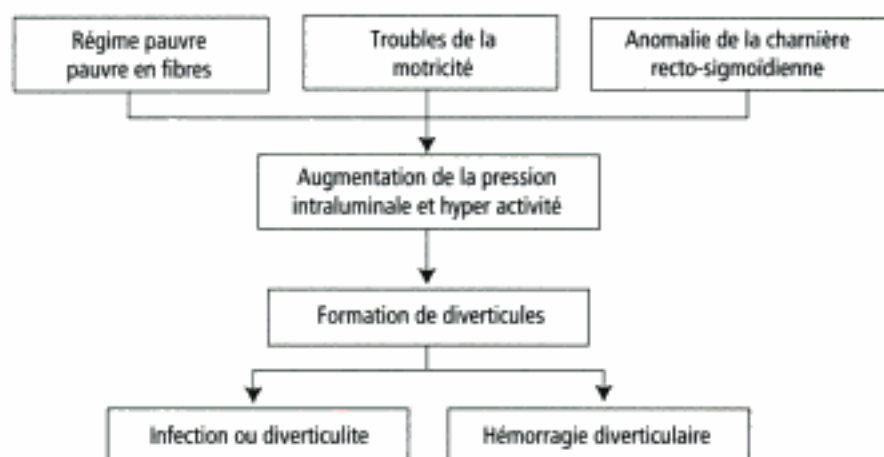
**Physiopathologie**

Fig. 234-1. Physiopathologie de la diverticulose sigmoïdienne.

**I. DIVERTICULOSE**

- La diverticulose correspond à la présence de plusieurs diverticules non compliqués, asymptomatiques, le plus souvent localisés au niveau du sigmoïde.
- Elle peut parfois entraîner des symptômes non spécifiques :
  - des troubles fonctionnels intestinaux ;
  - des douleurs à type de crampe ;
  - ou des modifications du transit (diarrhée ou constipation).



- La découverte d'une diverticulose est généralement fortuite lors d'une coloscopie ou d'un scanner (fig. 234-2).
- Le traitement de la diverticulose est essentiellement préventif : favoriser les régimes riches en fibres (fruits et légumes).

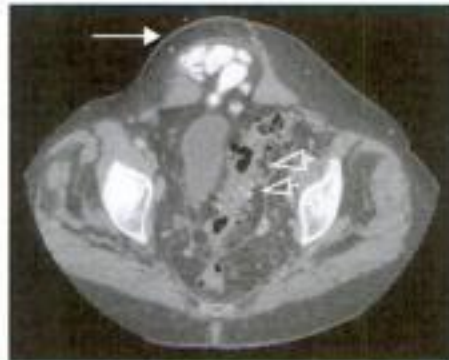

Fig. 234-2. Diverticulose colique (têtes de flèche) non compliquée découverte lors d'un scanner abdominal lors du bilan d'une éventration abdominale (flèche).

## II. SIGMOÏDITE DIVERTICULAIRE AIGUË

### A. Clinique

- La sigmoïdite survient le plus souvent chez la personne de plus de 40 ans.
- Elle mime un **tableau d'appendicite aiguë à gauche**.
- **Douleur de la fosse iliaque gauche**, souvent intense.
- Fièvre à 38 °C/38,5 °C.
- Associée parfois à des troubles du transit :
  - diarrhée ;
  - constipation ;
  - ou signes d'irritation rectale : ténésme, épreintes, glaires.
- Des signes urinaires peuvent aussi être associés par irritation vésicale.
- L'**examen** retrouve une douleur en fosse iliaque gauche associée fréquemment à une **défense**, voire à la palpation d'une masse.
- Le toucher rectal est douloureux à gauche (peu spécifique).

### B. Biologie

- Syndrome inflammatoire :
  - hyperleucocytose ;
  - élévation de la CRP.
- Hémocultures si fièvre > 38,5°C ou < 36,5°C, ou frissons.
- L'ECBU et les βHCG sont négatifs.

### C. Imagerie

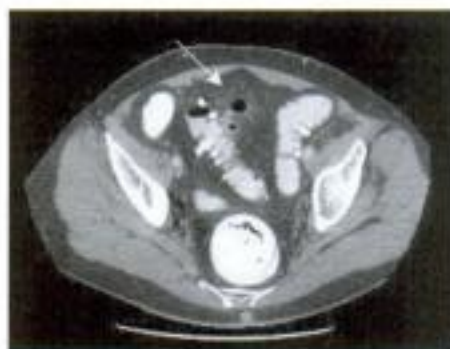#### 1) Scanner abdomino-pelvien avec injection intra-veineuse et opacification digestive = référence actuelle

- Il retrouve un épaississement de la paroi sigmoïdienne, avec infiltration de la graisse périphérique.





- Il montre aussi la présence de diverticules.
- Il permet de diagnostiquer des complications :
  - perforation (pneumopéritoine, fuite de produit de contraste)\* ;
  - abcès ou fistule.
- Il élimine un diagnostic différentiel :
  - urologique (pyélonéphrite ou colique néphrétique) ;
  - gynécologique (salpingite, torsion d'annexe, kyste ovarien compliqué) ;
  - digestif (tumeur colique, maladie inflammatoire, colite ischémique).



**Fig. 234-3.** Coupe de scanner abdomino-pelvien avec injection et opacification digestive retrouvant des diverticules sigmoïdiens, un aspect d'épaississement pariétal et d'infiltration de la graisse péri-sigmoïdienne.

On note en regard de cette diverticulite sigmoïdienne la présence d'air extradigestif traduisant une perforation sigmoïdienne (flèche).

## 2) Lavement opaque aux hydrosolubles

- Il n'est plus l'examen de référence.
- Il montre :
  - un rétrécissement de la lumière colique ;
  - une muqueuse irrégulière avec un aspect spiculé ;
  - parfois une fuite de produit de contraste.
- Il est moins performant que le scanner pour diagnostiquer les complications ou éliminer les diagnostics différentiels.



## CONSENSUS

### Recommandations de la SNFGE, 2003.

Citer les examens complémentaires utiles au diagnostic de sigmoïdite.

Ce sont le **lavement aux substances radio-opaques hydrosolubles et surtout la scanographie**, cette dernière montrant l'infiltration de la graisse péricolique, l'épaississement de la paroi colique et/ou un abcès péricolique.

**La coloscopie est contre-indiquée dans la période aiguë en raison du risque de perforation.**

**D. Traitement**

Après élimination au scanner d'éventuelles complications, **le traitement est médical\*** :



- Hospitalisation en milieu chirurgical.
- Mise en condition : pose d'une voie veineuse.
- Traitement symptomatique :
  - antalgiques ;
  - vessie de glace.
- Traitement étiologique :
  - **antibiothérapie** (active sur BGN [bacilles à Gram négatifs] et anaérobies) ; 0
  - exemple : *Augmentin* (amoxicilline + acide clavulanique) seul ou associé à un aminoside intraveineux (si complications) avec un relais *per os* dès l'amélioration clinique ;
  - la durée totale de l'antibiothérapie est de 8 à 15 jours.
- À jeun initialement, si vomissements ou complications, puis régime sans résidus.
- Surveillance :
  - clinique quotidienne ;
  - NFS, CRP si évolution défavorable ou à la fin du traitement pour certains **scanner de contrôle si suspicion d'une complication\***.


**CONSENSUS**
**Recommandations de la SNFGE, 2003.**

**Le traitement de la sigmoïdite est d'abord médical** et ses modalités dépendent de la gravité anatomo-clinique de la poussée (dont un des éléments d'appréciation est la gravité des lésions tomodensitométriques).

Dans les formes de sévérité moyenne à forte, le traitement se fait à l'hôpital. Il associe une diète temporaire et la perfusion d'antalgiques et d'antibiotiques. **L'antibiothérapie (mono-antibiothérapie type amoxicilline-acide clavulanique ou association quinolone-métronidazole, voire trithérapie antibiotique selon la sévérité des lésions) doit avoir une bonne diffusion tissulaire et couvrir les entérobactéries, les anaérobies et les entérocoques.**

Dans les formes bénignes de diverticulite et selon des critères de sélection stricts, il est possible de proposer un traitement ambulatoire associant régime sans résidus et antibiothérapie *per os*.

- **À distance de l'épisode aigu :**
  - la coloscopie sera réalisée systématiquement à la **recherche d'un cancer sous-jacent** ; 0
  - discussion de la résection du sigmoïde à froid (au bout de 1 à 3 mois) à but préventif ;



– **sigmoïdectomie avec résection de la charnière rectosigmoïdienne et anastomose colo-rectale\*** ;

– l'intervention est souvent réalisable par laparoscopie.

#### INDICATIONS D'UNE SIGMOÏDECTOMIE ÉLECTIVE POUR DIVERTICULOSE

- Deux épisodes non compliqués de sigmoïdite.
- Un épisode de sigmoïdite non compliquée si < 60 ans (pour certaines équipes).
- Un épisode de sigmoïdite aiguë compliquée (péritonite, abcès, fistule, hémorragie, sténose).



#### CONSENSUS

##### Recommandations de la SNFGE, 2003.

L'indication de l'exérèse chirurgicale du sigmoïde pathologique suivie d'une anastomose colo-rectale est posée habituellement après la deuxième poussée de sigmoïdite, ou dès la première si elle s'est compliquée d'un abcès ou surtout d'une fistule.

L'intervention a lieu si possible après refroidissement de la poussée. Elle peut cependant être nécessaire en urgence à cause d'une complication aiguë (perforation, abcès, occlusion).

### III. ABCÈS DIVERTICULAIRE

#### A. Clinique

- Défense de la fosse iliaque gauche ou palpation d'une masse en FIG.
- Syndrome infectieux sévère : fièvre à 39 °C - 40 °C, frissons.
- TR douloureux.

#### B. Biologie

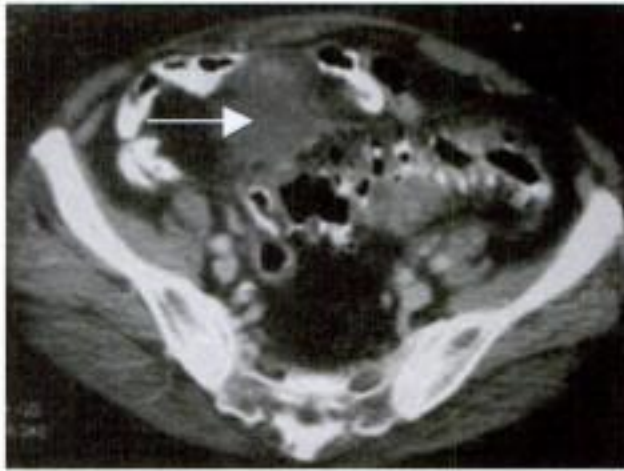
- Hyperleucocytose souvent > 15 000.
- Élévation importante de la CRP.
- Hémocultures.

#### C. Imagerie

Le scanner retrouve une image de collection extrinsèque.

#### D. Traitement

- **Initialement médical** puis sigmoïdectomie à froid si efficacité.
- **Drainage percutané (sous échographie ou scanner) ou transrectal** si pas d'amélioration ou aggravation sous traitement médical.
- **Voire chirurgie en urgence** si intolérance clinique.



**Fig. 234-4.** Coupe de scanner abdomino-pelvien avec injection et opacification digestive retrouvant des diverticules sigmoïdiens, un aspect d'épaississement pariétal et d'infiltration de la graisse périsigmoïdienne. On note une collection en regard de cette sigmoïdite diverticulaire (flèche).

#### IV. PÉRITONITE ITEM 275

La péritonite survient d'emblée par rupture d'un diverticule (péritonite stercorale) ou secondairement par diffusion de l'infection ou rupture d'un abcès (péritonite purulente).

##### A. Clinique

- Syndrome péritonéal avec douleur intense diffuse et maximale en FIG.
- **Défense puis contracture diffuse (ventre de bois).**
- TR douloureux (douleur au niveau du Douglas).
- Fièvre à 39 °C - 40 °C.
- **Iléus réflexe.**
- Possibles signes de mauvaise tolérance hémodynamique (choc septique).
- Le tableau peut être plus insidieux chez la personne âgée et le diabétique.

##### B. Biologie

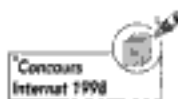- Hyperleucocytose souvent > 15 000.
- Élévation importante de la CRP.
- **Hémocultures.**
- Gaz du sang artériel si mauvaise tolérance hémodynamique.

##### C. Imagerie

- ASP :
  - pneumopéritoine (30 à 50 %) ;
  - effacement de l'ombre des psoas ;
  - niveaux hydro-aériques.
- TDM : il montre un épanchement généralisé, visualise le pneumopéritoine, l'iléus et les signes classiques de sigmoïdite (cependant c'est un diagnostic clinique, l'imagerie ne doit pas faire retarder la prise en charge chirurgicale).

## D. Traitement

- C'est une urgence vitale.
- ① ■ Mesures de **réanimation** :
  - pose de 2 voies veineuses ;
  - monitoring cardio-tensionnel ;
  - saturation ;
  - sonde urinaire ;
  - sonde nasogastrique si vomissements ;
  - remplissage vasculaire ;
  - oxygénothérapie ;
  - traitement antalgique.
- ① ■ **Bi-antibiothérapie IV**, *Augmentin* (amoxicilline + acide clavulanique) et ampicilline par exemple.
- ① ■ **Chirurgie immédiate** :
  - intervention de Hartmann (sigmoïdectomie, fermeture du moignon rectal et colostomie terminale d'amont) ;
  - le rétablissement de la continuité digestive sera réalisé à distance ;
  - possible anastomose colo-rectale et protection de l'anastomose par une stomie d'amont dans les cas plus favorables<sup>\*</sup>.
- Des prélèvements bactériologiques et un examen anatomopathologique de la pièce sont indispensables.



## V. FISTULES

Une fistulisation est possible dans la vessie, le vagin, l'utérus, le grêle ou la peau.

La **fistule colo-vésicale** est la plus fréquente (60 %) :

### A. Clinique

- Infection urinaire persistante **ITEM 93**.
- Pneumaturie.
- Pyurie.
- Fécalurie.

### B. Biologie

ECBU positif (flore riche polymorphe, digestive).

### C. Imagerie

- L'ASP peut montrer un niveau hydro-aérique dans la vessie.
- Le scanner avec opacification retrouve l'air vésical et le trajet fistuleux.


#### D. Traitement

Il est chirurgical par sigmoïdectomie et anastomose colo-rectale (protégée) et fermeture de la vessie, ou un traitement en deux temps : colostomie première puis résection sigmoïdienne.

## VI. STÉNOSE SIGMOÏDIENNE

La sténose est généralement le résultat d'une évolution longue avec plusieurs poussées aiguës.

#### A. Clinique

- Apparition progressive d'une constipation chronique.
- Possible masse retrouvée en fosse iliaque gauche.
- Ventre météorisé et sensible.
- Une occlusion peut survenir avec arrêt du transit associé à des douleurs abdominales .

#### B. Imagerie

- L'ASP peut retrouver des niveaux hydro-aériques en faveur d'une occlusion colique.
- Le lavement aux hydrosolubles retrouve un rétrécissement du sigmoïde étendu, centré, sans atteinte de la muqueuse avec un raccordement progressif avec le côlon sain.

#### C. Coloscopie

- Elle permet de confirmer la sténose bénigne et d'éliminer une tumeur.
- Le diagnostic différentiel est parfois difficile malgré des biopsies négatives.

### CONSENSUS

#### Recommandations de la SNFGE, 2003.

Exposer les difficultés de diagnostic posées par certaines sténoses coliques par diverticulite.

Certaines diverticulites sigmoïdiennes se présentent sous la forme de pseudo-tumeurs inflammatoires réalisant des sténoses qu'il est parfois très difficile de différencier d'un cancer, tant sur les clichés radiographiques qu'à l'endoscopie.

**Typiquement, la sténose de la sigmoïdite est centrée, progressive, à bords réguliers, s'opposant à la sténose cancéreuse excentrée et à bords irréguliers, se raccordant à angle aigu avec le côlon sain.**

Certains cas sont difficiles à résoudre par la radiologie. Parfois, à l'endoscopie, une sténose infranchissable ne permet pas de faire des biopsies représentatives de la cause de la sténose.

Le diagnostic n'est redressé qu'en salle d'opération, après ouverture de la pièce de colectomie : en cas de pseudo-tumeur inflammatoire l'examen de la muqueuse ne montre pas de tumeur.

### D. Traitement

- Un régime pauvre en fibres peut être initialement conseillé.
- En cas de sténose serrée, d'échec du traitement médical ou de signes d'occlusion on réalisera une sigmoïdectomie avec une anastomose colo-rectale directe si l'état local le permet.

## VII. HÉMORRAGIE DIVERTICULAIRE ITEM 203

- Cette complication de la diverticulose est due à une rupture d'une artériole en regard d'un diverticule.
- Elle survient rarement dans le cadre d'une diverticulite.
- L'hémorragie diverticulaire touche par argument de fréquence majoritairement le côlon gauche (siège principal des diverticules), mais les diverticules du côlon droit sont plus sujets au saignement.

### A. Clinique

- Rectorragies (pouvant être abondante).
- Signes de choc si volume important.

### B. Explorations

- Fibroscopie œsogastro-duodénale, après pose de SNG, et lavage élimine une autre cause d'hémorragie digestive.
- La coloscopie montre une hémorragie active au niveau d'un collet diverticulaire.
- L'artériographie mésentérique retrouve une fuite de produit de contraste sous forme de flaque dans la lumière colique (si le débit est supérieur à 0,5 mL/min).

### C. Biologie

- Groupe, rhésus, RAI.
- Hémostase.
- Bilan préopératoire.

### D. Traitement

L'arrêt de l'épisode d'hémorragie est spontané dans plus de 70 % des cas.

#### ■ Prise en charge médicale d'un possible choc :

0

- urgence vitale ;
- mise en condition :
  - pose 2 voies veineuses périphériques,
  - monitoring cardiotensionnel,
  - saturation,
  - sonde urinaire,
  - sonde nasogastrique ;



- traitement symptomatique : remplissage par cristaalloïdes, voire macromolécules, puis transfusion, oxygénothérapie, traitement antalgique,
- surveillance de l'efficacité du traitement et de la tolérance ;

■ **Prise en charge étiologique :**

- perfusion de vasopresseur lors de l'artériographie sélective dans le territoire concerné ;
- chirurgicale par une colectomie segmentaire si le siège du saignement est connu en pré-opératoire (coloscopie ou artériographie) ;
- sinon colectomie totale avec anastomose iléorectale en cas d'instabilité hémodynamique.

Fiche **Dernier tour****Diverticulose colique et sigmoïdite**

- La diverticulose est la présence de diverticules non compliqués, asymptomatiques localisés le plus souvent au niveau du sigmoïde (90 %) mais pouvant atteindre l'ensemble du côlon.
- Elle touche majoritairement la **personne âgée**.
- La diverticulite est la complication la plus fréquente (95 %), il s'agit le plus souvent d'une **sigmoïdite**.
- La clinique correspond à un **tableau d'appendicite aiguë à gauche** associant douleur de la FIG et/ou de l'hypogastre avec de la fièvre 38/38,5 °C et une défense à l'examen.
- Le bilan biologique trouve un **syndrome inflammatoire**.
- L'examen d'imagerie de référence est le scanner abdomino-pelvien avec injection et opacification digestive **0** qui montre un **épaississement de la paroi sigmoïdienne et une infiltration de la graisse périsigmoïdienne**. Il permet aussi de **rechercher une complication et d'éliminer les diagnostics différentiels**.
- Le traitement est médical associant **antibiothérapie 0** initialement IV mais poursuivie *per os* (ex : *Augmentin* [amoxicilline + acide clavulanique]) associée au jeûne puis à un **régime sans résidus** dès l'amélioration clinique.
- **À distance du traitement une coloscopie est systématiquement réalisée et une sigmoïdectomie par laparoscopie discutée.**
- **Les complications :**
  - L'abcès diverticulaire associant **défense en FID** et syndrome inflammatoire important. Le traitement associe une **bi-antibiothérapie** à :
    - un **éventuel drainage radiologique percutané** ;
    - une sigmoïdectomie à froid si efficacité du traitement ;
    - une sigmoïdectomie en urgence si mauvaise tolérance clinique (**opération de Hartmann**).
  - La péritonite généralisée associant une douleur abdominale diffuse avec **défense généralisée voire contracture** **ITEM 275**, une fièvre à 39 °C – 40 °C. Le traitement est une urgence vitale :
    - **mesures réanimatoires 0** ;
    - **bi-antibiothérapie IV 0** ;
    - **chirurgie en urgence 0**.
  - La fistule sigmoïdienne :
    - **la plus fréquente étant la colo-vésicale** ;
    - son traitement est chirurgical ;
    - sigmoïdectomie et suture vésicale.
  - La sténose sigmoïdienne :
    - le traitement est initialement **médical** ;
    - une **sigmoïdectomie** est indiquée si le traitement médical est inefficace ou si occlusion **ITEM 217**.
  - L'hémorragie diverticulaire **ITEM 205** :
    - il s'agit d'une **urgence vitale 0** ;
    - prise en charge symptomatique d'une **hémorragie digestive** ;
    - **prise en charge chirurgicale en urgence si hémorragie persistante ou instabilité**.

# Hernie pariétale chez l'enfant et l'adulte



	Tour 1	Tour 2	Tour 3	Dernier tour
Date				

## OBJECTIFS

- Diagnostiquer une hernie inguinale de l'enfant et de l'adulte.
- Argumenter l'attitude thérapeutique et planifier le suivi du patient.

## LIENS TRANSVERSAUX

ITEM 66

Thérapeutiques antalgiques, médicamenteuses et non médicamenteuses.

ITEM 217

Syndrome occlusif.

## CONSENSUS



- Recommandations de la Société nationale française de gastro-entérologie (SNFGE), 2004.

Devant toute occlusion, l'examen des orifices herniaires doit être systématique. Mais on doit aussi savoir que l'apparition d'une hernie ou l'étranglement d'une hernie préexistante peuvent résulter d'une occlusion située en aval (il s'agit alors d'une hernie symptôme).

Variantes cliniques :

Chez l'enfant, la hernie inguinale est due à la persistance du canal péritonéo-vaginal, elle peut alors s'accompagner, chez le garçon, d'un kyste du cordon, d'une hydrocèle vaginale, voire d'une cryptorchidie.

L'évolution de ces hernies peut être la fermeture spontanée du canal péritonéo-vaginal, jusqu'à 6 mois, jamais au-delà. L'étranglement herniaire est plus fréquent que chez l'adulte, sa réduction est généralement possible sans intervention.

## POUR COMPRENDRE...

### Définition

- Une hernie est une **issue de viscères abdominaux entourés d'un sac péritonéal à travers un point de faiblesse** de la paroi abdominale.
- **L'étranglement** d'une hernie correspond à **la compression du contenu du sac herniaire au niveau du collet** de l'hernie.
- Le défaut de perfusion et la difficulté au retour veineux peuvent mener à une **nécrose** des éléments étranglés.

### Rappels anatomiques

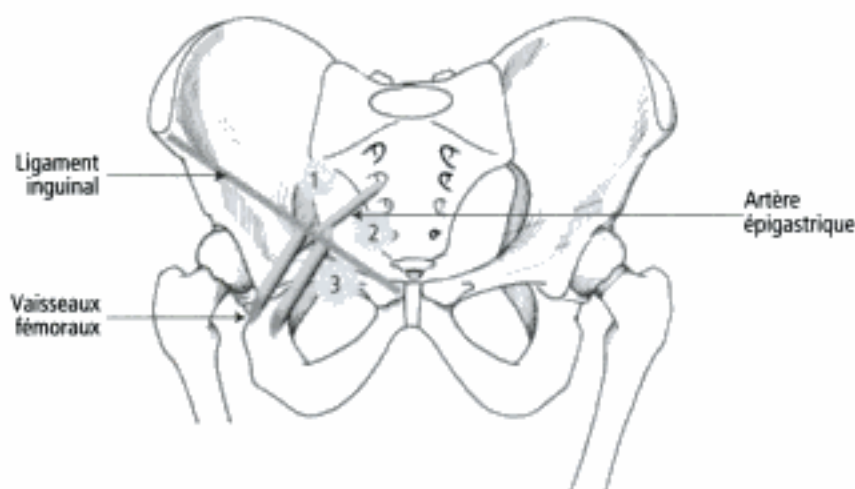


Fig. 245-1.

1. Orifice inguinal profond (zone de naissance des hernies inguinales obliques externes).
2. Zone de naissance des hernies inguinales directes.
3. Zone de naissance des hernies crurales.

### Types de hernies

Il en existe trois types : hernie inguinale, crurale et ombilicale.

■ **Hernie inguinale** : type le plus fréquent (90 %), située au-dessus de la ligne de Malgaigne (projection cutanée du ligament inguinal), elle peut être :

– **oblique externe** : le collet se situe en dehors de l'artère épigastrique, elle **emprunte le trajet du cordon spermatique**. Souvent congénitale, elle est due à la persistance du canal péritonéo-vaginal et s'observe donc souvent chez le nourrisson et l'enfant. Elle présente un **collet étroit** qui explique un **risque d'étranglement** élevé ;

– **directe** : **au niveau de la fossette inguinale moyenne** (entre l'artère ombilicale et l'artère épigastrique). Elle est acquise, secondaire à une faiblesse de la paroi abdominale musculaire et aponévrotique. Elle affecte essentiellement l'adulte de plus de 50 ans. **L'étranglement est rare.**

■ **Hernie crurale** : beaucoup plus rare (5 %), située en dessous de la ligne de Malgaigne et en dedans des vaisseaux fémoraux, elle se voit essentiellement chez la femme. **Son collet est étroit, le risque d'étranglement étant donc important.**

■ **Hernie ombilicale** : 5 % des hernies.

### FACTEURS DE RQUES DE HERNIE INGUINALE DIRECTE

- Hyperpression abdominale :
  - constipation chronique ;
  - dysurie (hypertrophie de la prostate) ;
  - toux chronique (bronchite pulmonaire chronique obstructive) ;
  - effort brutal ;
  - ascite.
- Faiblesse musculo-aponévrotique :
  - âge ;
  - sédentarité ;
  - obésité ;
  - amaigrissement brutal.

## I. HERNIES DE L'AINE CHEZ L'ADULTE

### A. Examen clinique

- Signes fonctionnels :
  - sensation de **pesanteur**, de **gêne inguinale** maximale en fin de journée avec possible retentissement sur l'activité ;
  - on peut retrouver des troubles digestifs en cas de hernie volumineuse.
- Signes physiques : l'examen est fait debout et couché :
  - **inspection** :
    - peut être normale,
    - ou retrouver une **tuméfaction** ;
  - **palpation des orifices herniaires** : [0]
    - se fait chez l'homme en coiffant de son doigt le scrotum et retrouve une **tuméfaction impulsive à la toux, réductible, indolore**,
    - permet de préciser le type de hernie (inguinale oblique externe, inguinale directe, crurale) ;
  - **percussion**, souvent normale, elle peut retrouver :
    - une matité, ce qui correspond souvent à de l'épiploon,
    - ou un tympanisme, ce qui correspond à la présence de grêle ou du côlon ;
  - **auscultation** : souvent normale, on peut retrouver des bruits hydro-aériques.

## B. Traitement

À cause des risques d'augmentation de volume et d'étranglement le **traitement des hernies est chirurgical**.

### PRINCIPES DE BASE DU TRAITEMENT CHIRURGICAL

- Dissection du cordon inguinal pour l'identification des éléments vasculaires, du canal déférent et repérage d'un éventuel sac herniaire.
- Résection du sac herniaire.
- Réfection pariétale par suture musculaire associée ou non à un renforcement pariétal par une prothèse.

### CONSENSUS

#### Recommandations de la SNFGE, 2004.

Le traitement des hernies inguinales est chirurgical.

Les techniques sont nombreuses. Schématiquement, elles consistent à faire l'exérèse du sac en cas de hernie oblique externe, le refoulement du sac en cas de hernie directe, et elles s'accompagnent de la fermeture de l'orifice, avec ou sans prothèse, par abord direct ou sous laparoscopie.

Le traitement des hernies crurales est chirurgical et obligatoire, sauf risque opératoire majeur.

## C. Techniques chirurgicales les plus utilisées

- Cure directe :
  - Shouldice : technique de cure directe la plus utilisée qui consiste en deux surjets aller-retour, le premier fermant le fascia transversalis, le second abaissant le tendon conjoint sur le ligament inguinal ;
  - Mac Vay : abaissement du tendon conjoint sur le ligament de Cooper (hernie crurale).
- Cure avec utilisation de prothèse :
  - Lichtenstein : prothèse posée sans tension en avant du tendon conjoint et entourant le cordon ;
  - Plug : bouchon prothétique au niveau de l'orifice herniaire.
- Cure laparoscopique :
  - nécessitant une pose de prothèse dans l'espace prépéritonéal par voie transpéritonéale ou prépéritonéale.

## II. HERNIE ÉTRANGLÉE

### A. Examen clinique

#### **Palpation de tous les orifices herniaires.**

[0]

- Signes fonctionnels :
  - **douleur inguinale** ;
  - signes digestifs d'**occlusion** possibles **ITEM 217** (nausée, vomissements, arrêt du transit).
- Signes physiques : tuméfaction douloureuse, irréductible, non impulsive à la toux ni à l'effort.
- Signes généraux : déshydratation si vomissements.

### B. Examens paracliniques

Radiographie de l'abdomen sans préparation (ASP) : possible aspect d'occlusion du grêle (niveaux hydro-aériques).

### C. Prise en charge

- Prise en charge en URGENCE.
- **Intervention chirurgicale en urgence.**
- Patient à jeun.
- Pose sonde naso-gastrique en aspiration si signes d'occlusion.
- Traitement **antalgique** intraveineux adapté à une échelle visuelle analogique selon les paliers OMS (type I : paracétamol, type II : tramadol, type III : morphiniques) **ITEM 66**.
- Éventuelle prise en charge réanimatoire associée si nécessaire.
- **Bilan pré-opératoire.**
- Antibio prophylaxie per-opératoire couvrant anaérobies et BGN.

### D. Intervention chirurgicale

- **Dissection et isolement des éléments du cordon.**
- **Vérification du contenu du sac** :
  - si bonne vitalité : réintégration ;
  - si nécrose : résection.
- **Résection du sac herniaire.**
- **Réfection pariétale (sans pose de prothèse : à cause du risque infectieux).**

### Remarques

- On parle de **hernie engouée**, terme souvent utilisé pour signifier un début d'étranglement. Elle correspond à une hernie sensible et difficilement réductible.
- La **hernie fixée** correspond généralement à une hernie volumineuse et ancienne présentant de nombreuses adhérences, empêchant la réduction sans qu'il y ait d'étranglement au collet.

### III. AUTRES HERNIES ET PARTICULARITÉS

#### A. Hernies ombilicales

- Omphalocèle : hernie ombilicale du nouveau-né qui représente une urgence néonatale.
- L'hernie ombilicale de l'enfant par non fermeture de l'anneau ombilicale est plus fréquente chez le garçon de race noire et peut s'oblitérer spontanément jusqu'à environ deux ans. Un traitement chirurgical n'est donc pas envisagé immédiatement.
- Hernie ombilicale de l'adulte : affecte surtout la femme de plus de 50 ans ou le patient cirrhotique ayant une ascite.



#### CONSENSUS

#### Recommandations de la SNFGE, 2004.

##### Hernie et cirrhose (ombilicale).

La hernie chez un cirrhotique est une forme particulière. Chez ce malade, la hernie accompagne et complique une ascite sous tension.

La peau a tendance à s'amincir, s'excorier, puis à se rompre.

Il existe un risque de rupture de l'ombilic avec issue d'ascite en abondance.

**Le risque majeur est l'infection de l'ascite. En cas de rupture, si la survenue est récente, on peut traiter la hernie et l'ascite en même temps.**

**Dans le cas contraire, on peut être amené à traiter d'abord l'ascite, prévenir l'infection par des antibiotiques, attendre la cicatrisation, puis opérer quelques mois plus tard.**

#### B. Événtrations et éviscérations

- L'événtration est une issue de viscères dans leur sac péritonéal à travers un orifice abdominal non naturel (secondaire à une chirurgie ou un traumatisme) : le traitement est chirurgical par cure simple ou pose de prothèse.
- L'éviscération est une issue en post-opératoire de viscères non protégés par leur sac péritonéal (exposition des viscères à l'extérieur) : le traitement est une urgence vitale par réfection pariétale.

#### C. Diastasis

Issue de viscères dans leur sac péritonéal à travers un écartement de deux muscles, le plus souvent les grands droits.

Traitement : chirurgical par cure simple ou par pose de prothèse.

#### D. Hernie hiatale

- Issue d'une partie de l'estomac dans le thorax à travers le hiatus œsophagien.
- Elle peut se faire par :
  - glissement (95 %) : position intrathoracique du cardia ;
  - roulement (5 %) : cardia fixe, la grosse tubérosité passe dans le thorax.



- Complications :
  - reflux gastro-œsophagien essentiellement pour les hernies par glissement ;
  - hémorragie digestive ;
  - ulcère du collet ;
  - étranglement herniaire ;
- Prise en charge :
  - symptomatique des hernies par glissement, chirurgical si complications ou résistance au traitement médical ;
  - traitement chirurgical des hernies par roulement.

Fiche **Dernier tour****Hernie pariétale chez l'enfant et l'adulte**

- Une hernie est une **issue de viscères abdominaux entourés d'un sac péritonéal à travers un point de faiblesse** de la paroi abdominale.
- Il en existe trois types : hernie inguinale, crurale et ombilicale.
  - hernie inguinale, type le plus fréquent (90 %) :
    - **oblique externe : emprunte le trajet du cordon spermatique.** Elle présente un collet étroit qui explique un **risque d'étranglement élevé**,
    - **directe : au niveau de la fossette inguinale moyenne.** Elle est acquise, secondaire à une faiblesse de la paroi abdominale musculaire et aponévrotique. **L'étranglement est rare ;**
  - hernie crurale, beaucoup plus rare (5 %) : **son collet est étroit, le risque d'étranglement étant donc important ;**
  - hernie ombilicale, 5 % des hernies.
- L'examen des orifices herniaires doit être systématique dans le cadre de toute douleur ou gêne abdominale 0 :
  - il retrouve une **tuméfaction impulsive à la toux, réductible, indolore** si la hernie est non compliquée.
  - il retrouve une **tuméfaction douloureuse, non impulsive à la toux ou à l'effort, irréductible** si la hernie est étranglée.
- Le traitement des hernies est chirurgical.
- En cas d'étranglement le traitement est réalisé en urgence 0 :
  - pose sonde nasogastrique en aspiration si signes d'occlusion ;
  - traitement antalgique IV ;
  - prise en charge réanimatoire associée si nécessaire.
- Le traitement chirurgical comporte :
  - **une dissection et un isolement des éléments du cordon spermatique ;**
  - **la vérification du contenu du sac** (si bonne vitalité : réintégration ; si nécrose : résection) ;
  - **une résection du sac herniaire ;**
  - **la réfection pariétale (sans pose de prothèse si étranglement : à cause du risque infectieux).**

# Péritonite aiguë



	Tour 1	Tour 2	Tour 3	Dernier tour
Date				

## OBJECTIFS

- Diagnostiquer une péritonite aiguë.
- Identifier les situations d'urgence et planifier leur prise en charge.

## LIENS TRANSVERSAUX

- ▶ **ITEM 88** Infections génitales de la femme. Leucorrhées.
- ▶ **ITEM 224** Appendicite de l'enfant et de l'adulte.
- ▶ **ITEM 234** Diverticulose colique et sigmoïdite.
- ▶ **ITEM 258** Lithiase biliaire et complications.
- ▶ **ITEM 290** Ulcère gastrique et duodéal. Gastrite.

## CONSENSUS



- Prise en charge des péritonites communautaires. Conférence de consensus du 16 juin 2000, SFAR, ANAES.

## POUR COMPRENDRE...

Une péritonite est une infection diffuse de la cavité abdominale. Elle peut être classée en trois types étiologiques :

### ■ Péritonite primitive :

- elle est exceptionnelle (1-2 %) ;
- **elle correspond le plus souvent à une septicémie** (à staphylocoque, streptocoque, pneumocoque) **qui contamine le péritoine chez un patient au terrain débilite** (patient cirrhotique ayant de l'ascite, ou patient en dialyse péritonéale...) ;
- on ne retrouve pas de foyer primitif intra-abdominal.

■ **Péritonite secondaire** : elle correspond à un **ensemencement de la cavité péritonéale par la flore digestive, entraînant un retentissement locorégional** (exsudation et cloisonnement du foyer septique par les organes digestifs) **suivi d'un retentissement général avec défaillance multiviscérale** (choc septique et hypovolémie par fuite plasmatique).

■ **Péritonite post-opératoire** : elle succède à une désunion anastomotique ou une plaie digestive.

## I. DIAGNOSTIC

8 - 10 % des syndromes douloureux abdominaux.

### A. Anamnèse

- Recherche d'une pathologie à risque d'évolution (ulcère gastrique, diverticulose, appendicite, salpingite...).
- **Douleur abdominale** : au début souvent brutal, permanente, importante, diffuse rapidement à tout l'abdomen. Il faut rechercher le siège initial de la douleur qui oriente vers l'étiologie.
- **Syndrome occlusif (par iléus réflexe)** : vomissements et arrêt du transit.

### B. Examen clinique

- Signes généraux :
  - fièvre à 39 °C - 40 °C ;
  - **signes éventuels de choc septique** (hypotension, tachycardie, marbrures...).
- Signes locaux :
  - contracture ou défense généralisée de l'abdomen (classique ventre de bois) ;
  - **cette contracture est permanente, invincible, douloureuse, généralisée.**
- Toucher rectal : retrouve une douleur au niveau du cul-de-sac de Douglas.

### C. Examens paracliniques

#### 1) Biologie

- Hyperleucocytose à la NFS (peut être absente).
- Élévation de la CRP.
- **Hémocultures** (si fièvre supérieure à 38,5 °C et/ou frissons).
- **Bilan préopératoire +++.**

#### 2) Imagerie

- Radiographie de l'abdomen sans préparation :
  - peut être normale ;
  - peut retrouver :
    - un épanchement intrapéritonéal (grisaille diffuse) ;
    - un pneumopéritoine ;
    - des niveaux hydro-aériques (iléus).
- Scanner abdominal en urgence (ne doit pas retarder la prise en charge) à la recherche d'une étiologie.

**CONSENSUS**

**Prise en charge des péritonites communautaires.  
Conférence de consensus du 16 juin 2000, SFAR, ANAES.**

**Facteurs de gravité**

- **Terrain :**
  - âge avancé ;
  - immunodépression ;
  - dénutrition ;
  - défaillance d'organe ;
  - antécédents médicaux.
- **Mode de contamination :**
  - péritonite stercorale ;
  - perforation colique ;
  - présence de lésions étendues ou de lésions associées.
- **Agents infectieux :**
  - infection à E. Coli ou aux anaérobies.
- **Prise en charge :**
  - retard à l'intervention ;
  - antibiothérapie initiale inadaptée.

## II. PÉRITONITE PRIMITIVE

- Très rare, elle peut être liée au :
  - streptocoque (par infection cutanée, ORL) ;
  - pneumocoque (par pneumopathie) ;
  - bacille de Koch (tuberculose).
- **Le traitement est généralement médical.**

## III. PÉRITONITE SECONDAIRE

Elle est généralement liée à une **perforation** d'un viscère creux ou d'un abcès, ou à une **diffusion** de germes à partir d'un foyer septique.

### A. Origine digestive

#### 1) **Gastrique : perforation d'un ulcère gastro-duodéal**

- **Péritonite chimique** (brûlure) **au départ**. Cette péritonite se transforme en péritonite septique par la suite.
- Perforation généralement au niveau de la partie antérieure du premier duodénum, la perforation postérieure expose à un risque d'hémorragie par lésion de l'artère gastro-duodénale.

- La perforation d'un ulcère gastrique (comme l'ulcère gastrique en soi) doit faire rechercher un cancer.
- L'anamnèse recherche la **prise d'AINS**, la notion d'ulcère connu.
- **La clinique retrouve l'apparition d'une douleur de manière brutale, à type de coup de poignard, épigastrique.**
- Apparaît un tableau d'occlusion haute avec vomissements suivis d'un arrêt du transit.
- Les examens paracliniques retrouvent :
  - NFS :
    - hyperleucocytose (initialement peut être normale),
    - anémie (si saignement de l'ulcère) ;
  - ASP : **pneumopéritoine** (air sous-diaphragmatique) non systématiquement retrouvé.

## 2) Grêle et côlon

Il peut s'agir d'une péritonite stercorale (matières fécales) responsable d'un état septique important, ou d'une diffusion à partir d'un foyer septique.

- Deux causes fréquentes :
  - **péritonite appendiculaire +++ (la plus fréquente)** ► **ITEM 224** ;
  - **péritonite diverticulaire +++** ► **ITEM 234**.
- Mais on peut aussi retrouver une perforation :
  - sur hernie ou éventration étranglée ;
  - sur poussée de maladie de Crohn ou plus rarement de rectocolite hémorragique ;
  - sur colite ischémique ou infarctus mésentérique ;
  - iatrogène (suite à une coloscopie) ;
  - perforation diastatique (perforation tube digestif par dilatation en amont d'un obstacle : cancer +++)
  - suite à une occlusion sur bride, strangulation ;
  - traumatisme abdominal.

## B. Origine biliaire

- Par perforation vésiculaire sur cholécystite compliquée.
- On doit rechercher :
  - une douleur initiale au niveau de l'hypochondre droit ;
  - un terrain à risque (obésité, femme âgée).
- Des troubles neuropsychiques sont fréquemment retrouvés dans les péritonites biliaires.

## C. Origine génitale

- Salpingite compliquée, devant faire rechercher :
- une douleur initialement pelvienne ;

- un terrain à risque (notion d'infection sexuellement transmissible, de rapport sexuel à risque) ;
- des signes urinaires et rectaux (irritation vésicale et rectale).

#### IV. TRAITEMENT

**C'est une urgence chirurgicale.** [0]

**Hospitalisation en urgence en unité de soins intensifs.** [0]

##### A. Mise en condition

- Pose de voie veineuse.
- Sonde nasogastrique.
- Sonde urinaire.
- Monitoring cardio-tensionnel.
- Saturation.

##### B. Traitement symptomatique

**Mesures de réanimation :** [0]

- oxygénothérapie ;
- remplissage par cristalloïdes ou macromolécules ;
- utilisation éventuelle d'amines vaso-actives ;
- antalgiques.

##### C. Traitement étiologique

■ **Intervention chirurgicale en urgence.** [0]

■ **Antibiothérapie IV double, après hémocultures, probabiliste secondairement adaptée aux données de l'antibiogramme (active sur BGN et anaérobies) jusqu'à disparition des signes inflammatoires.** Par exemple, [0]  
amoxicilline/acide clavulanique associés à un aminoside (*Augmentin* 1 g µ 3 et *Gentamycine* 3 mg/kg/jour).

■ **Surveillance de l'efficacité et de la tolérance.** Cette surveillance est :

– clinique :

- constantes : fièvre, fréquence cardiaque, tension artérielle,
- reprise du transit,
- réapparition d'une défense abdominale,
- recherche d'une complication : abcès de paroi, phlébite, infection urinaire ;

– paraclinique :

- NFS,
- CRP,
- Ionogramme sanguin.



## CONSENSUS

**Prise en charge des péritonites communautaires. Conférence de consensus du 16 juin 2000, SFAR, ANAES.****Principes de la surveillance.**

Dans le service de chirurgie, la surveillance clinique est seule nécessaire. Elle repose sur :

- l'aspect général du patient ;
- l'état des fonctions vitales ;
- la normalisation de la température et du tableau digestif.

**En unité de réanimation :**

- la surveillance clinique est identique ;
- le sevrage de la ventilation artificielle et l'arrêt des amines vaso-actives sont des critères d'évolution favorable ;
- un bilan biologique simple doit suivre l'évolution éventuelle des défaillances viscérales dans les premiers jours ;
- une hyperleucocytose isolée n'est pas spécifique d'un sepsis persistant ;
- la culture des liquides de drainage, le dosage des marqueurs de l'inflammation et l'imagerie abdominale sont inutiles.

**D. Principes du traitement chirurgical**

- Laparotomie médiane ou laparoscopie dans certaines indications (ulcère perforé...).
- Prélèvements bactériologiques systématiques.
- Exploration de la cavité abdominale.
- **Traitement de la cause** (appendicectomie, opération de Hartmann si diverticulite perforée, salpingectomie...). Pas d'anastomose en milieu septique (ou anastomose protégée).
- **Examen anatomopathologique des pièces retirées.**
- **Toilette péritonéale.**
- **Fermeture et drainage.**



## CONSENSUS

**Prise en charge des péritonites communautaires. Conférence de consensus du 16 juin 2000, SFAR, ANAES.**

L'abord chirurgical fait appel, en fonction de la pathologie, du terrain et de l'expérience de l'opérateur à une laparotomie ou à une coelioscopie. Aucune étude prospective contrôlée de bon niveau n'a démontré la supériorité de l'une ou l'autre de ces deux techniques dans les péritonites communautaires.

- **L'abord coelioscopique premier des péritonites communautaires trouve ses indications essentielles dans les perforations ulcéreuses duodénales et les péritonites appendiculaires.**



■ **L'abord par laparotomie doit être large et médian chez l'adulte, des voies d'abord électives étant le plus souvent utilisées chez l'enfant. Après prélèvements bactériologiques systématiques, l'exploration de la cavité péritonéale doit être complète.**

La conduite à tenir après une résection digestive n'est pas clairement codifiée : le risque important de désunion d'une suture ou d'une anastomose en milieu septique conduit souvent à la réalisation de stomies en particulier chez les patients opérés tardivement ou en état de choc...

Le lavage per-opératoire de la cavité péritonéale est actuellement réalisé en routine. Les volumes utilisés doivent être importants pour diminuer les complications infectieuses post-opératoires. L'adjonction d'antibiotiques ou d'antiseptiques au liquide de lavage, comme le lavage post-opératoire n'ont pas fait la preuve de leur efficacité. L'utilité du drainage reste débattue, aucune étude récente n'ayant évalué l'intérêt du drainage systématique dans les péritonites généralisées.

Le traitement de la perforation d'un ulcère est :

■ **chirurgical :**

- le plus souvent par laparoscopie avec suture de l'ulcère ;
- toilette péritonéale ;
- **biopsies voire exérèse pour examen anatomopathologique si ulcère gastrique** ;
- il est suivi d'un traitement médical d'ulcère (éradication d'helicobacter pylori).

0

■ **médical :**

un traitement médical peut dans certains cas être envisagé (contre-indication à l'anesthésie). Les conditions généralement retenues pour pouvoir proposer un traitement médical sont :

- patient à jeun ;
- vu dans les 6 premières heures ;
- absence de comorbidités associées.

**MÉTHODE DE TAYLOR**

- Pose d'une sonde nasogastrique.
- Inhibiteur de la pompe à protons (oméprazole [*Mopral<sup>®</sup>TV*]).
- Antibiothérapie.
- Surveillance.

Fiche **Dernier tour****Péritonite aiguë****Étiologies**

- La péritonite peut être **primitive** : c'est une septicémie qui contamine le péritoine.
- Elle peut être **secondaire** : elle correspond à un ensemencement de la cavité péritonéale par la flore digestive.
- Elle peut être **post-opératoire** et succède à une désunion anastomotique.

**Diagnostic**

- Le diagnostic est fait devant une **douleur abdominale associée fréquemment à** :
  - un syndrome occlusif ;
  - un **syndrome septique** (avec des signes de choc éventuels) ;
  - et à l'examen une **contracture ou défense généralisée** de l'abdomen.
- Cette contracture est permanente, invincible, douloureuse, généralisée.
- Les hémocultures seront systématiques **0**.
- Le scanner abdominal en urgence (ne doit pas retarder la prise en charge) à la recherche d'une étiologie est actuellement l'examen de référence.

**Traitement**

- Le traitement de la péritonite primitive est généralement médical.
- Le traitement de la péritonite secondaire comprend :
  - une hospitalisation en urgence en unité de soins intensifs **0** ;
  - c'est une urgence chirurgicale **0** ;
  - une mise en condition ;
  - un traitement symptomatique avec des mesures de réanimation **0** ;
  - un traitement étiologique : intervention chirurgicale en urgence **0** ;
  - une antibiothérapie IV double, après hémocultures, probabiliste secondairement adaptée aux données de l'antibiogramme (active sur BGN et anaérobies) jusqu'à disparition des signes inflammatoires **0** ;
  - **une surveillance de l'efficacité et de la tolérance** (clinique et paraclinique).
- Le traitement des **péritonites par perforation d'ulcère gastrique** est particulier :
  - il peut être tenté de manière médicale parfois (méthode de Taylor) ;
  - **mais le plus souvent nécessite un traitement chirurgical par** laparoscopie ou laparotomie avec suture de l'ulcère, toilette péritonéale, biopsies si ulcère gastrique **0** ; Il est suivi d'un traitement médical d'ulcère (éradication d'helicobacter pylori).

# Chirurgie orthopédique

Élias DAGHER



# Fractures de l'extrémité inférieure du radius



	Tour 1	Tour 2	Tour 3	Dernier tour
Date				

## OBJECTIFS

- Diagnostiquer une fracture de l'extrémité inférieure du radius.
- Argumenter l'attitude thérapeutique et planifier le suivi du patient.

## LIENS TRANSVERSAUX

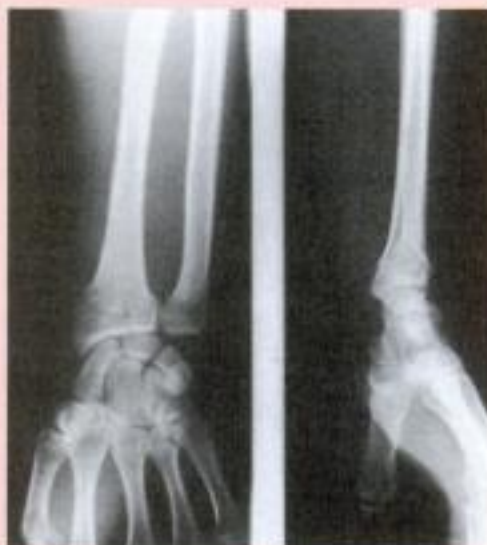- ▶ **ITEM 4** Évaluation des examens complémentaires dans la démarche médicale : prescriptions utiles et inutiles.
- ▶ **ITEM 5** Indications et stratégies d'utilisation des principaux examens d'imagerie.
- ▶ **ITEM 53** Principales techniques de rééducation et de réadaptation. Savoir prescrire la masso-kinésithérapie et l'orthophonie.
- ▶ **ITEM 56** Ostéoporose.
- ▶ **ITEM 59** La personne âgée malade : particularités sémiologiques, psychologiques et thérapeutiques.
- ▶ **ITEM 62** Troubles de la marche et de l'équilibre. Chutes chez le sujet âgé.
- ▶ **ITEM 64** Autonomie et dépendance chez le sujet âgé.
- ▶ **ITEM 66** Thérapeutiques antalgiques, médicamenteuses et non médicamenteuses.
- ▶ **ITEM 67** Anesthésie locale, locorégionale et générale.
- ▶ **ITEM 76** Vaccinations : bases immunologiques, indications, efficacité, complications.
- ▶ **ITEM 92** Infections ostéo-articulaires. Disco spondylite.
- ▶ **ITEM 173** Prescription et surveillance des antibiotiques.
- ▶ **ITEM 201** Évaluation de la gravité et recherche des complications précoces chez un polytraumatisé.
- ▶ **ITEM 221** Algodystrophie.
- ▶ **ITEM 279** Radiculalgie et syndrome canalaire.
- ▶ **ITEM 283** Surveillance d'un malade sous plâtre.

## Sujets tombés aux concours de l'Internat : 1995, 1997, 2002, 2003

Sujets tombés

- Concours Internat 1995 :

Une femme de 50 ans, employée de maison, fait une chute sur le verglas et tombe sur la paume de la main gauche, poignet en extension. Elle ressent un craquement et une vive douleur. Le poignet est déformé et un œdème cyanotique s'y installe rapidement. On lui place une attelle provisoire et on l'évacue sur un service d'urgence.



1) L'interne de garde note à l'arrivée au niveau du poignet : de face, un décalage externe de la main ; de profil, une tuméfaction postérieure distale du poignet et un recul postérieur de la main. Il demande une radiographie de face et de profil du poignet gauche (voir cliché à J11, figure ci-dessus). Quel diagnostic évoquez-vous à la suite de cet examen et sur le vu de la radiographie ?

2) Décrivez les modifications architecturales traumatiques que vous avez notées sur les 2 incidences radiologiques de ce poignet ?

3) Le bilan clinique local retrouve une insensibilité relative de la pulpe de l'index et du majeur. Que suggère-t-elle ?

4) Quelles propositions thérapeutiques faites-vous pour traiter ce poignet traumatique ?

5) Quelle durée d'immobilisation annoncerez-vous à cette blessée et au bout de combien de temps estimez-vous qu'elle pourra réutiliser correctement son poignet pour reprendre son travail ?

#### ● Concours Internat 1997, 2002 :

Une femme de 62 ans est amenée par les pompiers pour une suspicion de fracture de Pouteau-Colles survenue quelques heures auparavant lors d'une chute de sa hauteur. Elle n'a pas d'antécédents médicaux particuliers et le reste de l'examen est normal.

1) Quels sont les éléments que vous recherchez à l'examen clinique en faveur de ce diagnostic ?

2) Quels sont les éléments de l'examen radiologique qui affirment ce diagnostic ?

3) Vous décidez d'appliquer à cette lésion un traitement orthopédique pur, quelles en sont les modalités pratiques ?

4) Quels sont les principaux éléments de la surveillance de ce traitement durant les premières semaines ?

5) Quelles sont les principales complications potentielles de cette fracture ?

#### ● Concours Internat 2003 :

Madame Y.M., âgée de 82 ans, est amenée à 8 heures au service des urgences par une voisine ; l'intéressée qui a fait une chute la veille au soir dans la salle de bain, se présente dans l'attitude des traumatisés du membre supérieur avec une impotence de son poignet droit qui est œdématié, avec quelques ecchymoses sur la face palmaire. Elle se plaint par ailleurs d'une sensation d'engourdissement des doigts. Madame Y.M. vit seule, doit marcher avec une canne gauche à la suite d'une intervention sur la hanche droite qui laisse persister une forte boiterie interdisant la marche sans canne. Elle a pris son petit déjeuner à 6 heures ; sur le plan général, on note un petit diabète bien équilibré. Le bilan radiologique effectué montre une fracture évidente de l'extrémité inférieure du radius.

1) Décrivez cette fracture, ses déplacements : quel est son nom et son mécanisme ?

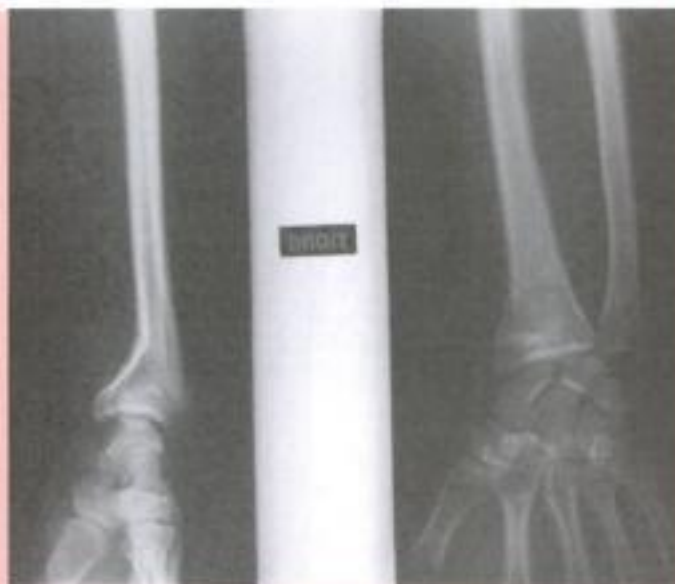2) En fonction des données de cette radiographie (voir figure page suivante), quelles déformations cliniques devez-vous retrouver à l'examen ?

3) Compte tenu des données cliniques et radiologiques, quelle(s) complication(s) recherchez-vous et comment ?

4) Quels sont les différents traitements susceptibles d'être envisagés ? Faites votre choix et justifiez votre proposition.

5) Quand envisagez-vous le traitement de cette fracture ? Justifiez votre proposition sur le plan anesthésiologique et clinique.

6) Quelles sont les suites de cette fracture ? Compte tenu des données fournies, que proposez-vous à la sortie du service ? Justifiez vos prescriptions et recommandations.



## CONSENSUS



- Aucune conférence de consensus n'existe à ce jour sur ce thème.

## POUR COMPRENDRE...

### Rappels anatomiques

- Le poignet est une articulation condylienne entre le radius et le ligament triangulaire d'un côté et les 3 os de la rangée supérieure du carpe (scaphoïde, semi-lunaire et pyramidal) de l'autre côté.
- Il va permettre trois degrés de liberté :
  - flexion extension de l'ordre de  $85^\circ$ ,
  - abduction adduction de l'ordre de  $25^\circ$ ,
  - pronation supination de l'ordre de  $90^\circ$ .

### Critères radiologiques (fig. 238-1)

- La surface articulaire du radius regarde en bas, en dedans (angle de  $25^\circ$  par rapport à l'horizontale), et en avant (angle de  $10^\circ$  par rapport à l'horizontale).
- La ligne bistyloïdienne forme un angle de  $10^\circ$  avec l'horizontale.
- L'index radio-cubital inférieur est de 2 mm, ce qui correspond au fait que l'extrémité inférieure du cubitus est un peu plus haute que celle du radius.

### Mécanismes lésionnels

- Simple chute de sa hauteur du sujet âgé ostéoporotique, concerne surtout les femmes **ITEM 56**.
- Lors d'un traumatisme violent chez le sujet jeune, parfois dans le cadre d'un polytraumatisme **ITEM 201**.

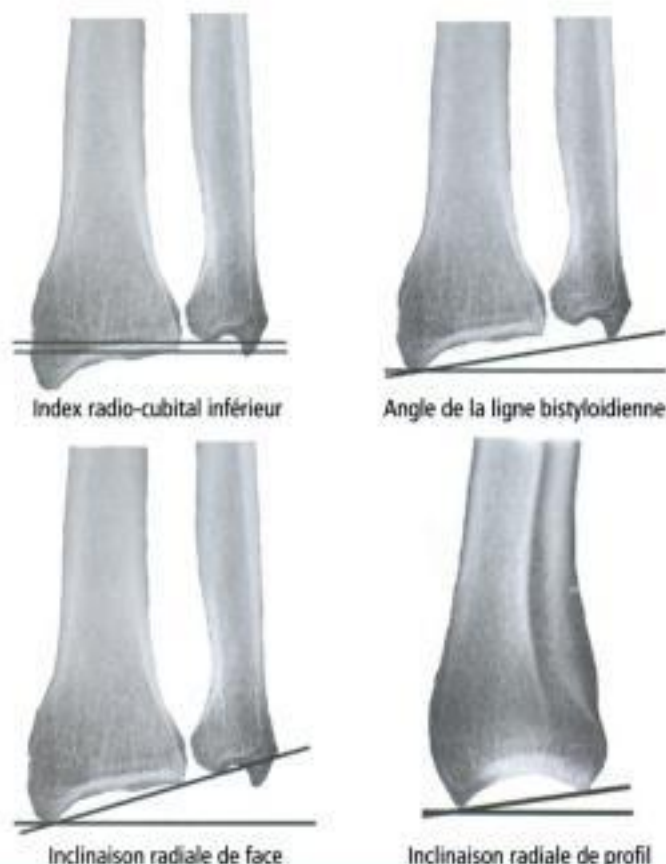


Fig. 238-1. Critères d'analyse radiologique.

## I. CLASSIFICATIONS

### A. Fractures par compression-extension

#### 1) Fractures extra-articulaires (fig. 238-2)

##### ■ Fracture de Pouteau-Colles<sup>\*</sup> :

- trait de fracture horizontal simple sus-articulaire ;
- zone de comminution corticale postérieure ;
- déplacement postéro-externe.

On observe donc une horizontalisation de la ligne bistyloïdienne et une inversion de l'index radio-cubital inférieur sur une radiographie de face et une horizontalisation de la glène radiale de profil.

■ **Fracture de Gérard Marchant** : fracture précédemment décrite associée à une fracture-arrachement de la styloïde cubitale.

#### 2) Fractures articulaires (fig. 238-3)

##### ■ Fracture articulaire simple :

- fracture cunéenne externe ;
- trait simple oblique en haut et en dehors.

■ **Fracture articulaire complexe** : associe un trait articulaire sagittal, frontal ou cruciforme aux traits de fractures extra-articulaires, voire une comminution globale de l'épiphyse.



## B. Fractures par compression-flexion

### 1) Fractures extra-articulaires (fig. 238-2)

#### Fracture de Goyrand-Smith :

- trait de fracture horizontal simple sus-articulaire ;
- déplacement principalement antérieur.

On observe une augmentation de l'antéversion de la glène radiale sur une radiographie de profil.

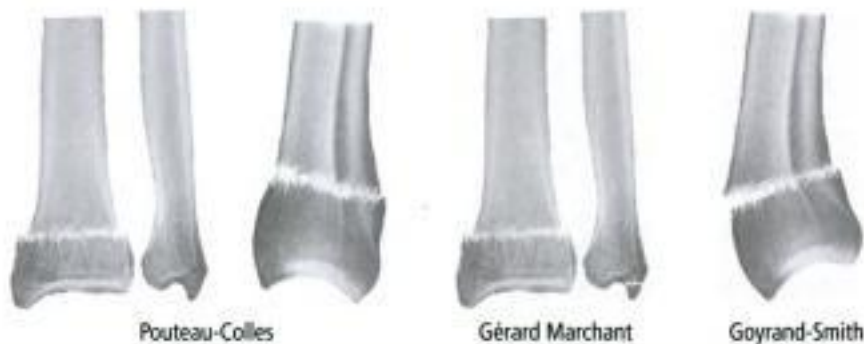

Fig. 238-2. Fractures extra-articulaires.

### 2) Fractures articulaires (fig. 238-3)

**Fracture marginale antérieure** : trait simple oblique en bas et en arrière, déplacement en haut et en avant, voire luxation antérieure du carpe.

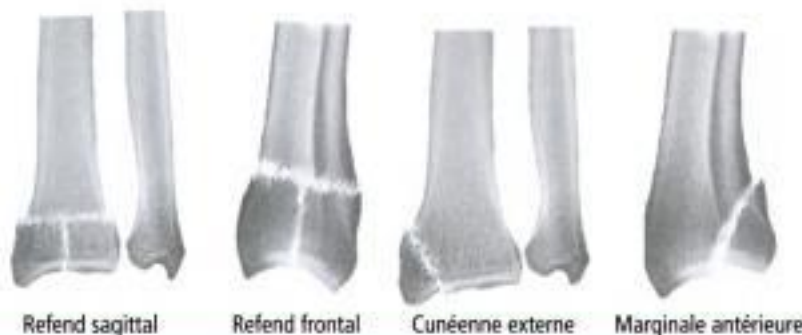

Fig. 238-3. Fractures articulaires.

## II. DIAGNOSTIC

### A. Diagnostic clinique\*

L'examen clinique doit préciser :

- le diagnostic positif ;
- le terrain.

Et préparer une éventuelle intervention chirurgicale.

#### 1) Signes fonctionnels

- Douleur vive au niveau du poignet.
- Impotence fonctionnelle totale.

## 2) Interrogatoire

- Mécanisme :
  - circonstances de la chute chez une personne âgée (notion de malaise/chute mécanique) **ITEM 62** ;
  - violence de l'accident et recherche d'autres atteintes chez un sujet jeune.
- Terrain **ITEMS 59, 64** :
  - âge physiologique ;
  - autonomie ;
  - contexte social ;
  - profession ;
  - main dominante ;
  - tares associées ;
  - antécédents médicaux et chirurgicaux.
- Traitement en cours, recherche :
  - anticoagulants ;
  - antiagrégants plaquettaires ;
  - antibiotiques.



## 3) Inspection

- Aspect de main botte radiale en vue de face et aspect en dos de fourchette en vue de profil (évocateur d'une fracture de Pouteau-Colles)\*.
- Déformation en ventre de fourchette (fracture de Goyrand-Smith)\*.

## 4) Palpation

- Douleur à la palpation de la styloïde radiale.
- Mobilisation passive du poignet conservée dans les fractures extra-articulaires.
- Hémarthrose et diminution des mobilités passives dans les fractures articulaires.



## 5) Bilan des complications et lésions associées

- 0 ■ Recherche de signes de compression du nerf médian\* **ITEM 279**.
- 0 ■ Recherche d'une ouverture cutanée.
- Recherche d'autres points d'appels traumatiques à distance (rachis chez une personne âgée, polytraumatisme chez le jeune).

## B. Diagnostic radiologique **ITEM 5**

### 1) Radiographie standard

- Poignet de face et de profil :
  - ces radiographies sont suffisantes pour confirmer le diagnostic dans la grande majorité des cas ;
  - elles permettent l'étude exacte des traits de fracture et des déplacements ;

- elles permettent en outre de diagnostiquer des lésions associées du poignet.

- Une radiographie du thorax de face sera pratiquée en même temps dans le cadre du bilan pré-opératoire.

## 2) Scanner

- Le recours au scanner est plus rare.
- Il peut être indiqué dans les fractures articulaires complexes pour l'analyse exacte de la fracture et des lésions associées.

## III. TRAITEMENT

### A. Traitement orthopédique\*

- Réduction par manœuvres externe sous anesthésie locale.
- Immobilisation par un plâtre brachio-palmaire **ITEM 281**.
- Contrôle radiologique pour vérifier les critères de réduction (orientation de la glène de face et de profil, ligne bistyloïdienne, index radio-cubital inférieur). **0**
- Consultation de contrôle à J 2, J 7, J 14 et J 21. Surveillance clinique et radiologique des complications sous plâtre et du déplacement secondaire\*. **0**
- Mise en place d'une manchette plâtrée à J 21.
- La survenue d'un déplacement secondaire est une indication chirurgicale.
- Consultation de contrôle à J 45. Ablation du plâtre, radiographie de contrôle et début de la rééducation **ITEM 53**.

### B. Traitement chirurgical\*

- Hospitalisation en milieu chirurgical.
- Bilan pré-opératoire **ITEMS 4, 5**.
- VVP, traitement antalgique **ITEM 66**.
- Installation au bloc opératoire.
- Anesthésie générale ou locorégionale **ITEM 67**.
- Réduction de la fracture.
- Ostéosynthèse par l'un de ces trois moyens :
  - brochage intrafocal de Kapandji ;
  - plaque antérieure ;
  - fixateur externe.
- Si fracture ouverte : Parage, VAT, traitement antibiotique **ITEMS 76, 173**.
- Contrôle scopique per-opératoire.
- Mise en place d'une attelle amovible du poignet.
- Surveillance clinique et radiologique des complications sous plâtre et du déplacement secondaire.
- Début de la rééducation à J 1 post-opératoire **ITEM 53**.



Hidden page

Fiche **Dernier tour****Fracture de l'extrémité inférieure du radius****Classification**

- Fractures par compression-extension :
  - fractures extra-articulaires (Pouteau-Colles, Gérard Marchant) ;
  - fractures articulaires simples, complexes.
- Fractures par compression-flexion :
  - fractures extra-articulaires (Goyrand-Smith) ;
  - fractures articulaires.

**Diagnostic clinique**

- Douleur + impotence fonctionnelle.
- Déformation en dos de fourchette (Pouteau-Colles, Gérard Marchant).
- Déformation en ventre de fourchette (Goyrand-Smith).
- Hémarthrose et diminution des mobilités passives dans les fractures articulaires.
- Attention, compression du nerf médian 0.
- Recherche ouverture cutanée 0.

**Diagnostic radiologique**

- Radiographie standard :
  - traits de fracture ;
  - orientation de la glène de face et de profil ;
  - ligne bistyloïdienne ;
  - index radio-cubital inférieur.
- Scanner (rarement).

**Principes du traitement**

- Réduction, vérification des critères de réduction 0, immobilisation, surveillance.
- Fractures en compression-extension :
  - extra-articulaires : traitement orthopédique ou brochage intra-focal ;
  - articulaire simple : embrochage ou plaque vissée antérieure ;
  - articulaire complexe : plaque vissée ou fixateur externe.
- Fractures en compression-flexion :
  - plaque vissée antérieure.
- Surveillance clinique et radiologique à J 7, J 14 et J 21 :
  - complications sous plâtre 0 ;
  - déplacement secondaire ;
  - démontage de l'ostéosynthèse.



# Fractures de l'extrémité supérieure du fémur

	Tour 1	Tour 2	Tour 3	Dernier tour
Date				

## OBJECTIF

- Diagnostiquer une fracture de l'extrémité supérieure du fémur.

## LIENS TRANSVERSAUX

- ▶ **ITEM 4** Évaluation des examens complémentaires dans la démarche médicale : prescriptions utiles et inutiles.
- ▶ **ITEM 5** Indications et stratégies d'utilisation des principaux examens d'imagerie.
- ▶ **ITEM 50** Complications de l'immobilité et du décubitus. Prévention et prise en charge.
- ▶ **ITEM 53** Principales techniques de rééducation et de réadaptation. Savoir prescrire la masso-kinésithérapie et l'orthophonie.
- ▶ **ITEM 56** Ostéoporose.
- ▶ **ITEM 59** La personne âgée malade : particularités sémiologiques, psychologiques et thérapeutiques.
- ▶ **ITEM 62** Troubles de la marche et de l'équilibre. Chutes chez le sujet âgé.
- ▶ **ITEM 64** Autonomie et dépendance chez le sujet âgé
- ▶ **ITEM 66** Thérapeutiques antalgiques, médicamenteuses et non médicamenteuses.
- ▶ **ITEM 67** Anesthésie locale, locorégionale et générale.
- ▶ **ITEM 154** Tumeurs des os primitives et secondaires.
- ▶ **ITEM 160** Myélome multiple des os.
- ▶ **ITEM 201** Évaluation de la gravité et recherche des complications précoces chez un polytraumatisé.

## Sujets tombés aux concours de l'Internat : 1998, 2003


 Sujets tombés

- Concours Internat 1998 :

Un homme de 48 ans vient consulter pour des douleurs inguinales droites, irradiant vers le genou, et s'étant installées assez rapidement depuis bientôt un mois. On apprend par l'interrogatoire qu'il a présenté, il y a 8 mois, à la suite d'un accident de la circulation, une fracture de l'extrémité supérieure du fémur droit. On retrouve en effet dans son dossier un compte-rendu opératoire où il est noté : « Monsieur D. ayant eu un accident de la circulation le 23.6.93 a été transporté aux urgences, radiographié et mis en traction au niveau de son membre inférieur droit. Le 24.6.93 la fracture de type GARDEN IV est réduite sur table orthopédique et on la maintient par une vis plaque ». Ce blessé est laissé sans appui 3 mois avec un traitement préventif thromboembolique par héparine de bas poids moléculaire. Le contrôle radiologique au 3<sup>e</sup> mois montre que la consolidation est acquise et l'appui est repris progressivement. Il est encore signalé dans son dossier un éthyliisme ancien et prononcé et un œdème chronique de ce même membre inférieur droit avec dermatite, apparue après le traitement d'une fracture jambe droite. Enfin, la vis plaque n'a pas été enlevée.

1) Précisez les caractéristiques de cette fracture de l'extrémité supérieure du fémur droit étiquetée par l'opérateur : « Garden IV ».

Hidden page



## I. CLASSIFICATIONS

### A. Fractures cervicales vraies (intra-capsulaires)

#### 1) Classification de Garden (tableau 239-I)

Fondée sur le déplacement des travées osseuses (fig. 239-1), intérêt pronostique et thérapeutique.

##### ■ Garden I :

- fracture en coxa valga ;
- ouverture de l'angle cervico-diaphysaire ;
- verticalisation des travées osseuses ;
- engrènement du foyer de fracture.

##### ■ Garden II :

- fracture non déplacée ;
- angle cervico-diaphysaire conservé ;
- obliquité normale des travées osseuses.

##### ■ Garden III :

- fracture en coxa vara ;
- fermeture de l'angle cervico-diaphysaire ;
- horizontalisation des travées osseuses ;
- absence d'engrènement ;
- persistance d'un pont capsulo-ligamentaire postérieur.

##### ■ Garden IV\* :

- fracture complète ;
- absence de pont capsulo-ligamentaire postérieur ;
- les deux fragments ne sont plus solidaires ;
- la tête et les travées osseuses reprennent une orientation normale.



Tableau 239-I. Classification de Garden.

Garden I	Fracture en coxa valga
Garden II	Fracture non déplacée
Garden III	Fracture en coxa vara
Garden IV	Fracture complète, absence de pont capsulo-ligamentaire postérieur

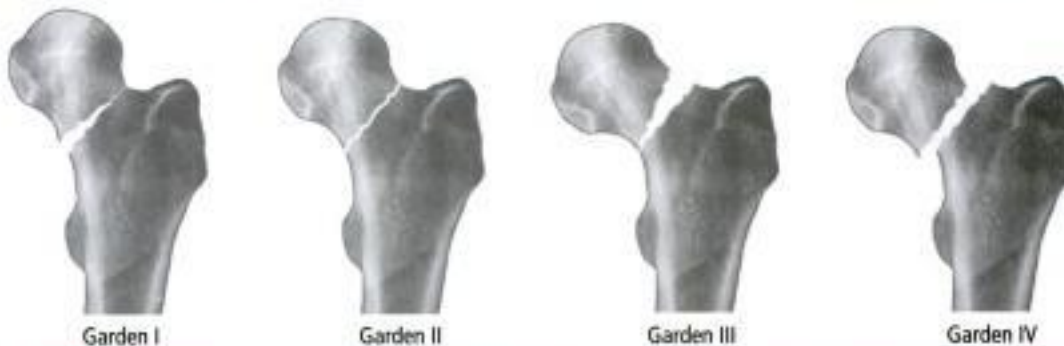

Fig. 239-1. Classification de Garden.

## 2) Classification de Pawels

Repose sur l'angle du trait de fracture avec l'horizontale, intérêt pronostique.

<b>Pawels 1</b>	angle < 30°
<b>Pawels 2</b>	angle compris entre 30° et 50°
<b>Pawels 3</b>	angle > 50°

## B. Fractures trochantériennes (extra-capsulaires)

■ Classées selon la localisation du trait de fracture au niveau du massif trochantérien, elles peuvent être (fig. 239-2) :

- cervico-trochantériennes ;
- per-trochantériennes ;
- inter-trochantériennes ;
- sous-trochantériennes ;
- trochantéro-diaphysaires.

■ Les fractures isolées du grand trochanter ou du petit trochanter sont moins fréquentes.

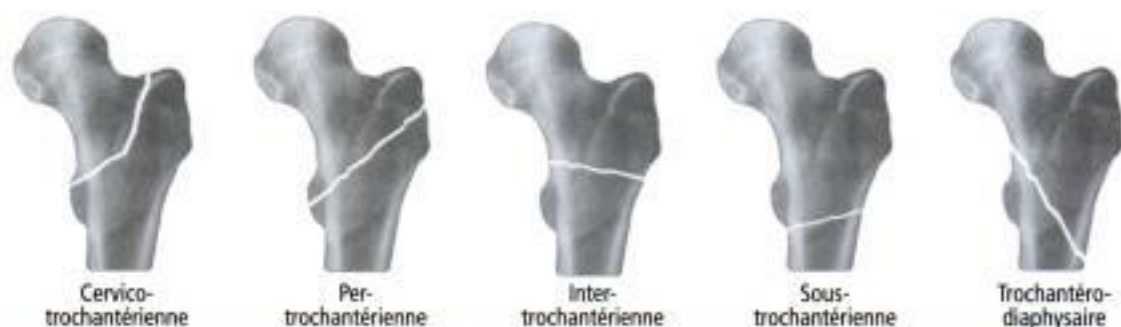

Fig. 239-2. Classification des fractures trochantériennes.

## II. DIAGNOSTIC

### A. Diagnostic clinique

L'examen clinique doit préciser :

- le diagnostic positif ;
- le diagnostic étiologique ;
- le terrain.

Et préparer l'intervention chirurgicale.

### 1) Signes fonctionnels

- Douleur vive au niveau de la hanche (au pli de l'aîne, en regard du grand trochanter).
- Impotence fonctionnelle totale.

Hidden page

Hidden page

**D. Indications**

- **Garden I** : traitement fonctionnel ou ostéosynthèse par vissage simple ou vis-plaque à compression.
- **Garden II** : ostéosynthèse par vissage simple ou vis-plaque à compression.
- **Garden III et IV** : arthroplastie monopolaire, bipolaire ou totale selon le terrain et l'équipe chirurgicale.
- **Fracture trochantérienne** : ostéosynthèse par vis-plaque à compression ou clou cervico-trochantérien.

**E. Prise en charge post-opératoire**

- Traitement de la douleur **ITEM 46**.
- Prévention des complications du décubitus **ITEM 50**.
- Rééducation, marche avec appui **ITEM 52**.

Fiche **Dernier tour****Fracture de l'extrémité supérieure du fémur**■ **Classification de Garden :**

- Garden I : fracture en coxa valga ;
- Garden II : fracture non déplacée ;
- Garden III : fracture en coxa vara ;
- Garden IV : absence de pont capsulo-ligamentaire postérieur, travées osseuses d'orientation normale.

■ **Classification des fractures trochantériennes :**

- cervico-trochantériennes ;
- per-trochantériennes ;
- inter-trochantériennes ;
- sous-trochantériennes ;
- trochantéro-diaphysaires.

■ **Diagnostic clinique :**

- Douleur + impotence fonctionnelle ;
- déformation en raccourcissement, adduction, rotation externe (fracture en varus) ;
- peu de déformation pour les fractures en valgus ;
- terrain +++ ;
- ne pas passer à côté d'une fracture pathologique 0.

■ **Diagnostic radiologique :**

- radiographie standard.
- scanner (exceptionnellement).

■ **Principes du traitement :**

- urgence chirurgicale chez le patient jeune 0 ;
- traitement fonctionnel pour la fracture Garden I ;
- ostéosynthèse pour les fractures Garden II et les fractures trochantériennes ;
- arthroplastie pour les fractures Garden III et IV.

# Lésions ligamentaires et méniscales du genou et de la cheville



	Tour 1	Tour 2	Tour 3	Dernier tour
Date				

## OBJECTIFS

- Diagnostiquer une lésion ligamentaire et/ou méniscale du genou.
- Diagnostiquer une lésion ligamentaire de la cheville.
- Argumenter l'attitude thérapeutique et planifier le suivi du patient.

## LIENS TRANSVERSAUX

- ▶ **ITEM 4** Évaluation des examens complémentaires dans la démarche médicale : prescriptions utiles et inutiles.
- ▶ **ITEM 5** Indications et stratégies d'utilisation des principaux examens d'imagerie.
- ▶ **ITEM 53** Principales techniques de rééducation et de réadaptation. Savoir prescrire la masso-kinésithérapie et l'orthophonie.
- ▶ **ITEM 66** Thérapeutiques antalgiques, médicamenteuses et non médicamenteuses.
- ▶ **ITEM 67** Anesthésie locale, locorégionale et générale.
- ▶ **ITEM 76** Vaccinations : bases immunologiques, indications, efficacité, complications.
- ▶ **ITEM 173** Prescription et surveillance des antibiotiques.
- ▶ **ITEM 175** Prescription et surveillance d'un traitement anti-thrombotique.
- ▶ **ITEM 174** Prescription et surveillance des anti-inflammatoires stéroïdiens et non stéroïdiens.
- ▶ **ITEM 201** Évaluation de la gravité et recherche des complications précoces chez un polytraumatisé.
- ▶ **ITEM 203** Surveillance d'un malade sous plâtre.

## CONSENSUS



- Arthroscopie du genou. Conférence de consensus du 7 octobre 1994, ANAES.

# Lésions ligamentaires du genou

## POUR COMPRENDRE...

### Rappels anatomiques

Le genou est une articulation portante non congruente.

Sa stabilité est assurée par l'appareil capsulo-ligamentaire.

Cet appareil comporte :

- le pivot central (assure la stabilité antéro-postérieure) :
  - ligament croisé antérieur (LCA) empêche la translation antérieure du tibia,
  - ligament croisé postérieur (LCP) empêche la translation postérieure du tibia ;
- le plan capsulo-ligamentaire interne (assure la stabilité interne) :
  - ligament latéral interne (LLI),
  - point d'angle postéro-interne (PAPI) ;
- le plan capsulo-ligamentaire externe (assure la stabilité externe) :
  - ligament latéral externe (LLE),
  - point d'angle postéro-externe (PAPE) ;
- les coques condyliennes interne et externe (empêchent le recurvatum).

### Mécanismes lésionnels

- Le plus souvent accident de sport (pivot avec ou sans contact) chez un sujet jeune.
- Mais aussi accidents de la voie publique parfois dans le cadre d'un polytraumatisme **ITEM 201**.

## I. CLASSIFICATIONS

### A. Selon la gravité

- Entorse bénigne :
  - simple distension ligamentaire ;
  - ne concerne que les ligaments périphériques (LLI, LLE).
- Entorse grave :
  - rupture ligamentaire complète ;
  - peut concerner tous les ligaments du genou (LLI, LLE, LCA, LCP).

### B. Selon la localisation et le mécanisme

#### 1) Atteinte d'un seul ligament

- **Lésion isolée du LLI** : traumatisme en valgus forcé.
- **Lésion isolée du LLE** : traumatisme en varus forcé.
- **Lésion isolée du LCA** :
  - hyper-extension - *shoot* dans le vide ;
  - rotation interne - mauvaise réception d'un saut - accident de ski.



Hidden page

## c) Les pentades

Atteinte bicroisés + un plan périphérique + coques postérieures (fig 257-3, 257-4).

Elles peuvent accompagner une luxation du genou.

■ **Pentade interne (lésions : PAPI, LLI, LCA, LCP, coques condyliennes) :**

- valgus - flexion - rotation externe ;
- valgus - hyperextension - rotation externe.

■ **Pentade externe (lésions : PAPE, LLE, LCA, LCP, coques condyliennes) :**

- varus - flexion - rotation interne ;
- varus - hyperextension - rotation interne.

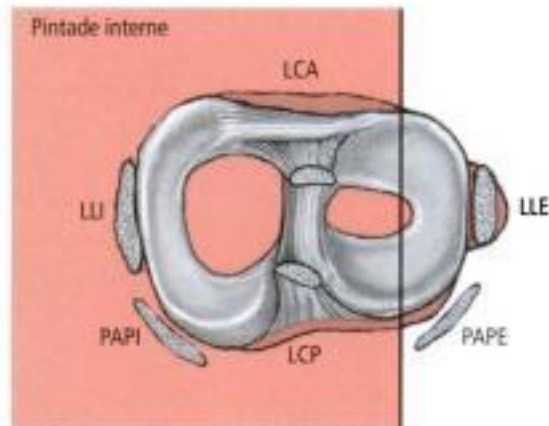


Fig. 257-3. Pentade interne.

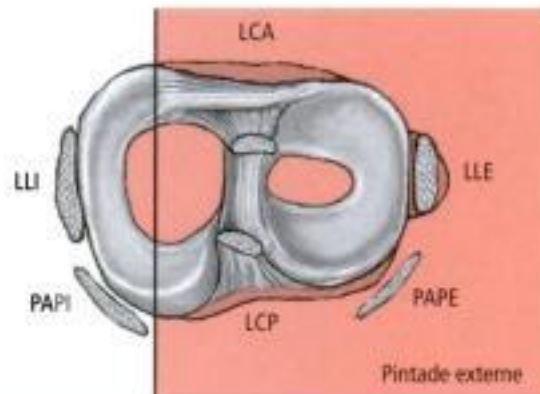


Fig. 257-4. Pentade externe.

d) Atteinte bicroisés + 2 plans périphériques + coques postérieures

- Mécanismes précédents lors de traumatismes violents.
- Luxation du genou.

## II. DIAGNOSTIC

### A. Diagnostic clinique

L'examen clinique doit préciser :

- le diagnostic positif ;
- le terrain.

Et préparer l'intervention chirurgicale.

**1) Signes fonctionnels**

- Douleur (insertion des ligaments latéraux en aigu, interligne si lésion méniscale associée).
- Sensation d'instabilité (en faveur d'une entorse grave).
- Impotence fonctionnelle.
- Hydarthrose à répétition (en chronique).
- Hémarthrose (en aigu).

**2) Interrogatoire**

- Mécanisme :
  - circonstances de l'accident ;
  - notion de craquement audible (en faveur d'une entorse grave) ;
  - violence de l'accident et recherche d'autres atteintes si AVP.
- Terrain :
  - type et niveau de sport ;
  - âge physiologique ;
  - profession ;
  - antécédents médicaux et chirurgicaux.

**3) Inspection**

- Axe des membres inférieurs.
- Déformation du genou (surtout en cas de luxation).
- Flessum antalgique.
- Ecchymose.
- Épanchement articulaire (hématome intra-articulaire).
- Avalement de la tubérosité tibiale antérieure (rupture du LCP).
- Recherche d'autres points d'appels traumatiques à distance si polytraumatisme.

**4) Palpation**

- Reliefs osseux (recherche de signes de fracture).
- Trajet et insertion des ligaments périphériques (une douleur évoque une lésion ligamentaire).
- Interlignes articulaires (une douleur évoque une lésion méniscale associée).
- Recherche d'un choc rotulien (hémarthrose, en faveur d'une entorse grave).
- Étude de la mobilité articulaire.

**5) Testing ligamentaire**

Recherche la présence d'une entorse grave.

- Laxité en valgus à 30° de flexion (LLJ).
- Laxité en valgus en extension complète (LLI + PAPI ± LCP).
- Laxité en varus à 30° de flexion (LLE).

Hidden page

- À froid, en cas de suspicion d'une entorse grave : clichés dynamiques comparatifs (valgus, varus, tiroir antérieur, tiroir postérieur).

## 2) Scanner

Le recours au scanner est exceptionnel pour préciser une fracture arrachement.

## 3) IRM

- Réalisée en cas de suspicion d'une entorse grave du pivot central.
- Permet de confirmer le diagnostic et de préciser la localisation d'une rupture ligamentaire (fig. 257-7).
- Permet le bilan des lésions associées méniscales et cartilagineuses.

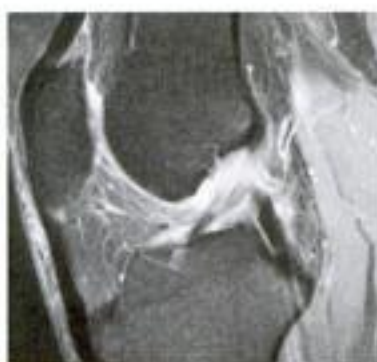

Fig. 257-7. Lésion du LCA à l'IRM.

## 4) Artériographie

- Permet le bilan des complications vasculaires.
- Doit être réalisée en cas de luxation du genou ou en présence de signes cliniques dans les entorses graves.

0

### CONSENSUS

#### Arthroscopie du genou.

#### Conférence de consensus du 7 octobre 1994, ANAES.

#### Quelle est la place de l'arthroscopie dans les lésions ligamentaires chroniques ?

- L'examen clinique complété par les radiographies dynamiques suffit dans la majorité des cas à porter le diagnostic de lésions ligamentaires chroniques.
- Lorsqu'il persiste un doute, il est plus logique de réaliser une IRM qu'une arthroscopie.

### III. TRAITEMENT

#### A. Traitement fonctionnel

- Immobilisation initiale courte à titre antalgique.
- Puis mobilisation progressive.
- Traitement antalgique ► **ITEM 66**.
- Traitement anti-inflammatoire en l'absence de contre-indications ► **ITEM 174**.

#### B. Traitement orthopédique

- Immobilisation cruro-malléolaire pendant 3 ou 6 semaines ► **ITEM 283**.
- Traitement antalgique ► **ITEM 66**.
- Traitement anti-inflammatoire en l'absence de contre-indications ► **ITEM 174**.
- Prévention des complications thrombo-emboliques ► **ITEM 175**.

**①**

- Surveillance des complications de l'immobilisation.
- Consultation de contrôle à J 21 ou J 45 et au début de la rééducation ► **ITEM 53**.

#### C. Traitement chirurgical urgent

- Hospitalisation en milieu chirurgical.
- Bilan pré-opératoire ► **ITEMS 4, 5**.
- Voie veineuse périphérique, traitement antalgique ► **ITEM 66**.
- Installation au bloc opératoire.
- Anesthésie générale ou locorégionale ► **ITEM 67**.
- Examen sous anesthésie.
- Réparation des plans ligamentaires périphériques.
- Ligamentoplastie des ligaments croisés par un des prélèvements suivants :
  - tendon rotulien ;
  - tendon de la patte d'oie ;
  - tendon quadricipital ;
  - fascia lata.
- Réinsertion méniscale si besoin.
- Immobilisation cruro-malléolaire ► **ITEM 283**.
- Prévention des complications thrombo-emboliques ► **ITEM 175**.
- Début de la rééducation à J 1 post-opératoire ou mobilisation sous anesthésie générale à J 45 ► **ITEM 53**.
- Parage, vaccination antitétanique et traitement antibiotique si lésions cutanées ► **ITEMS 76, 173**.

#### D. Traitement chirurgical programmé

- Ligamentoplastie par un des prélèvements suivants :
  - tendon rotulien ;
  - tendon de la patte d'oie ;
  - tendon quadricipita ;
  - fascia lata.

Hidden page

Hidden page



- siège à une distance variable du bord libre, peut correspondre à une désinsertion périphérique ;
- étendue antéro-postérieure variable, peut constituer une anse de seau stable ou luxée dans l'échancrure ;
- peut se prolonger vers le bord libre pour réaliser une languette.
- Lésions radiales :
  - lésion qui part du bord libre du ménisque vers la périphérie.
- Lésions horizontales :
  - clivage dans l'épaisseur du ménisque ;
  - peut occasionner un kyste méniscal.
- Lésions complexes :
  - combinent plusieurs types de lésions, échappent à toute description.

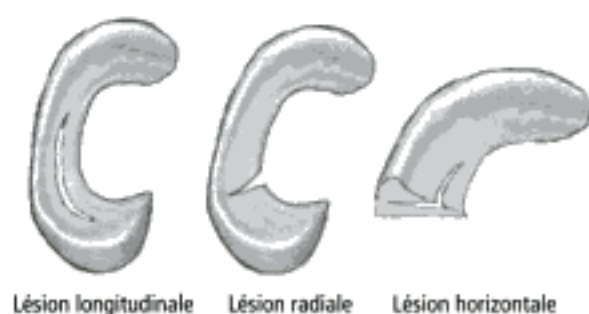

Fig. 257-9. Classification des lésions méniscales.

## II. DIAGNOSTIC

### A. Diagnostic clinique

L'examen clinique doit préciser :

- le diagnostic positif ;
- le terrain.

Et préparer l'intervention chirurgicale.

#### 1) Signes fonctionnels

- Douleur.
- Blocage :
  - associé à une douleur de l'interligne articulaire correspondant, il traduit l'existence d'un fragment de ménisque (anse de seau ou languette) luxé ;
  - il peut se réduire spontanément, parfois avec un petit claquement douloureux.
- Gonflement, hyarthrose à répétition.
- Limitation de la mobilité (surtout en extension lors de languette ou anse de seau luxée).

## 2) Interrogatoire

- Mécanisme : recherche d'un traumatisme.
- Terrain :
  - type et niveau de sport ;
  - âge physiologique ;
  - profession ;
  - antécédents médicaux et chirurgicaux.

## 3) Inspection

- Flessum antalgique.
- Épanchement articulaire (hydarthrose).
- Axe des membres inférieurs.

## 4) Palpation

- Interlignes articulaires.
- Recherche d'un choc rotulien (hydarthrose).
- Étude de la mobilité articulaire.

5) *Testing* ligamentaire

Recherche la présence d'une entorse grave.

- Laxité en valgus à 30° de flexion (LLI).
- Laxité en valgus en extension complète (LLI + PAPI ± LCP).
- Laxité en varus à 30° de flexion (LLE).
- Laxité en varus en extension complète (LLE + PAPE ± LCP).
- Tiroir antérieur à 10° de flexion, Lachmann (LCA).
- Ressaut rotatoire en valgus-flexion-rotation interne, Jerk (LCA).
- Tiroir postérieur à 90° de flexion (LCP).
- Recurvatum (coques condyliennes, LCP).

## 6) Manœuvres méniscales

- Mac Murray : perception d'un ressaut douloureux en regard de l'interligne articulaire lors de la flexion-extension du genou sollicité en varus ou en valgus.
- Grinding test : en décubitus ventral, sollicitation du genou en compression qui déclenche la douleur en regard de l'interligne incriminée (fig. 257-10).
- Douleur à la flexion forcée (accroupissement).
- Déficit d'extension avec sensation de résistance élastique (anse de sceau luxée).

①

À la fin de l'examen clinique, il faut avoir une idée précise sur le diagnostic et le terrain, préciser si le genou est stable ou pas, et programmer les examens complémentaires.

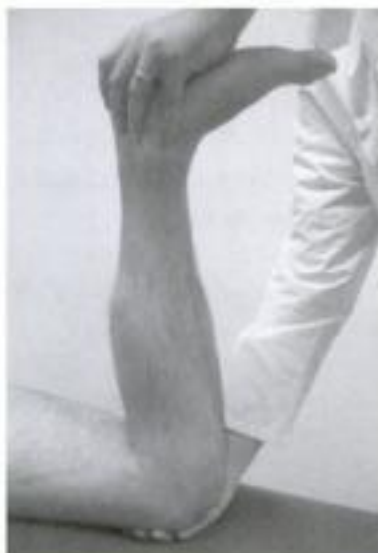

Fig. 257-10. Grinding test.

## B. Diagnostic radiologique ITEM 5

### 1) Radiographie standard

- Genou de face en charge, shuss, profil, défilé fémoro-patellaire.
- Recherche des signes d'arthrose débutante (pincement de l'interligne).

### 2) IRM

- Permet de confirmer le diagnostic et de préciser la localisation de la lésion méniscale (fig. 257-11).
- Permet le bilan des lésions ligamentaires et cartilagineuses.

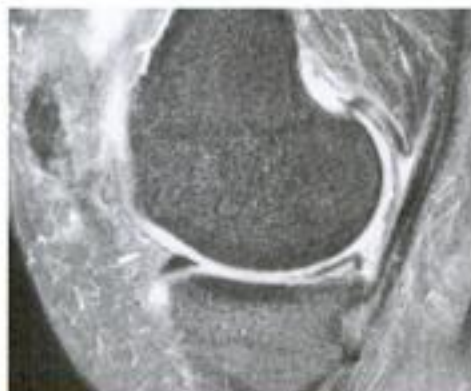

Fig. 257-11. Lésion méniscale à l'IRM.



### 3) Arthro-scanner

- Permet de mettre en évidence une fissure méniscale.
- Examen invasif.

 **CONSENSUS**
**Arthroscopie du genou.****Conférence de consensus du 7 octobre 1994, ANAES.****Quelle est la place de l'arthroscopie devant une lésion méniscale sur genou stable ?**

- En dehors des cas où le diagnostic clinique de lésions méniscales est évident : blocage de l'extension, blocages à répétition, hydarthrose chronique, il est préférable d'établir un diagnostic précis de la lésion par l'imagerie médicale.
- Deux techniques apparaissent satisfaisantes et l'on emploiera l'une ou l'autre suivant ses habitudes et ses possibilités : l'arthrographie opaque et l'imagerie par résonance magnétique qui prendra dans l'avenir de plus en plus d'importance.

**III. TRAITEMENT****A. Traitement fonctionnel**

- Semelles valgisantes ou varisantes.
- Repos et arrêt du sport.
- Traitement antalgique  **ITEM 66**.
- Traitement anti-inflammatoire en l'absence de contre-indications  **ITEM 174**.

**B. Traitement Chirurgical - Arthroscopie**

- Résection d'une lésion méniscale a minima.
- Suture d'une désinsertion périphérique.
- Geste de stabilisation du genou si genou instable.

**C. Indications**

- Lésion dégénérative sans blocage du sujet âgé, tenter un traitement fonctionnel, surtout si gonarthrose débutante sous-jacente.
  - Lésion traumatique du sujet jeune sur genou stable, résection a minima ou suture méniscale.
  - Lésion traumatique du sujet jeune sur genou instable, résection a minima ou suture méniscale + geste de stabilisation.
- 0**
- Blocage méniscal, arthroscopie en urgence.

 **CONSENSUS**
**Arthroscopie du genou.****Conférence de consensus du 7 octobre 1994, ANAES.****Quelle est la place de l'arthroscopie devant une lésion méniscale sur genou stable ?**

Le traitement des lésions méniscales traumatiques est aujourd'hui du domaine exclusif de l'arthroscopie.

**Quelle est la place de l'arthroscopie devant un genou traumatique récent de l'adulte ?**

Aujourd'hui, seul demeure du domaine de l'arthroscopie en urgence, le traitement d'un flexum irréductible du genou lié à une anse de seau méniscale luxée, à un corps étranger intra-articulaire libre ou à un ligament croisé antérieur en battant de cloche.

Hidden page

Hidden page

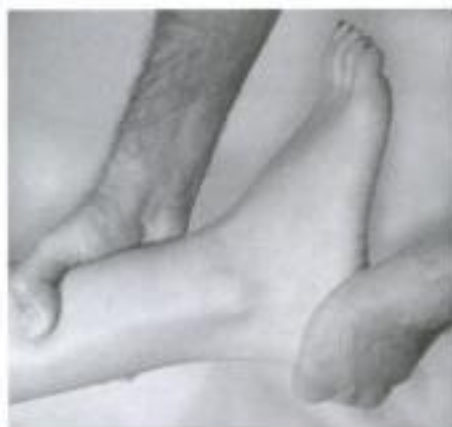

Fig.257-13. Recherche d'un tiroir antérieur.

## B. Diagnostic radiologique ITEM 5

### 1) Radiographie standard

#### a) Cheville de face et de profil

Les indications sont définies par les critères d'Ottawa :

0

- Patient de plus de 55 ans ou de moins de 18 ans.
- Impossibilité de faire quatre pas en appui complet aux urgences.
- Douleur à la palpation de la base du 5<sup>e</sup> métatarsien ou du scaphoïde.
- Douleur de la pointe ou du bord postérieur des malléoles.
- Recherchent une fracture ou un arrachement osseux.

#### b) Clichés dynamiques

- À distance du traumatisme.
- Bilatéraux et comparatifs.
- Varus équin forcé, bâillement tibio-astragalien externe  $> 10^\circ$  (fig. 257-14).
- Tiroir antérieur, translation antérieure de l'astragale  $> 8$  mm (fig. 257-15).
- Permettent de déterminer la gravité de l'entorse.

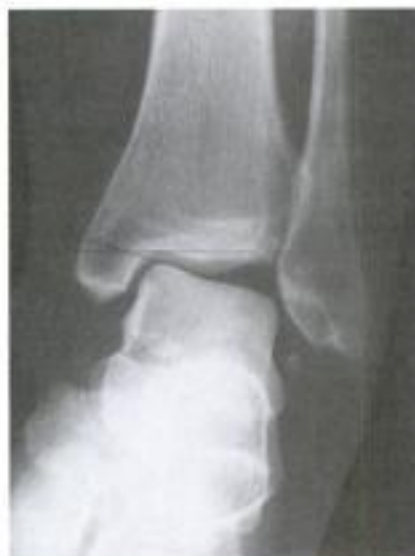

Fig. 257-14. Varus équin forcé.

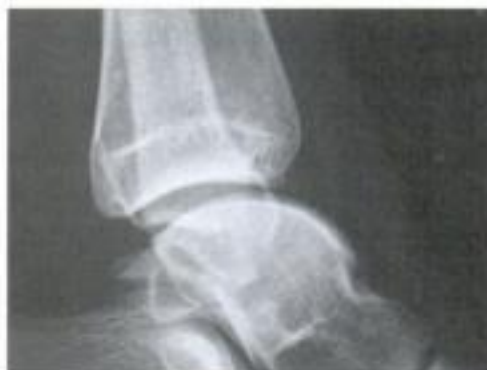

Fig. 257-15. Tiroir antérieur.

## 2) IRM et arthro-scanner

- Rarement réalisés.
- Bilan des lésions ligamentaires et cartilagineuses du dôme astragalien.

## C. Diagnostic différentiel

- Entorse sous-astragalienne.
- Entorse médiotarsienne.
- Luxation des péroniers.
- Fracture cheville, pilon tibial, 5<sup>e</sup> métatarsien.

## III. TRAITEMENT

### A. Traitement fonctionnel

- Contention : strapping ou attelle amovible.
- Glace, repos, élévation.
- Anti-inflammatoires non stéroïdiens en l'absence de contre-indications **ITEM 174**.
- Antalgiques **ITEM 66**.
- Anticoagulation prophylactique réservée aux patients à risque **ITEM 175**.
- Consultation à J 7, début de la rééducation proprioceptive **ITEM 53**.

### B. Traitement orthopédique

- Botte plâtrée 4 à 6 semaines.
- Anti-inflammatoires non stéroïdiens en l'absence de contre-indications **ITEM 174**.
- Antalgiques **ITEM 66**.
- Anticoagulation prophylactique **ITEM 175**.
- Surveillance des complications sous plâtre **ITEM 283**.
- Rééducation proprioceptive à l'ablation du plâtre **ITEM 53**.

### C. Traitement Chirurgical

- Ligamentoplastie.

### D. Indications

- Entorse bénigne, traitement fonctionnel.



- Entorse grave, traitement orthopédique.
- Laxité chronique résiduelle symptomatique, surtout chez le sujet jeune sportif, ligamentoplastie.

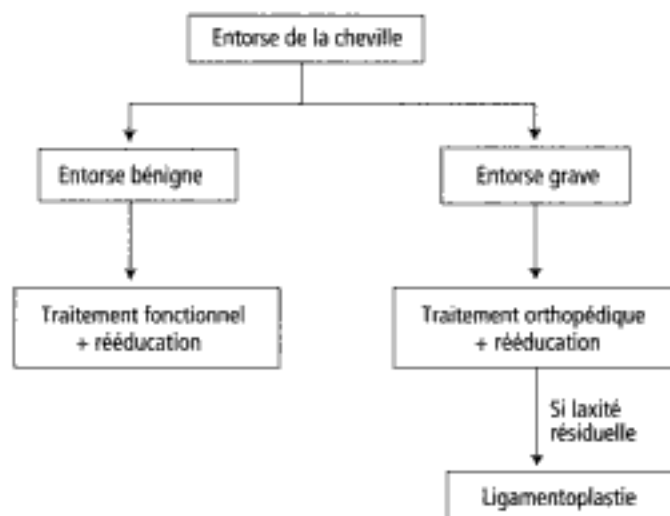


Fig. 257-16. Prise en charge d'une entorse de la cheville.

Fiche **Dernier tour****Lésions ligamentaires du genou****Classifications**

- Selon la gravité : entorse bénigne - entorse grave.
- Selon la localisation :
  - LLI - traumatisme en valgus forcé ;
  - LLE - traumatisme en varus forcé ;
  - LCA - hyperextension - *shoot* dans le vide rotation interne - mauvaise réception d'un saut ;
  - LCP - choc direct antéro-postérieur genou fléchi à 90° ;
  - Triade - atteinte d'un croisé associée + un plan périphérique ;
  - Pentade - atteinte bicroisés + un plan périphérique + coques postérieures.

**Diagnostic clinique**

- Terrain – Mécanisme.
- Douleur, hématome (en aigu).
- Sensation d'instabilité (entorse grave, en chronique).
- *Testing* ligamentaire :
  - laxité en valgus = LLI, laxité en varus = LLE ;
  - tiroir antérieur + Jerk test = LCA, tiroir postérieur = LCP ;
  - bilan des lésions associées **0**.

**IRM** si suspicion d'entorse grave.

**Artériographie** **0** si luxation du genou ou signes d'appels cliniques.

**Traitement, indications**

- Entorse bénigne : traitement fonctionnel.
- Entorse grave :
  - lésion périphérique isolée - traitement orthopédique ;
  - lésion isolée du pivot central - traitement fonctionnel initial puis ligamentoplastie.
- Triades : chirurgie en urgence ou traitement orthopédique initial puis chirurgie secondaire.
- Pentades et luxations : chirurgie en urgence.
- Rééducation dans tous les cas +++.

Fiche **Dernier tour****Lésions méniscales du genou**

- Lésion traumatique chez un sujet jeune (avec ou sans lésions ligamentaires).
- Lésion dégénérative sans notion de traumatisme vrai chez un sujet âgé.
- Lésion sur anomalie congénitale (ménisque discoïde).

**Classification**

- Lésions longitudinales.
- Lésions radiales.
- Lésions horizontales.
- Lésions complexes.

**Diagnostic clinique**

- Douleur, blocage, gonflement.
- *Testing* ligamentaire : recherche d'une laxité ligamentaire 0.
- Manœuvres méniscales (Mac Murray, Grinding test).

**IRM****Traitement, indications**

- Lésion dégénérative sans blocage du sujet âgé - traitement fonctionnel.
- Lésion traumatique du sujet jeune sur genou stable - résection a minima ou suture méniscale.
- Lésion traumatique du sujet jeune sur genou instable - résection a minima ou suture méniscale + geste de stabilisation.
- Blocage méniscal : arthroscopie en urgence 0.

**Lésions ligamentaires de la cheville**

- Le plus souvent lésion du LLE en varus équin forcé.
- Facteurs prédisposant.

**Classification**

- Selon la gravité : entorse bénigne - entorse grave.

**Diagnostic clinique**

- Douleur, hématome, œdème (en aigu).
- Sensation d'instabilité (entorse grave, en chronique).
- *Testing* ligamentaire (laxité en varus et tiroir antérieur si entorse grave).

**Diagnostic radiologique**

- Critères d'Ottawa 0.
- Clichés dynamiques :
  - varus équin forcé, bâillement tibio-astragalien externe > 10° ;
  - tiroir antérieur, translation antérieure de l'astragale > 8 mm.

**Traitement, indications**

- Entorse bénigne, traitement fonctionnel.
- Entorse grave, traitement orthopédique.
- Laxité chronique résiduelle symptomatique, ligamentoplastie.



Hidden page

- L'objectif de cet item est de savoir instaurer une surveillance permettant de :
  - diagnostiquer les complications pouvant survenir chez un patient sous plâtre ;
  - identifier les situations d'urgence ;
  - planifier leur prise en charge.

Pour cela nous allons d'abord passer en revue les différentes complications pouvant survenir chez un patient plâtré, puis établir une surveillance pouvant détecter et diagnostiquer ces complications, pour enfin préciser la conduite à tenir face à ces situations.

## I. COMPLICATIONS

### A. Complications cutanées

- Le prurit et les macérations sont fréquents et peuvent survenir sur tous les types de plâtre.
- La compression cutanée peut provoquer une ischémie locale qui aboutit à une nécrose, puis à un escarre. Les reliefs anatomiques concernés sont nombreux :
  - le menton et l'occiput (minerve) ;
  - les apophyses épineuses ;
  - les crêtes iliaques ;
  - le sacrum (corset, plâtre pelvi-pédieux) ;
  - les styloïdes radiale et cubitale (plâtre brachio-palmaire, antébrachio-palmaire) ;
  - la tubérosité tibiale antérieure ;
  - les malléoles (plâtre cruro-pédieux, botte plâtrée).
- Le frottement sous un plâtre mal adapté peut provoquer des plaies et irritations cutanées qui peuvent s'infecter.
- L'apparition d'une douleur, d'une odeur désagréable, ou d'une tâche sur le plâtre peut être révélatrice de ces complications.

### B. Complications nerveuses

- Ces complications sont dues à la compression d'un nerf superficiel entraînant des paresthésies voire un déficit sensitif et/ou moteur.
- L'exemple le plus fréquent est celui du nerf sciatique poplité externe, particulièrement vulnérable au col du péroné.
- Le nerf cubital est également menacé au niveau de la gouttière épitrochléo-olécranienne ► **ITEM 279**.

### C. Complications vasculaires

- 1) Compressions vasculaires directes ► **ITEM 208**
  - Elle peut être à l'origine d'une gêne au retour veineux, entraînant œdème et cyanose des extrémités.

Hidden page

Hidden page



- Une douleur localisée à type de brûlure ou de picotement est plutôt en rapport avec un problème cutané de frottement ou de compression.
- Une douleur plus globale peut être en rapport avec :
  - une compression vasculaire ;
  - un syndrome de loges ;
  - une phlébite.
- Une douleur suivant un trajet nerveux peut être en rapport avec une compression nerveuse superficielle.

- Une douleur sous plâtre doit faire suspecter :
  - une phlébite ;
  - une infection ;
  - un syndrome des loges ;
  - un déplacement secondaire.

## 2) Troubles sensitivo-moteurs

Dysesthésie, anesthésie ou déficit moteur peuvent être en rapport avec une compression nerveuse ou un syndrome des loges.

## 3) Troubles trophiques des extrémités

Les éléments indispensables de la surveillance sont :

- la coloration et la chaleur cutanée ;
- la présence de pouls périphériques ;
- la présence d'un œdème.

Cyanose et œdème vont plutôt évoquer un problème de compression ou de thrombose veineuse, alors que refroidissement absence de pouls et pâleur vont orienter vers un problème artériel.

## 4) Odeur désagréable

Une odeur anormale doit orienter vers un problème infectieux.

## 5) Signes généraux d'infection ou d'embolie pulmonaire

- Fièvre.
- Dyspnée.
- Altération de l'état général.

## C. Surveillance radiologique ITEM 5

- La surveillance radiologique aura pour but de détecter des complications ostéo-articulaires liées à la pathologie sous-jacente.
- Les radiographies de contrôle seront pratiquées à une fréquence qui dépend de cette pathologie.
- Elles recherchent un déplacement secondaire ou un démontage d'ostéosynthèse.

#### D. Surveillance biologique

Une surveillance biologique peut s'avérer nécessaire si un traitement anticoagulant préventif ou curatif est mis en place (TP, TCA, INR, plaquettes), ou en présence d'un syndrome septique (NFS, CRP).

### III. PRISE EN CHARGE DES COMPLICATIONS

#### A. Mesures préventives

Il est primordial de mettre en place un certain nombre de mesures préventives des complications sous plâtre :

■ Le respect des règles de confection des appareils plâtrés assure la prévention d'un grand nombre de complications surtout celles liées à une compression :

- cutanée ;
- vasculaire ;
- nerveuse ;
- respiratoire ;
- digestive.

■ Le traitement préventif par héparine de bas poids moléculaire est systématique en cas d'immobilisation plâtrée au membre inférieur **ITEM 175**.

■ Un certain nombre de consignes clairement expliquées au malade permettent d'éviter certaines complications :

- surélévation du membre immobilisé pour réduire l'œdème ;
- contractions isométriques régulières et mobilisation des articulations laissées libres pour prévenir l'amyotrophie, la raideur et les complications thrombo-emboliques.

■ D'autres consignes permettent la prise en charge rapide de certaines complications (consultation au moindre signe anormal).

■ Tout plâtre mal supporté ou à l'origine de douleurs doit être immédiatement fendu.

■ Si le soulagement n'est pas immédiat, l'ablation du plâtre est la règle d'or à respecter, parce qu'elle permet :

- un examen clinique complet ;
- l'établissement du diagnostic ;
- le traitement de la complication.

①

#### B. Indications selon le diagnostic établi

■ **Syndromes compressifs** : ablation du plâtre.

■ **Complications cutanées** : traitement adapté selon la lésion diagnostiquée puis plâtre fenêtré.

- **Compression nerveuse et vasculaire directes** : réfection d'un plâtre dans les règles de l'art.
- **Syndrome des loges** : urgence, aponévrotomie de décompression au bloc opératoire. ①
- **Thrombose veineuse profonde** : traitement anticoagulant curatif ITEM 175.
- **Déplacements secondaires et démontages** : traitement en fonction de l'affection causale, le plus souvent traitement chirurgical.
- **Infections du site opératoire** : reprise chirurgicale et mise en place d'un traitement antibiotique ITEM 173.

Fiche **Dernier tour****Surveillance d'un malade sous plâtre****Complications**

- Complications cutanées :
  - prurit ;
  - Macération ;
  - compression cutanée ;
  - nécrose ;
  - escarre ;
  - frottement ;
  - plaies ;
  - irritations.
- Complications nerveuses :
  - compression d'un nerf superficiel.
- Complications vasculaires :
  - compressions vasculaires directes : gêne au retour veineux, ischémie du membre ;
  - syndrome des loges : augmentation des pressions dans des loges musculaires inextensibles, ischémie artériolaire, ischémie nerveuse, nécrose musculaire, rétraction tendineuse ;
  - complications thrombo-emboliques : phlébite, embolie pulmonaire.
- Complications ostéo-articulaires :
  - déplacement secondaire ;
  - démontage d'une ostéosynthèse ;
  - infection du site opératoire ;
  - enraidissement ;
  - algodystrophie.

**Signes d'alarmes**

- Douleur, odeur désagréable.
- Troubles sensitivo-moteurs :
  - dysesthésie ;
  - anesthésie ;
  - déficit moteur.
- Troubles trophiques des extrémités :
  - cyanose ;
  - œdème ;
  - refroidissement ;
  - pâleur.
- Signes généraux d'infection ou d'embolie pulmonaire :
  - fièvre ;
  - dyspnée.

**Mesures préventives**

- Respect des règles de confection.
- Anticoagulation préventive au membre inférieur.
- Consignes au malade.

## Fiche **Dernier tour**

### **Prise en charge**

- Écartement voire ablation du plâtre **0**.
- Complications cutanées : traitement adapté selon la lésion puis plâtre fenêtré.
- Compressions nerveuses et vasculaires directes : réfection du plâtre.
- Syndrome des loges : aponévrotomie de décompression **0**.
- Thrombose veineuse profonde : traitement anticoagulant.
- Déplacements secondaires et démontages : traitement chirurgical.
- Infections du site opératoire : reprise chirurgicale, traitement antibiotique.



# Index

## A

Appendicite, 7, 8, 25, 46, 56  
Arthroplastie, 80  
Arthroscopie, 96  
ASP, 7, 15, 16, 41, 43, 58

## B

βHCG, 6, 27, 37  
Blocage méniscal, 96  
Bride, 8, 16, 22, 58

## C

Choc, 5, 8, 9, 13, 14, 41, 44, 56  
Cholécystite, 4, 6, 7, 29, 58  
Classification  
– de Garden, 77  
– de Pawels, 78  
Clichés dynamiques, 89, 99  
Col fémoral, 76  
Colique  
– hépatique, 4, 7  
– néphrétique, 4, 7, 8, 29, 30  
Coloscopie, 21, 39, 43, 44, 58  
Coques condyliennes, 84  
Critères de réduction, 71  
Crohn (maladie de), 8, 17, 30, 58

## E

Échographie, 18  
– abdominale, 7, 29  
– pelvienne, 7, 28  
Entorse  
– bénigne, 97  
– grave, 97

## F

Fascia lata, 90  
Fractures trochantériennes, 78

## G

Gérard Marchant (fracture de), 68, 72  
Goyrand-Smith (fracture de), 69, 72  
Grinding test, 94

## H

Hernie, 17, 47

## I

Ictère, 5, 7  
Index radio-cubital inférieur, 67

## J

Jerk (test de), 88

## K

Kapandji, 71

## L

Lachmann (test de), 88  
Laparoscopie, 29, 32, 40, 61  
Laparotomie, 17  
Ligament  
– latéral interne, 84  
– – externe, 84  
Ligne bistyloïdienne, 67

## M

Mac Murray, 94  
Main botte radiale (aspect de), 70  
Massif trochantérien, 76  
Murphy (signe de), 6, 7

## N

Nerf médian, 70

## O

Ostéosynthèse, 71, 80

## P

Pancréatite, 4, 8

Pentades, 86, 91

Pivot central, 84, 91

Plâtre, 105

Poignet, 67

Pouteau-Colles (fracture de), 68, 72

Pyélonéphrite, 4, 6, 7, 8, 29, 30

## R

Radius, 67

Réanimation, 9, 42, 59

## S

Salpingite, 4, 8, 29, 30, 38, 58

Strangulation, 13, 14, 15, 16, 19, 20, 58

Syndrome

– algodystrophique, 72

– des loges, 107, 111

## T

Tendon

– quadricipital, 90

– rotulien, 90

Testing ligamentaire, 87, 98

Tiroir

– antérieur, 88

– postérieur, 88

Triades, 85, 91

## U

Ulcère, 7, 30, 56, 57

## V

Volvulus, 16, 19, 22



Hidden page



Collection sous la direction de

Gabriel PERLEMUTER  
Professeur des universités  
Praticien hospitalier

David MONTANI  
Chef de clinique des universités  
Assistant hospitalier

Léon PERLEMUTER  
Professeur des universités

# Chirurgie digestive

# Chirurgie orthopédique

**Ibrahim DAGHER**

Maître de conférences à la faculté de médecine du Kremlin-Bicêtre,  
université Paris-Sud 11  
Praticien hospitalier au sein du service de Chirurgie générale digestive,  
hôpital Antoine Bécclère

**Élias DAGHER**

Chef de clinique des universités, assistant des hôpitaux,  
service de Chirurgie de l'épaule, de la hanche et du genou,  
Centre de chirurgie orthopédique et de la main, Strasbourg

**Hadrien TRANCHART**

Interne des hôpitaux de Paris,  
chirurgie générale et digestive

Les auteurs remercient

le docteur **Violaine BEAUTHIER** (interne des hôpitaux de Paris, orthopédie)  
et le docteur **Laurence CATHERINE** (interne des hôpitaux de Paris, radiologie)  
pour leur amicale collaboration à cet ouvrage.



ELSEVIER  
MASSON

# Chirurgie digestive Chirurgie orthopédique

I. Dagher , E. Dagher

## L'OUVRAGE

Cet ouvrage de **cours synthétique** traite l'ensemble des items de **chirurgie digestive** et de **chirurgie orthopédique** figurant au **programme de DCEM2-DCEM4**.

Chaque chapitre, consacré à un item, est rédigé suivant un plan identique, original, clair et très didactique qui facilite l'**apprentissage**. Chaque item comprend les éléments systématiques suivants :

- les **conférences de consensus**, d'experts et les recommandations existantes ;
- des **schémas**, des **algorithmes** et de l'**iconographie** ;
- des **encadrés** sur les notions importantes ;
- des repères permettant d'identifier les **sujets déjà tombés** au concours de l'internat et aux ECN (depuis 1995), clairement indiqués en regard du thème tombé avec leur date et un court résumé des Annales ;
- des **renvois transversaux** vers les autres items du programme (intra- et interdisciplinaires) ;
- les « **zéros** » aux questions ;
- une « **Fiche Dernier tour** » qui propose un résumé de l'item pour une révision complète et rapide de celui-ci.

## LE PUBLIC

Les étudiants de DCEM qui souhaitent se préparer efficacement aux **Épreuves Classantes Nationales**.

## LES AUTEURS

*Ibrahim Dagher* est maître de conférences à la faculté de médecine du Kremlin-Bicêtre, université Paris-Sud 11, praticien hospitalier au sein du service de Chirurgie générale digestive, hôpital Antoine Béclère.

*Elias Dagher* est chef de clinique des universités, assistant des hôpitaux au sein du service de chirurgie de l'épaule, de la hanche et du genou, Centre de chirurgie orthopédique et de la main, Strasbourg.

Les directeurs de la collection – **Gabriel Perlemuter, David Montani et Léon Perlemuter** – sont réputés pour leurs qualités pédagogiques et sont auteurs de nombreux ouvrages.