

Décollements de rétine

Introduction	382
Pathogénie du DR rhégmato-gène	383
Pathogénie du DR non rhégmato-gène	386
Caractéristiques cliniques	387
Prophylaxie du DR rhégmato-gène	389
Chirurgie du DR rhégmato-gène	390
Vitrectomie par la pars plana	392

Introduction

Anatomie

Ora serrata

L'ora serrata est la jonction entre la rétine et le corps ciliaire et elle présente les aspects suivants (Fig. 19.1) :

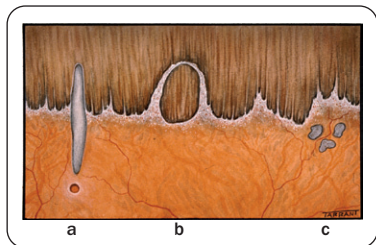


Fig. 19.1 Variantes physiologiques de l'ora

- 1. Processus dentés** – extensions en forme de dents de la rétine dans la pars plana.
- 2. Plis méridiens** – petits plis radiaux parallèles à un processus denté, qui présentent parfois un petit trou rétinien au niveau de leur pointe (Fig. 19.1a).
- 3. Baies de l'ora** – bords festonnés de l'épithélium de la pars plana entre deux processus dentés.
- 4. Baie de l'ora incluse** – îlot de pars plana isolé par deux processus dentés adjacents qui se rejoignent en avant (Fig. 19.1b).
- 5. Tissu granulaire** – multiples opacités blanches au niveau de la base du vitré (Fig. 19.1c).

Rétine périphérique

La rétine périphérique s'étend de l'équateur à l'ora serrata et peut être le siège de certaines lésions sans gravité (Fig. 19.2) :

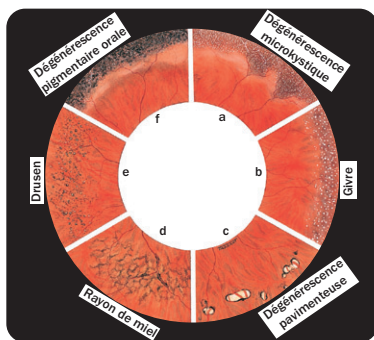


Fig. 19.2 Dégénérescences périphériques bénignes

- 1. Dégénérescence microkystique** – très petites vésicules mal limitées.
- 2. Givre** – très petits points jaune-blanc brillants diffus.
- 3. Dégénérescence pavimenteuse** – discrètes plaques jaun-blanc d'atrophie chori-rétinienne focale.
- 4. Dégénérescence réticulaire (en rayon de miel)** – fin réseau de pigmentation périvasculaire.
- 5. Drusen** – groupes de petites lésions pâles à bords hyperpigmentés.
- 6. Dégénérescence pigmentaire orale** – bandes hyperpigmentées adjacentes à l'ora serrata.

Définitions

- 1. Décollement de rétine (DR)** – séparation entre la rétine sensorielle et l'épithélium pigmentaire (EP) par du liquide sous-rétinien (LSR).
- 2. DR rhéptomogène** – dû à une déchirance au niveau de la rétine sensorielle. Cette déchirance permet au LSR provenant du fluide issu du vitré liquéfié d'atteindre l'espace sous-rétinien.

3. **DR tractionnel** – la rétine sensorielle est tirée à distance de l'EP en l'absence de déchirures rétinienne.
4. **DR exsudatif (séreux, secondaire)** – le LSR provient des vaisseaux de la rétine sensorielle ou de la choroïde.
5. **Traction vitréorétinienne** – c'est une force exercée sur la rétine par des structures vitréennes – elle peut être induite par les mouvements de l'œil (dynamique) ou indépendante des mouvements oculaires (statique).
6. **Décollement postérieur du vitré (DPV)** – séparation entre le cortex vitréen et la membrane limitante interne de la rétine sensorielle en arrière de la base du vitré.

Déchirances rétinienne

Une déchirance rétinienne est un défaut de pleine épaisseur au niveau de la rétine sensorielle. Elle peut être classée selon différentes caractéristiques :

1. Pathogénie

- a. *Déchirure* – secondaire à une traction vitréorétinienne dynamique.
- b. *Trou* – secondaire à une atrophie chronique de la rétine sensorielle.

2. Morphologie (Fig. 19.3)

- a. Déchirure en U (ou en fer à cheval – Fig. 19.3a).
- b. Déchirure en U incomplète – linéaire ou en forme de L (Fig. 19.3b,c).
- c. Déchirure à opercule – l'opercule est complètement séparé de la rétine (Fig. 19.3d).
- d. *Dialyse* – déchirure circonférentielle le long de l'ora serrata (Fig. 19.3e).
- e. *Déchirure géante* – s'étend à 90° ou plus de la circonférence du globe (Fig. 19.4).

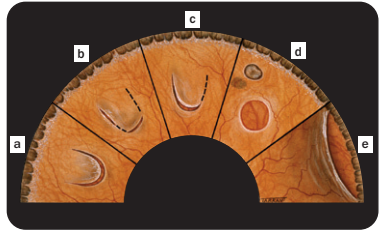


Fig. 19.3 Morphologie des déchirures rétinienne

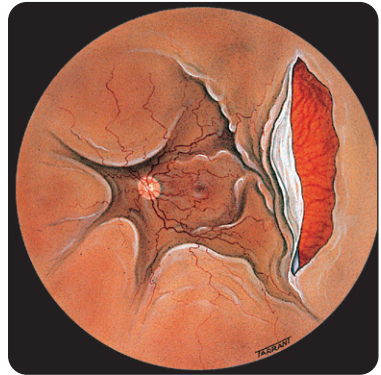


Fig. 19.4 Déchirures géante et DR total

3. **Localisation** – orale, rétro-orale, équatoriale, rétro-équatoriale et maculaire.

Pathogénie du DR rhéomatogène

Traction vitréorétinienne

Les déchirures rétinienne responsables du DR sont causées par une interaction entre une traction vitréorétinienne dynamique et une faiblesse sous-jacente de la rétine sensorielle (dégénérescence prédisposante). Les

complications menaçant la vision d'un DPV aigu sont dépendantes de la force et de l'étendue des adhésions vitréo-rétiniennes préexistantes.

1. **Aucune complication** – dans la plupart des cas car les adhésions vitréo-rétiniennes sont faibles (Fig. 19.5a).
2. **Formation d'une déchirure rétinienne** – quand les adhésions sont fortes (Fig. 19.5b).

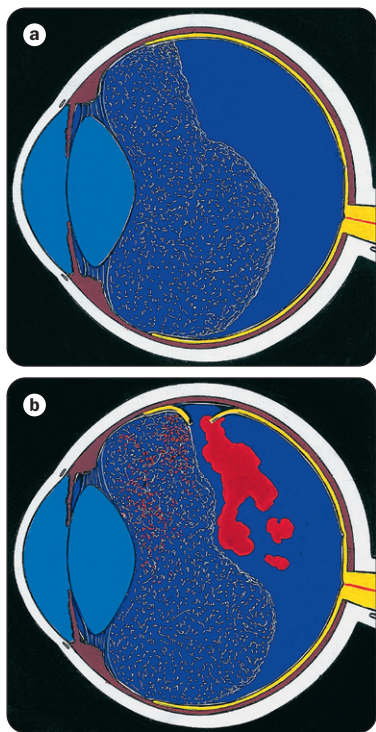


Fig. 19.5 DPV aigu

Dégénérescences rétiniennes périphériques prédisposantes

1. Dégénérescence palissadique

- a. **Prévalence** – 8 % de la population et 40 % des yeux avec DR.
- b. **Pathologie** – atrophie de la rétine sensorielle associée à une liquéfaction du vitré en regard mais avec de fortes adhésions vitréennes au niveau des bords de la lésion (Fig. 19.6).

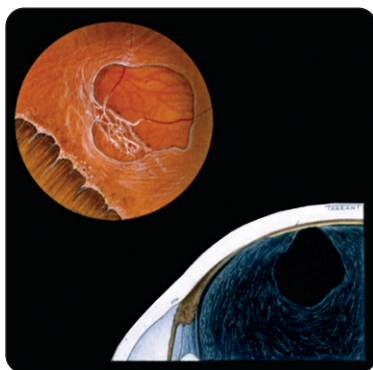


Fig. 19.6 Anomalies vitréennes en regard d'une palissade

- c. **Signes** – fines lignes blanches en forme de stries (Fig. 19.7a,c,d).
- d. **Complications** – déchirures lors d'un DPV aigu, trous atrophiques (Fig. 19.7b,c,d).

2. Dégénérescence en bave d'escargot

- a. **Signes** – bandes de givre avec aspect en « gel » blanc (Fig. 19.8).
- b. **Complications** – les trous sont habituels et les déchirures sont rares.

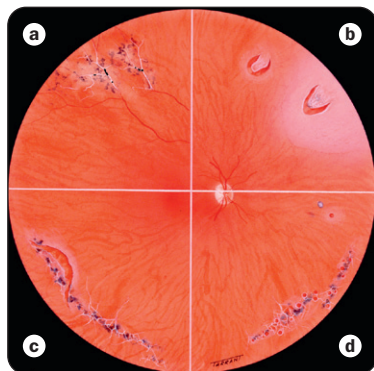


Fig. 19.7 Dégénérescence palissadique

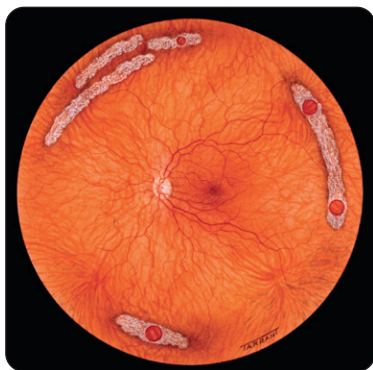

Fig. 19.8 Dégénérescence en bave d'escargot

3. Rétinoschisis dégénératif

- a. *Prévalence* – 5 % de la population âgée de plus de 20 ans.
- b. *Pathologie*
 - Séparation de la rétine sensorielle en une couche interne (vitréenne) et une couche externe (choroïdienne).

- Dans le rétinoshisis typique, la séparation se fait au niveau de la couche plexiforme externe; dans le rétinoshisis réticulaire, elle survient au niveau de la couche des fibres nerveuses rétiniennes.

c. *Signes*

- Augmentation de la dégénérescence microkystique avec un soulèvement lisse de la rétine qui peut progresser et s'étendre à toute la périphérie rétinienne (Fig. 19.9).
- La surface de la couche interne peut présenter du givre, un engainement vasculaire, du « blanc sans pression »; les deux couches interne et externe peuvent être reliées par des rangées de tissu gris-blanc (Fig. 19.10).

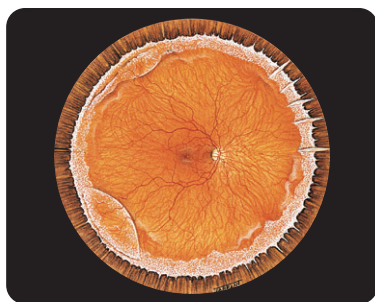


Fig. 19.9 Rétinoschisis

- d. *Complications* – DR s'il existe des déchirances dans les deux couches du schisis.

4. Atrophie choroïdienne diffuse

- a. *Signes* – dépigmentation choroïdienne et amincissement de la rétine au niveau équatorial dans les yeux myopes forts.

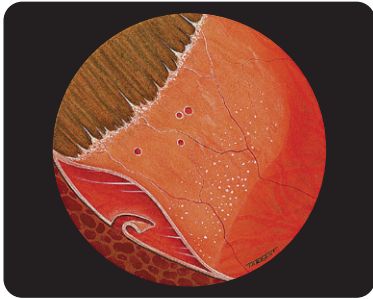


Fig. 19.10 Déhiscences au sein du rétinoshisis

- b.** *Complications* – trous (Fig. 19.11) qui peuvent provoquer un DR.

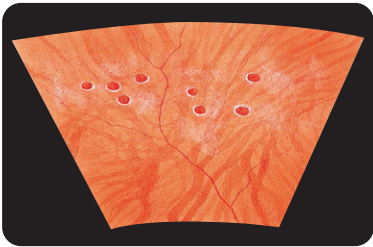


Fig. 19.11 Trous au sein d'une atrophie diffuse

Pathogénie du DR non rhégmatoïde

1. DR tractionnel diabétique

- Contraction progressive* de membranes fibrovasculaires au niveau de grandes zones d'adhésion vitréorétinienne.
- Les *tractions vitréorétiniennes* peuvent être tangentielles, antéropostérieures ou en pont (trampoline – Fig. 19.12).

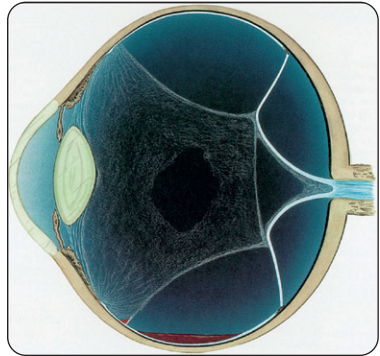


Fig. 19.12 Pathogénie du DR diabétique tractionnel

2. DR tractionnel traumatique

- Traumatisme contusif* – compression du globe dans le sens antéropostérieur et expansion simultanée du plan équatorial (Fig. 19.13a) qui peut provoquer une dialyse associée à une avulsion de la base du vitré (Fig. 19.13b) ou des déchirures équatoriales.
- Traumatisme pénétrant* – l'incarcération vitréenne dans la plaie et le sang dans la cavité vitréenne (Fig. 19.14a) agissent comme des stimuli de la prolifération fibroblastique et de la traction vitréorétinienne (Fig. 19.14b).

3. DR exsudatif

- Peut compliquer plusieurs pathologies vasculaires, inflammatoires ou néoplasiques qui impliquent la rétine sensorielle, l'EP et la choroïde, dans lesquelles du liquide diffuse à partir des vaisseaux et s'accumule au-dessous de la rétine.

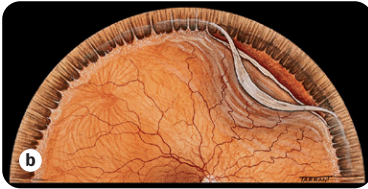
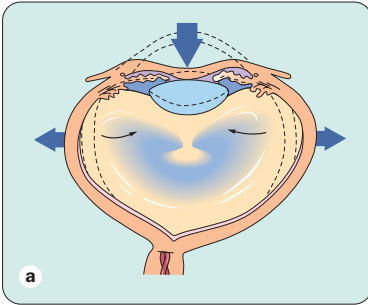


Fig. 19.13 Pathogénie du DR secondaire à un traumatisme contusif

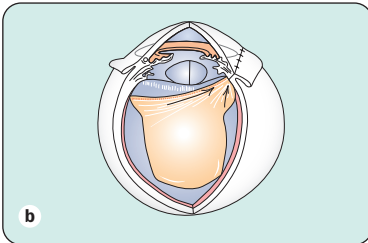
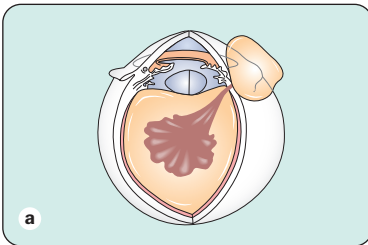


Fig. 19.14 Pathogénie du DR secondaire à un traumatisme pénétrant

- Étiologies : tumeurs de la choroïde, uvéite postérieure, sclérite postérieure, rétinopathie séreuse centrale bulleuse, iatrogénie, néovascularisation choroïdienne, choroïdopathie hypertensive et syndrome d'effusion uvéale.

Caractéristiques cliniques

DR rhéगतogène

1. Symptômes

- Photopsie et corps flottants vitréens causés par le DPV aigu avec collapsus vitréen.
- Amputation périphérique du champ visuel qui peut progresser jusqu'à atteindre la vision centrale.

2. Signes généraux

- Anneau de Weiss (Fig. 19.15) et *tobacco dust* (pigments en suspension) dans le vitré antérieur (Fig. 19.16).
- La rétine décollée est convexe et a un aspect un peu opaque et ondulé (Fig. 19.17).
- Le LSR s'étend jusqu'à l'ora serrata.

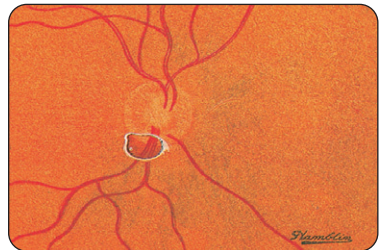

Fig. 19.15 Anneau de Weiss

- 3. DR chronique (Fig. 19.18) – rétine fine avec des kystes secondaires et des lignes de démarcation sous-rétiniennes.

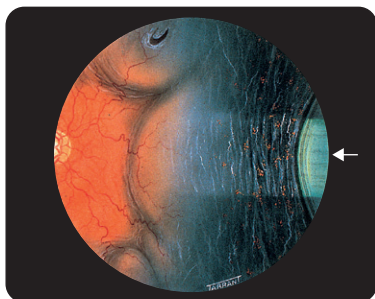


Fig. 19.16 Pigments en suspension (tobacco dust)

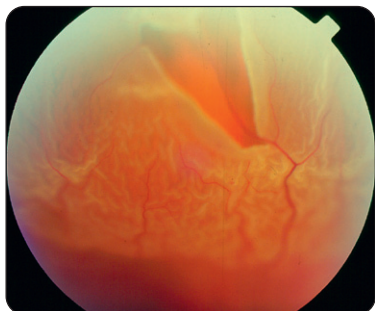


Fig. 19.17 DR rhéguogène récent

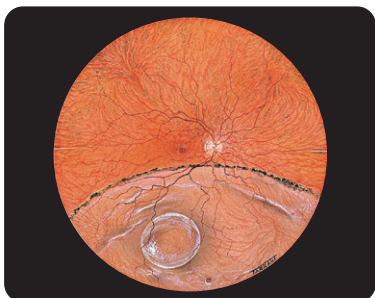

Fig. 19.18 DR rhéguogène chronique

4. Prolifération vitréorétinienne (PVR) (Fig. 19.19) – rétine rigide, diminution de la mobilité du gel vitréen, plis rétiniens fixés et déchirures à bords enroulés.

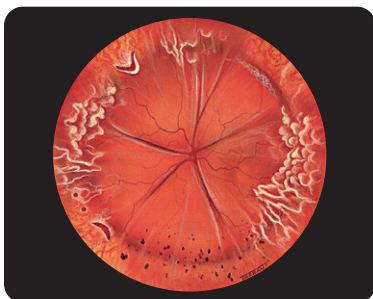

Fig. 19.19 PVR

DR tractionnel

- 1. Symptômes** – photopsies et corps flottants sont absents et l'amputation du champ visuel progresse habituellement de façon lente et peut se stabiliser.
- 2. Signes** – configuration concave, diminution de la mobilité rétinienne; fine lame de LSR qui ne s'étend pas jusqu'à l'ora serrata.

DR exsudatif

- 1. Symptômes** – absence de photopsies, et l'amputation du champ visuel peut survenir de façon brutale et progresser rapidement.
- 2. Signes** – le DR a une configuration convexe et une surface lisse; le LSR est abondant et mobile. La cause, telle qu'une tumeur choroïdienne, peut être visible (Fig. 19.20).

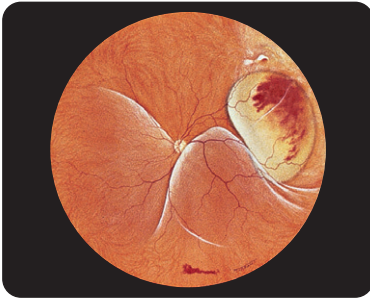


Fig. 19.20 DR exsudatif

Prophylaxie du DR rhégmotogène

Les critères à prendre en compte lors de la sélection des patients chez qui un traitement prophylactique est indiqué sont les suivants :

- 1. Caractéristiques de la déchirure – type** (trou ou déchirure), taille, présence de symptômes, localisation, et présence ou absence de pigmentation (voir plus bas).
- 2. Autres éléments à prendre en compte** – myopie, antécédents familiaux de DR et maladies systémiques associées à un haut risque de DR comme la maladie de Marfan, le syndrome de Stickler et le syndrome d'Ehlers-Danlos.
- 3. Dégénérescences prédisposantes** – la dégénérescence palissadique et la dégénérescence en bave d'escargot ne sont habituellement pas des indications de traitement prophylactique, sauf si le vitré est encore collé et que l'œil adelphe a déjà présenté un DR.
- 4. Déchissances à haut risque**
 - DR infraclinique associé à une grande déchirure symptomatique en fer à cheval et localisé au

niveau du quadrant temporal supérieur (Fig. 19.21a).

- Grande déchirure en fer à cheval dans le quadrant temporal supérieur associée à un DPV aigu (Fig. 19.21b).

5. Déchissance à risqué modéré – déchirure à opercule avec vaisseau en pont (Fig. 19.21c).

6. Déchissances à risqué faible

- Déchirure à opercule dans le quadrant temporal inférieur détectée lors d'un examen systématique (Fig. 19.21d).
- Ligne de démarcation pigmentaire associée à une déchirure inférieure en fer à cheval ou à une dialyse détectées lors d'un examen systématique (Fig. 19.20e).
- Rétinoschisis dégénératif avec déchissances au niveau des deux couches (Fig. 19.21f).

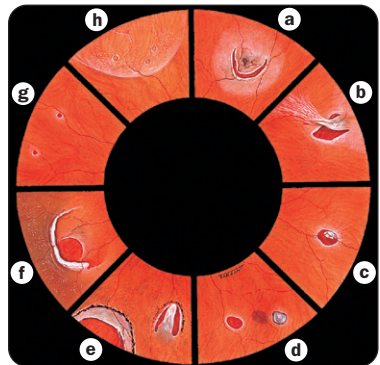


Fig. 19.21 Traitement prophylactique des déchissances rétiniennes

7. Déchissances à très faible risque

- Deux petits trous asymptomatiques près de l'ora serrata (Fig. 19.21g).

- Petits trous dans la couche interne d'un rétinosischis (Fig. 19.21h).

8. Modalités thérapeutiques

- Photocoagulation au laser (Fig. 19.22) en utilisant une lampe à fente ou un système de délivrance adapté sur un ophtalmoscope indirect.
- Cryothérapie (Fig. 19.23).

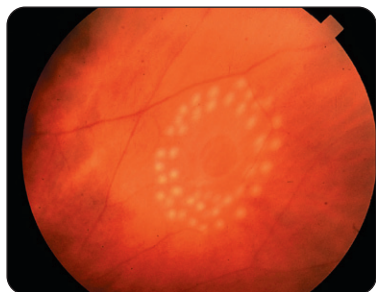


Fig. 19.22 Traitement laser prophylactique d'une déchirure rétinienne

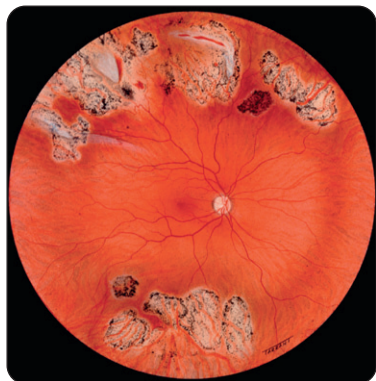


Fig. 19.23 Cryothérapie extensive prophylactique de déchirures multiples

9. Causes d'échec

- Échec du barrage complet de la lésion.
- Échec de l'application d'un traitement contigu.
- Échec de l'indentation ou du tamponnement interne par du gaz dans les DR infracliniques.
- Formation de nouvelles déchirures.

Chirurgie du DR rhéomatogène

Rétinopexie pneumatique

- Intervention ambulatoire dans laquelle une bulle de gaz expansif est injectée dans la cavité vitréenne pour tamponner une déchirure rétinienne sans indentation sclérale (Fig. 19.24).
- Cette technique est habituellement réservée au traitement des DR non compliqués avec une petite déchirure ou un groupe de petites déchirures inférieur à deux quadrants horaires dans les deux tiers supérieurs de la rétine.

Principes de l'indentation sclérale

- 1. Définition** – intervention qui consiste à suturer du matériel sur la sclère (explants) de manière à créer une indentation sclérale.
- 2. Buts** – fermer les déchirures rétinienne en appliquant la rétine sensorielle et l'EP, et diminuer les tractions vitréorétiniennes dynamiques au niveau des zones d'adhérence vitréorétinienne focale.
- 3. Indentation radiaire** – (Fig. 19.25a) pour les déchirures en fer à cheval et les déchirures postérieures.

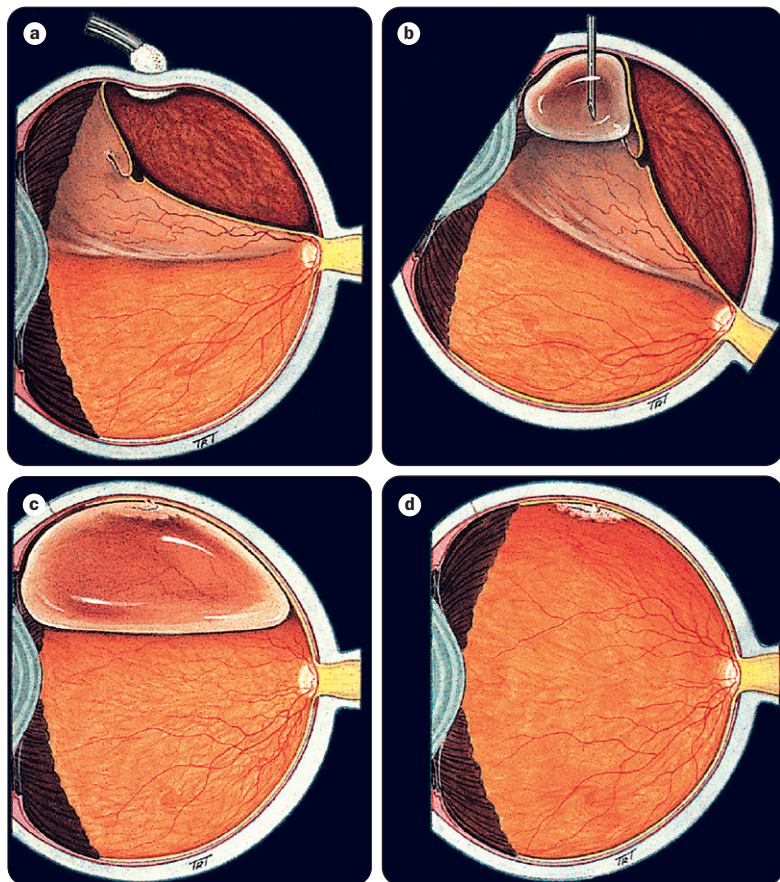


Fig. 19.24 Rétinopexie pneumatique

4. Indentations longitudinales segmentaires – (Fig. 19.25b et 19.26) pour les déchirures multiples et les dialyses.

5. Cerclages – (Fig. 19.27) ils sont actuellement rarement utilisés de façon isolée, sauf en association avec une vitrectomie.

Drainage du LSR

1. Indications – LSR abondant et DR chronique avec LSR visqueux.

2. Technique

- a. « Prang » – la perforation est pratiquée avec la pointe d'une aiguille hypodermique en un geste unique, rapide mais contrôlé.

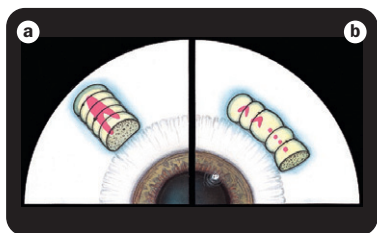


Fig. 19.25 Explants localisés

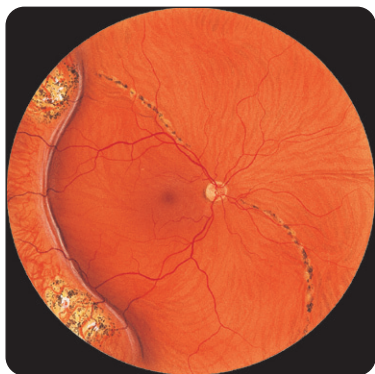

Fig. 19.26 Indentation circonférentielle

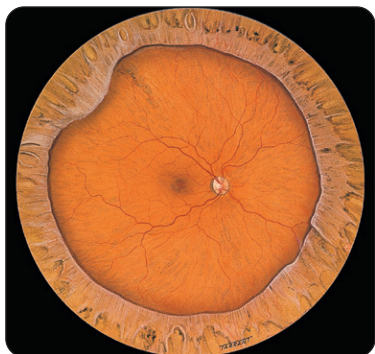


Fig. 19.27 Indentation par cerclage

- b. « Cut-down » – une sclérotomie radiaire est pratiquée, puis la choroïde ponctionnée avec un cautére à faible chaleur ou une aiguille hypodermique (Fig. 19.28).
3. **Complications** – échec du drainage (« ponction sèche »), hémorragie, perforation rétinienne et incarceration rétinienne dans la sclérotomie.

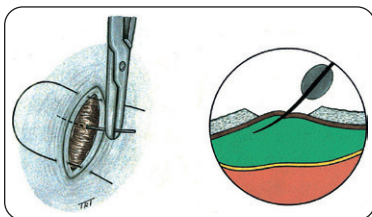


Fig. 19.28 Drainage du LSR

Causes d'échec

1. **Déchirures non traitées** – lors de la chirurgie.
2. **Échec de l'indentation** – explant de taille inappropriée, mal positionné, ou de hauteur inadéquate.
3. **PVR** – cause la plus fréquente d'échec.
4. **Réouverture d'une déchirance rétinienne** – défaut de cryothérapie ou d'indentation.
5. **Complications peropératoires** – incarceration rétinienne et perforation.

Vitrectomie par la pars plana

Instruments

1. **Vitréotome** – effet de guillotine avec une lame interne qui oscille jusqu'à 1500 fois/minute (Fig. 19.29).

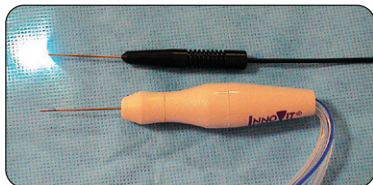


Fig. 19.29 Vitreótome et sonde d'endo-illumination

2. Source d'endo-illumination – sonde de lumière de 20 gauges (*Fig. 19.29*).

3. Autres instruments – canule d'infusion, ciseaux, pinces, canule d'extrusion, endodiathermie et endolaser.

Agents de tamponnement interne

1. Gaz expansifs

- Hexafluoride de soufre (SF₆) – double son volume et dure 10 à 14 jours.
- Perfluoréthane (C₂F₆) – triple son volume et dure 30 à 35 jours.
- Perfluoropropane (C₃F₈) – quadruple son volume et dure 55 à 65 jours.

2. Fluides lourds (perfluorocarbonés) – sont de haute densité et restent ainsi au fond de la cavité vitréenne.

3. Huiles de silicone – sont de faible densité et ont donc la propriété de flotter; permettent un meilleur contrôle opératoire dans les manipulations rétinienne et peuvent être utilisées comme agents de tamponnement postopératoire au long cours.

Indications de la vitrectomie

1. DR rhégmato-gène

- Quand les déchirances sont mal vues à cause d'une hémorragie intravitréenne.
- Quand une indentation sclérale est insuffisante pour fermer les déchirances (par exemple déchirures géantes, PVR).

2. DR tractionnel

- DR diabétique menaçant ou atteignant la macula.
- DR diabétique mixte tractionnel et rhégmato-gène : traitement urgent.
- DR traumatique.

Technique

1. Vitrectomie basique

- Une canule d'infusion est amarrée à la sclère.
- Introduction du vitreótome et de la sonde d'endo-illumination (*Fig. 19.30*).
- Vitrectomie centrale et aspiration de la hyaloïde postérieure.

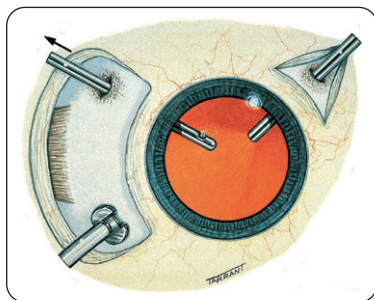


Fig. 19.30 Canule d'infusion, sonde d'endo-illumination et vitreótome en place

2. Fermeture des déchirures géantes

- Échange fluide-air pour mettre à plat la rétine (*Fig. 19.31*).

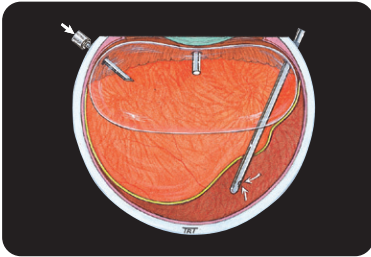


Fig. 19.31 Échange gaz-fluide

- Le bord est déroulé grâce à du perfluorocarbure liquide puis la déchirure est traitée.
- Tamponnement interne prolongé au gaz ou à l'huile de silicone.

3. PVR

- Dissection et pelage des membranes épitrétiennes (Fig. 19.32) pour restaurer une mobilité rétinienne et permettre la fermeture des déchirures.
- Rétinotomies de décharge si besoin (Fig. 19.33).
- Tamponnement interne prolongé.

4. DR tractionnel

- Segmentation ou délamination des membranes

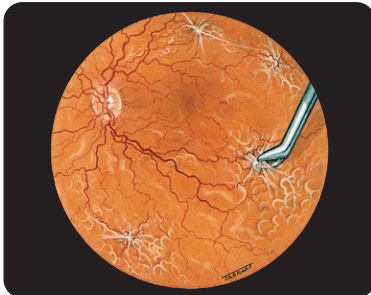


Fig. 19.32 Dissection et excision de membranes

fibrovasculaires pour soulager les tractions vitréorétiniennes antéropostérieures et/ou circonférentielles (Fig. 19.34).

- Photocoagulation par endolaser si besoin (Fig. 19.35).

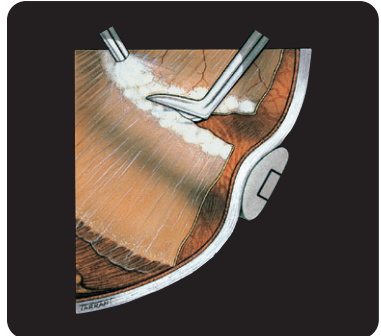

Fig. 19.33 Rétinotomie de décharge

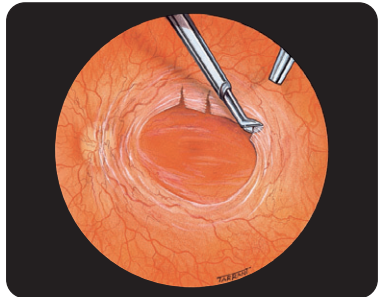


Fig. 19.34 Excision des membranes fibrovasculaires

Complications postopératoires

1. Hypertonie oculaire – peut être secondaire à :

- Expansion exagérée du gaz intraoculaire.

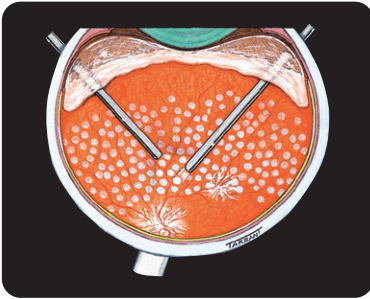


Fig. 19.35 Endolaser

- Glaucome siliconique – peut être dû à un blocage pupillaire ou un encombrement trabéculaire par l'huile de silicone émulsifiée dans la chambre antérieure ([Fig. 19.36](#)).

2. La cataracte peut être secondaire à :

- Des opacités induites par le gaz; habituellement transitoires.
- L'utilisation de silicone; dans ces cas, la cataracte se développe dans presque tous les yeux phaqes.

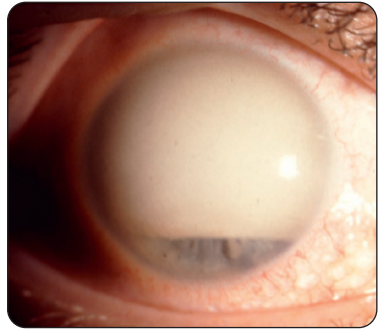


Fig. 19.36 Émulsion d'huile de silicone

- Une cataracte nucléaire retardée; apparaît chez une grande majorité de patients âgés de plus de 50 ans dans l'année qui suit la chirurgie.

3. Kératopathie en bandelette –

- secondaire au contact prolongé entre l'huile de silicone et l'endothélium cornéen.