

# Épisclère et sclère

---

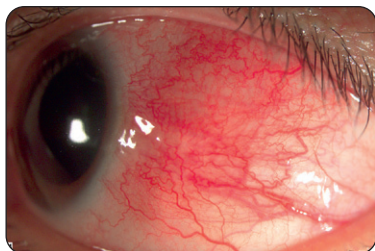
Épisclérites	182
Sclérites	182
Décoloration sclérale	187

---

## Épisclérites

### Épisclérite simple

- 1. Présentation** – rougeur d'apparition brutale et gêne oculaire.
- 2. Signes** – rougeur sectorielle interpalpébrale avec une congestion maximale au niveau de la capsule de Tenon (*Fig. 11.1*) qui s'estompe



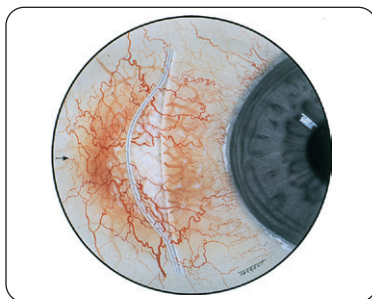
**Fig. 11.1** Épisclérite diffuse simple

progressivement sur plusieurs jours.

- 3. Traitement** – corticoïdes topiques; AINS oraux (flurbiprofène) pour les cas récidivants.

### Épisclérite nodulaire

- 1. Présentation** – œil rouge, apparaissant généralement au réveil.
- 2. Signes**
  - Nodule sensible au niveau de la fente interpalpébrale qui persiste plus longtemps que l'épisclérite simple.
  - À la lampe à fente, la surface sclérale est plane (*Fig. 11.2*).
  - L'instillation de gouttes de phényléphrine 10 % décongestionne les vaisseaux conjonctivaux et épiscléraux, permettant une meilleure visualisation de la sclère sous-jacente.



**Fig. 11.2** Épisclérite nodulaire

- 3. Traitement** – celui de l'épisclérite simple.

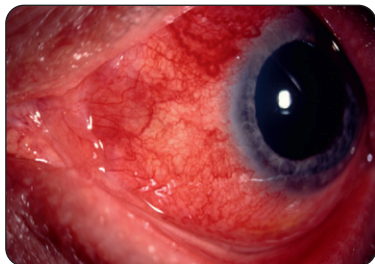
## Sclérites

**Tableau 11.1 Classification des sclérites**

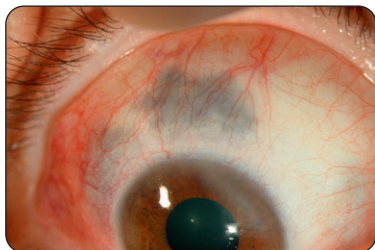- 1. Antérieure**
  - a. Non nécrosante*
    - Diffuse
    - Nodulaire
  - b. Nécrosante avec inflammation*
    - Vaso-occlusive
    - Granulomateuse
    - Induite par la chirurgie
  - c. Scléromalacie perforante*
- 2. Postérieure**

### Sclérite non nécrosante antérieure diffuse

- 1. Présentation** – 5<sup>e</sup> décennie, avec rougeur puis douleur.
- 2. Signes**
  - Rougeur intense qui peut être diffuse (*Fig. 11.3*) ou localisée à un quadrant.
  - Alors que l'inflammation disparaît, une transparence sclérale s'ensuit (*Fig. 11.4*).



**Fig. 11.3** Sclérite diffuse non nécrosante



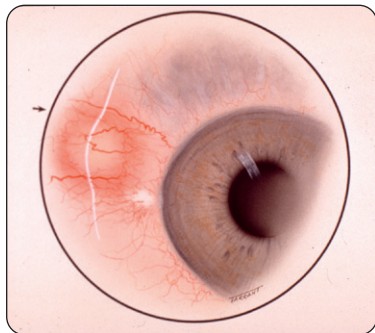
**Fig. 11.4** Transparence sclérale accrue

### Sclérite non nécrosante nodulaire antérieure

**1. Présentation** – début insidieux de la douleur suivi de rougeur croissante.

**2. Signes**

- Un ou plusieurs nodules scléaux en interpalpébral.
- La fente est déplacée par les nodules (*Fig. 11.5*).
- L'instillation de gouttes de phényléphrine 10 % réduira la vascularisation conjonctivale et épisclérale superficielle, mais pas le plexus profond au-dessus des nodules.
- Alors que les nodules disparaissent, une transparence sclérale accrue s'ensuit.



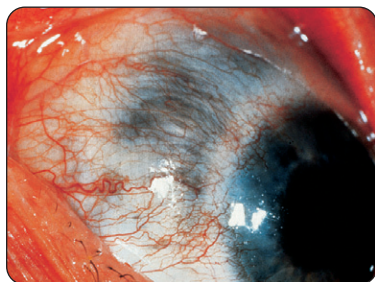
**Fig. 11.5** Sclérite nodulaire non nécrosante

### Sclérite nécrosante antérieure avec inflammation

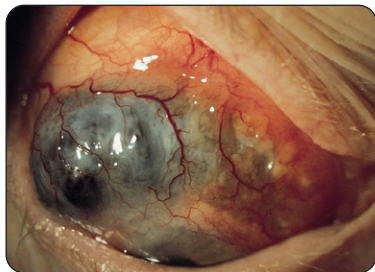
**1. Présentation** – début progressif de la douleur, laquelle devient sévère et irradie vers la tempe, le front ou la mâchoire.

**2. Signes**

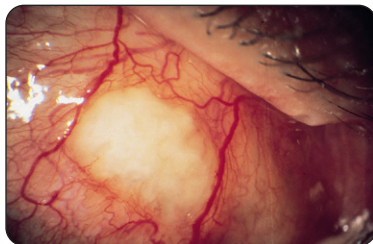
- Sclérite nodulaire avec congestion vasculaire profonde.
- Nécrose sclérale progressive avec mise à nu de l'uvée sous-jacente (*Fig. 11.6*).
- Phase inactive – l'uvée est couverte par une conjonctive atrophique (*Fig. 11.7*).



**Fig. 11.6** Sclérite nécrosante active



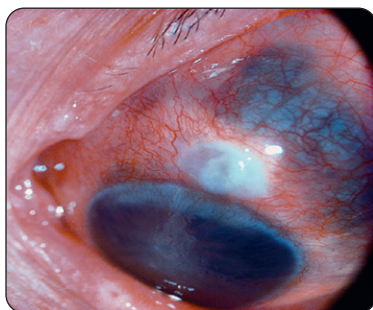
**Fig. 11.7** Sclérite nécrosante guérie



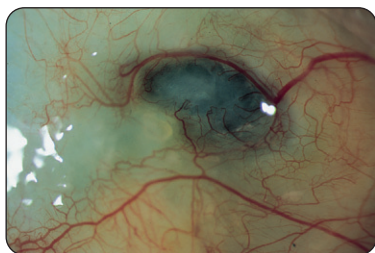
**Fig. 11.9** Sclérite granulomateuse nécrosante

### 3. Types spécifiques de maladie nécrosante

- a. *Vaso-occlusif* – zones avasculaires de sclère, d'épisclère et de conjonctive nécrosées (Fig. 11.8).
- b. *Granulomateux* – sclère, épisclère et conjonctive soulevées et œdémateuses (Fig. 11.9).
- c. *Sclérite induite par la chirurgie* – débute au niveau du site opératoire et tend à rester localisée à un segment (Fig. 11.10).



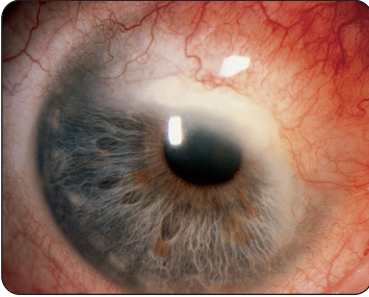
**Fig. 11.10** Sclérite nécrosante induite par la chirurgie suite à une trabéculéctomie



**Fig. 11.8** Sclérite nécrosante vaso-occlusive

### 4. Complications

- a. *Cornéennes* – kératite stromale infiltrante, kératite sclérosante (Fig. 11.11) et kératite ulcéreuse périphérique.
- b. *Autres* – uvéite, effusion uvéale, glaucome et hypotonie.



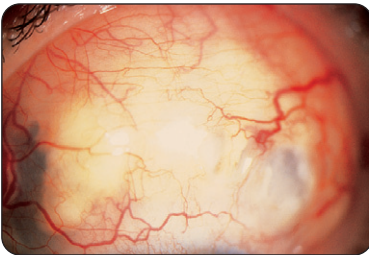
**Fig. 11.11** Kératite sclérosante

### Scléromalacie perforante

**1. Définition** – type spécifique de sclérite nécrosante sans inflammation qui affecte généralement les femmes âgées avec un long passé de polyarthrite rhumatoïde.

**2. Signes** dans l'ordre chronologique :

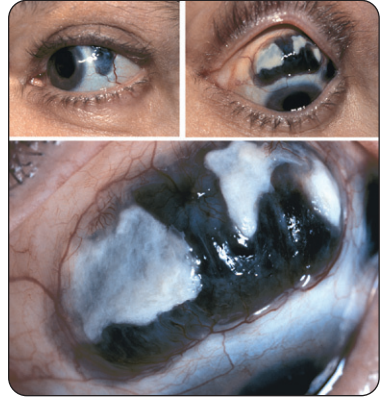
- Plaques de nécrose sclérale jaunes près du limbe sans congestion vasculaire qui se réunissent progressivement (*Fig. 11.12*).



**Fig. 11.12** Scléromalacie perforante précoce

- Progression très lente de l'amincissement scléral et mise à nu de l'uvée sous-jacente (*Fig. 11.13*).

**3. Traitement** – généralement non approprié.

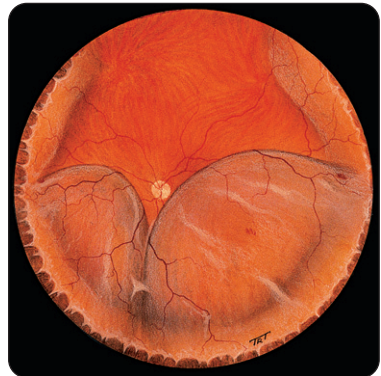

**Fig. 11.13** Scléromalacie perforante avancée

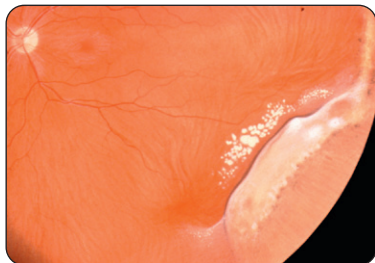
### Sclérite postérieure

**1. Signes**

- DR exsudatif* – dans environ 25 % des cas (*Fig. 11.14*).
- Effusion uvéale* – DR exsudatif et décollement choroidien.
- Plis choroïdiens.
- Masse sous-rétinienne brun-jaunâtre* (*Fig. 11.15*).



**Fig. 11.14** Décollement de rétine exsudatif



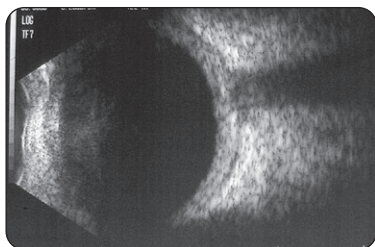
**Fig. 11.15** Masse sous-rétinienne

e. Œdème papillaire.

f. Myosite – diplopie, douleur à la mobilité oculaire, sensibilité au toucher et rougeur autour de l'insertion musculaire.

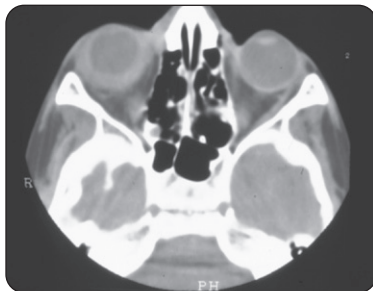g. Exophtalmie – légère et fréquemment associée à un ptosis.

**2. Échographie** – épaissement scléral et liquide dans l'espace de Tenon donnant lieu au caractéristique signe du « T » (Fig. 11.16).



**Fig. 11.16** Échographie d'une sclérite postérieure

**3. TDM** – épaissement scléral et exophtalmie (Fig. 11.17).



**Fig. 11.17** TDM en coupe axiale d'une sclérite postérieure droite

## Associations systémiques des sclérites

### 1. Polyarthrite rhumatoïde

- Sclérite non nécrosante dans la maladie articulaire bénigne.
- Sclérite nécrosante dans la maladie sévère de longue date avec manifestations extra-articulaires.

**2. Granulomatosse de Wegener** – forme granulomateuse nécrosante rapidement progressive.

**3. Polychondrite atrophiante** – forme non nécrosante ou nécrosante intraitable.

**4. Polyarthrite noueuse** – forme nécrosante agressive, bien que d'autres types puissent aussi se produire.

**5. Lupus érythémateux disséminé** – forme antérieure diffuse ou nodulaire.

**6. Autres associations rares** – spondylarthropathies, maladie de Behçet, sarcoïdose et goutte.

## Traitement des sclérites

**1. Corticoïdes topiques** – pour les symptômes et l'œdème dans la forme non nécrosante.

2. **AINS systémiques** – dans la forme non nécrosante.
3. **Injections périoculaires de corticoïdes** – dans la forme non nécrosante et nécrosante.
4. **Corticoïdes systémiques** – quand les AINS sont inappropriés ou inefficaces.
5. **Agents cytotoxiques** – chaque fois que l'activité n'est pas complètement contrôlée par les corticoïdes seuls, ou comme une mesure d'épargne cortisonique.
6. **Immunomodulateurs** – ciclosporine à court terme et tacrolimus dans les présentations aiguës avant que l'agent cytotoxique exerce son action.

### Infection sclérale

1. **Zona** – sclérite nécrosante résistant au traitement et pouvant aboutir à une zone à l'emporte-pièce dans la sclère (Fig. 11.18).
2. **Tuberculose** – forme nodulaire non nécrosante (Fig. 11.19) ou nécrosante.
3. **Lèpre** – sclérite nodulaire dans la lèpre lépromateuse; forme nécrosante à la suite d'une infection sclérale ou dans le cadre d'une réponse immunitaire.

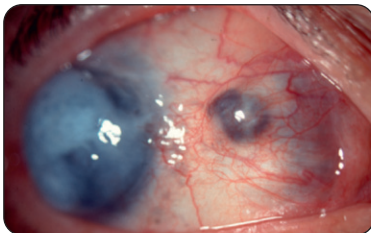

Fig. 11.18 Sclérite nécrosante associée au zona

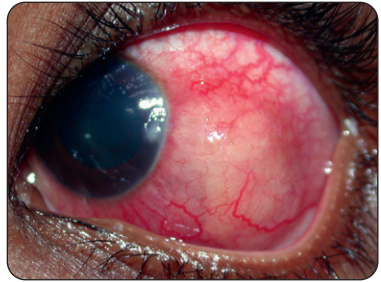

Fig. 11.19 Sclérite tuberculeuse

4. **Syphilis secondaire** – sclérite antérieure diffuse.
5. **Maladie de Lyme** – sclérite dans la phase tardive de la maladie.

### Décoloration sclérale

1. **Plaques sclérales hyalines** – inoffensives, ovales, zone gris foncé près de l'insertion des muscles droits horizontaux (Fig. 11.20).

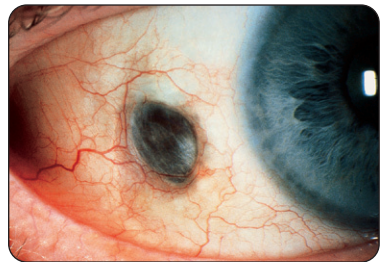
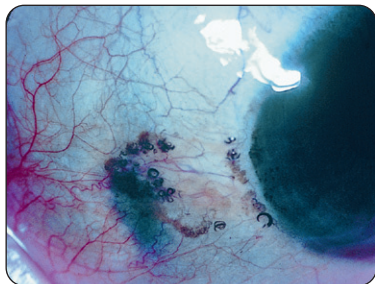


Fig. 11.20 Plaque sclérale hyaline

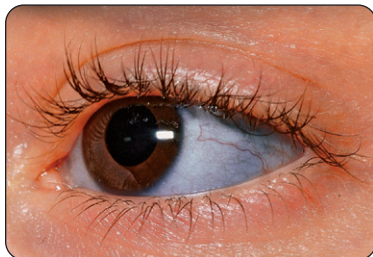2. **Alcaptonurie** – décoloration brun-noir au niveau de l'insertion des droits horizontaux (ochronose – Fig. 11.21).
3. **Hémochromatose** – décoloration brun-rouille.



**Fig. 11.21** Ochronose

- 4. Prise de minocycline** – décoloration paralimnique gris-bleu.
- 5. Corps étranger métallique** – taches de rouille.

- 6. Bleue diffuse** (*Fig. 11.22*) – ostéogénèse imparfaite types 1 et 2, syndrome d'Ehlers-Danlos (généralement type 6), pseudoxanthome élastique (type 2 dominant) et syndrome de Turner.



**Fig. 11.22** Sclère bleue